

Osnovni dijagnostički postupci kod bolesnika s venskim ulkusom

SANJA ŠPOLJAR

*Klinički bolnički centar „Sestre milosrdnice“, Klinika za kožne i spolne bolesti,
Referentni centar za kronične rane Ministarstva zdravlja RH, Zagreb, Hrvatska*

Brojni su uzroci nastanka ulkusa na donjim ekstremitetima. Najčešći je venski ulkus u bolesnika s kroničnom venskom insuficijencijom. Rjeđa je pojava arterijskog ulkusa, koji je posljedica periferne okluzivne bolesti arterija, najčešće ateroskleroze. Dio ulkusa posljedica je kombinacije periferne okluzivne bolesti arterija i kronične venske insuficijencije. U sklopu dijabetesa melitusa i dijabetičke neuropatije javlja se *ulcus neurotrophicus*. Posljedica je distalne, simetrične neuropatije i periferne okluzivne bolesti arterija. Osim u vaskularnih, neuropatskih i metaboličkih bolesti ulkus se pojavljuje i u sklopu hematoloških, autoimunih, genetskih, infektivnih i primarnih bolesti kože, neoplazmi, kod primjene nekih lijekova, terapijskih postupaka i djelovanja drugih vanjskih čimbenika. Pri utvrđivanju etiologije koristimo se anamnezom, inspekcijom, palpacijom, testovima kojima utvrđujemo vensku insuficijenciju i perifernu okluzivnu bolest arterija. Ulkusi različite etiologije mogu imati istu ili sličnu kliničku sliku te je potrebno provesti dodatne dijagnostičke pretrage: iz krvi, uzorka tkiva [mikrobiološka, mikološka analiza, patološko histološke analize (PHD), direktna imunofluorescentna pretraga (DIF)]. Koriste se pretrage uz uporabu medicinskih aparata: mjerenje gležanjskog indeksa (*ankle brachial pressure index* - ABPI), ultrazvučne pretrage, pletizmografija, MSCT i MR angiografija, digitalna supstracijska angiografija (DSA), arteriografija, venografija, limfoscintigrafija, radiološka pretraga te kapilaroskopija. Osim mikrobiološke analize rane ne postoje pretrage koje bi mogle dati točnu informaciju o statusu same rane.

KLJUČNE RIJEČI: ulkus, etiologija, anamneza, inspekcija, palpacija, testovi, kronična venska insuficijencija, periferne okluzivne bolesti arterija, pretrage iz krvi, pretrage uzoraka tkiva, pretrage uz uporabu medicinskih aparata

ADRESA ZA DOPISIVANJE: Sanja Špoljar, dr. med.
Klinika za kožne i spolne bolesti
Klinički bolnički centar „Sestre milosrdnice“
Vinogradska cesta 29
10000 Zagreb, Hrvatska
E-pošta: sanja.spoljar3@zg.t-com.hr

UVOD

Brojni su uzroci nastanka ulkusa na donjim ekstremitetima. Najčešći je venski ulkus, javlja se u dijelu bolesnika koji godinama boluju od kronične venske insuficijencije. Rjeđe je javlja arterijski ulkus, koji je posljedica periferne okluzivne bolesti arterija, najčešće ateroskleroze. Dio ulkusa posljedica je kombinacije periferne okluzivne bolesti arterije i kronične venske insuficijencije. U sklopu dijabetesa melitusa i dijabetičke neuropatije javlja se dijabetičko stopalo odnosno *ulcus neurotrophicus* (*ulcus malum perforans pedis*).

Posljedica je distalne, simetrične neuropatije i periferne vaskularne bolesti tibijalnih i peronealne arterije (1-7).

Diferencijalna dijagnoza ulkusa na donjim ekstremitetima vrlo je široka. Osim u vaskularnih, neuropatskih i metaboličkih bolesti ulkus se pojavljuje i u sklopu hematoloških, autoimunih, genetskih, infektivnih i primarnih bolesti kože, neoplazma, kod primjene nekih lijekova, terapijskih postupaka, uboda insekata, ugriza životinja, kemijskog i termičkog djelovanja, rentgen-skog i UV zračenja (5, 8-11).

Pri utvrđivanju etiologije koristimo se anamnezom, inspekcijom, palpacijom i dijagnostičkim testovima. Kod ulkusa se opisuje: lokalizacija, oblik i veličina ulkusa, izgled ruba, stijenke i dna ulkusa, prisutnost i izgled eksudata, izgled okolnog tkiva, te prisutnost osjeta boli (5-11).

Za utvrđivanje venske insuficijencije koriste se Morrisseyev test ili *cough test*, Brodie- Trendelenburgov test, Schwartzov test, Perthesov test, *Multiple touniquet test*, Prattov test.

Za utvrđivanje arterijske insuficijencije koristimo Burgerov test, Ratschov test, *Capillary refilling time test* (6,8-11,13).

Za utvrđivanje etiologije koriste se i test patergije (pojava sterilne pustule poslije uboda iglom) i Raynaudov test (test stimulacije hladnoćom) (8-12).

Ulkusi različite etiologije mogu imati istu ili sličnu kliničku sliku te je potrebno provesti dodatne dijagnostičke postupke. Potrebno je učiniti sljedeće:

Osnovne pretrage iz krvi: kompletna krvna slika (KKS), C-reaktivni protein(CRP);

Standardne pretrage iz krvi: diferencijalna krvna slika (DKS), sedimentacija eritocita (SE), glukoza (GUK), glikolizirani hemoglobin A1C (HbA1c), protrombinsko vrijeme (PV), aktivirano parcijalno tromboplastinsko vrijeme (APTV), ukupni proteini, elektroliti (Na, K, kloridi, Ca, P, Mg);

Dodatne pretrage iz krvi: cirkulirajući imunokompleksi (CIC), krioglobulini, paraproteini, homocistein, metilentetrahidrofolatna reduktaza (MTHFR), antitrombin (AT), protein C i S, Inhibitor aktivatora plazminogena-1 (PAI-1), rezistencija na aktivirani protein C (APCR), faktor V Leiden, prisutnost antifosfolipidnih antitijela (antikardiolipinska antitijela (aCL) IgM i IgG, anti beta2-GPI), Lupus antikoagulant (LAC), antinuklearna antitijela (ANA), antitijela na ekstraktibilne nuklearne antigene (ENA), antitijela na citoplazmu granulocita (ANCA), antitijela na dvostruku uzvojnu DNA (dsDNA), ureja, kreatinin, lipidogram, elementi u tragovima Fe, Mg, Zn i Cu, vitamini B12, D3, folna kiselina, vitamin A, *Rapid plasma reagin (PRP)* i *Treponema pallidum hemagglutination test (TPHA)* (14);

Biopsija promjene za mikrobiološku, mikološku, patološko-histološku analizu (PHD) i direktnu imunofluorescentnu pretragu (DIF) (10-11);

Neinvazivne dijagnostičke pretrage uz uporabu aparata: kapilaroskopija (zaslona nokatne ploče), gležnanski indeks (*Ankle Brachial Pressure Index – ABPI*), obojeni dvostruki ultrazvuk, *Light Reflection Rheography (LRR)*, *Venous Occlusion Plethysmography (VOP)*, radiološka pretraga;

Minimalno invazivne pretrage: MSCT i MR angiografija, limfoscintigrafija;

Invazivne pretrage: digitalna supstracijska angiografija (DSA), arteriografija, venografija, flebodinamometrija (*Phlebodynamometry*) (9,11,13,14).

KLINIČKA SLIKA

VASKULARNE BOLESTI

Ulcus cruris venosum najčešće se pojavljuje iznad medijalnog maleola, okolna koža je hiperpigmentirana, vidljive su tortuozne vene, korona flebektatika, *atrophie blanche*, potkoljenica je edematozna i prisutna je lipodermatoskleroza. Ulkus je plići, dno ulkusa je boje mesa, često prekriveno žućkastim fibrinskim naslagama, a rub ulkusa je plavkast (8-11).

Ulcus cruris arteriosum najčešće se pojavljuje iznad lateralnog maleola i pretibijalno, okolna koža je suha, hladna, blijeda, sjajna i bez dlaka. Može biti prisutan gubitak supkutanog tkiva, slabljenje mišića i atrofija kože potkoljenice i stopala. Nokatne ploče stopala su zadebljane i distrofične. Ulkus je dubok, oštih rubova, s prisutnom suhom nekrozom. Prisutna je jaka bol koja se teško ublažava (8-11).

Ulcus cruris hypertonicum Martorell najčešće se pojavljuje iznad lateralnog maleola u obliku lividne makule okružene crvenim rubom s livedom na periferiji. Često je potaknut traumom, bolan je i češće se javlja u žena. Dijastolički tlak kontinuirano je iznad 95 mm Hg. Za razliku od ulkusa u aterosklerozi, periferne pulzacije se uvijek prisutne (8-11).

Ulcus cruris mixtum (Ulcus arteriovenosum) s pomoću dvostrukog obojenog ultrazvuka vena i arterija, te mjerenjem ABPI indeksa utvrđuje se prisutnost i kronične venske insuficijencije i periferne okluzivne bolesti arterija (8-11).

VASKULARNE I NEUROPATSKE BOLESTI:

Ulcus neurotrophicus (Ulcus malum perforans pedis) nastaje na mjestu pritiska plantarno u području glave I. i V. metatarzalne kosti, palca i pete. Izgleda kao da je izvađen s kalusom koji ga okružuje. Sam ulkus je asimptomatski, iako se bolesnici žale na osjećaj žarenja, trnjenja i bockanja iglicama (8-11).

METABOLIČKE BOLESTI

Calciophylaxis. Prva promjena je lividni, retikularni plak uz razvoj nekroze i nastanak bolnog ulkusa s esharom (15,16).

VASKULITIS MALIH KRVNIH ŽILA (*Vasculitis allergica leucocytoclastica*) karakteristična je pojava palpabilne

purpure simetrično na koži donjih ekstremiteta i otok zglobova. Mogući su i drugi oblici: vezikulozni, bulozni i nekrotični. Ulceracije su bolne, bizarnog oblika s eritematoznim, hemoragičnim rubom (9-11,17).

VASKULITIS SREDNJE VELIKIH KRVNIH ŽILA (*Polyarteritis nodosa*) najčešće se prikazuje bilateralno na potkoljenicama kao *livedo racemosa* s bolnim nodusima duž arterija i ulceracijama te purpurom. Promjene se mogu pojaviti i na drugim dijelovima tijela. Prisutni su opći simptomi (9-11,17,18).

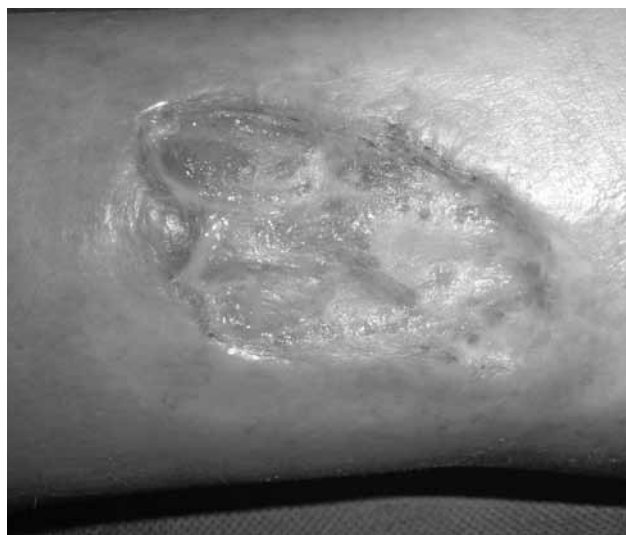PRIMARNE BOLESTI KOŽE

Pyoderma gangrenosum - započinje najčešće na potkoljenici pojavom pustule, zatim nastaje nekrotični ulkus uz brzo periferno širenje i zahvaćanje dubljih struktura, eleviranog i podminiranog lividnog ruba (8-11,17,18).

Necrobiosis lipoidica diabetorum - simetrično na ekstenzornim stranama potkoljenica oštro ograničena, atrofična žarišta žutosmeđe boje prožeta teleangiektazijama. U 1/3 bolesnika pojavljuju se žučkaste ulceracije masne baze (19,20).

ULKUS U SKLOPU BOLESTI VEZIVNOG TKIVA

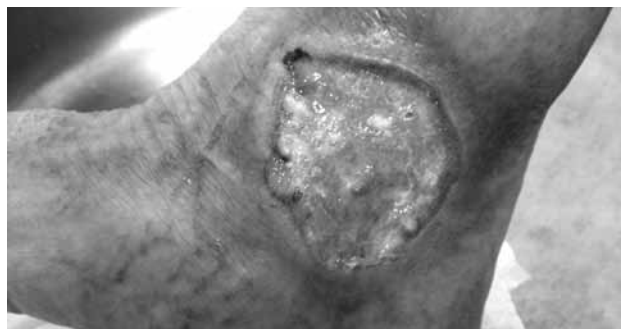
U *CREST* sindromu prisutna je distrofična kalcifikacija. U etiologiji ulkusa važni su i ponavljajuće traume, infekcija, venska hipertenzije i ishemija (21).



Sl. 1. Ulkus na potkoljenici u bolesnika sa sindromom CREST

NEOPLAZME

Ulcerated basal cell carcinoma (ulcus rodens) na potkoljenici, često se krivo postavi dijagnoza venskog ulkusa ili ulkusa kao posljedica traume. Asimptomatski ulkus s rubom koji podsjeća na „perle“, te se može značajno povećati (22).

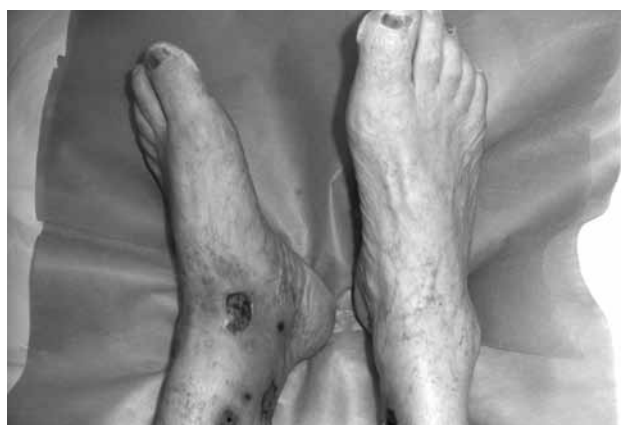

Sl. 2. Ulcerirani bazocelularni karcinom na potkoljenici (*ulcus rodens*)

NUSPOJAVE KOD PRIMJENE LIJEKA

Hydroxylurea (Litalir)

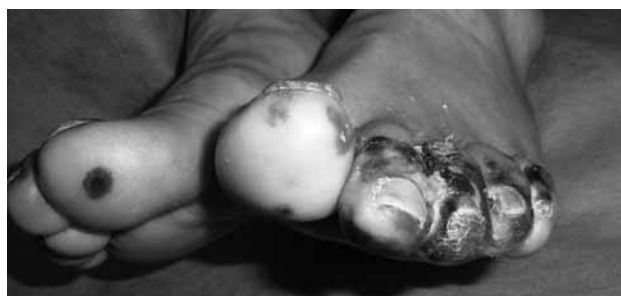U bolesnika na dugotrajnoj terapiji (u prosjeku 5 godina) i visokim dozama lijeka mogu se pojaviti brojne bolne ulceracije, obično eritematozne s fibrinskim naslagama i nekrozom, okružene s *atrophie blanche*. Najčešće su locirane na koži oko medijalnog maleola, na dorzumu stopala i potkoljenici. Prisutne su smečkaste diskoloracije nokatnih ploča (23,24).



Sl.3. Bolne ulceracije na potkoljenicama i smeđa diskoloracija nokatnih ploča u bolesnika na terapiji hidroksilurejom

TERMIČKO OŠTEĆENJE

Congelatio (smrztotine) se dijele u tri stupnja. Smrztotine trećeg stupnja (*congelatio esharotica*) – zahvaćeno područje postaje lividnoplavo, tvrdo i neosjetljivo, zatim nastaje suha ili vlažna nekroza (25).



Sl.4. *Congelatio (smrztotine)*

TESTOVI ZA UTVRĐIVANJE VENSKE INSUFICIJENCIJE

Morrisseyev test ili cough test za utvrđivanje insuficijencije safeno-femoralnog ušća (SFU). Bolesnik stoji, prstima se učine kompresije u razini SFU (4 cm ispod i 4 cm lateralno od tuberkulum pubim), zatim pacijent zakašlje. Pozitivan je nalaz kada se prilikom kašljanja palpira odizanje vene safene magne (VSM).

Brodie-Trendelenburgov test služi za ispitivanje dubokih i perforantnih vena. Bolesnik leži na leđima, podigne mu se noga te se eksprimiraju varikozne vene prema srcu. Zatim se prstom pritisne u projekciji SFU i drži komprimirano kada bolesnik ustane. Postoje tri mogućnosti:

- I) Ako se vene ispod mjesta pritiska odmah ne napune krvlju nalaz je negativan. Zatim se odigne prst i vene se napune što znači pozitivan nalaz koji upućuje na insuficijenciju SFU.
- II) Ako se vene ispod mjesta pritiska odmah napune krvlju, nalaz je pozitivan. Zatim se odigne prst i vene se ne pune što znači negativan nalaz. Nalaz upućuje na insuficijenciju dubokih i perforantnih vena.
- III) Ako se vene ispod mjesta pritiska odmah napune krvlju, nalaz je pozitivan. Zatim se odignemo prst i vene se dalje pune što znači pozitivan nalaz koji upućuje na insuficijenciju SFU dubokih i perforantnih vena.

Schwartzov test (percussion t., tap t.) kojim se utvrđuje insuficijencija SFU, te veza između prateće vene i glavne vene. Bolesnik stoji, prstima lijeve ruke pritišće u razini SFU, a desnom se čini perkusija najvećeg varikoziteta. Ako se val prenosi i palpira iznad SFU, postoji veza između dva kraja varikoziteta.

Perthesov test za ispitivanje funkcije dubokih vena. Bolesnik stoji a na natkoljenu se postavi zastojna vrpca (Esmarch), nakon čega vene ispod vrpce nabreknu. Zatim pacijent hoda ili gazi na mjestu. Ako duboke vene uredno funkcioniraju, nabreklost vena će se brzo smanjiti.

Multiple touniquet test služi za lociranje insuficijencije perforantnih vena. Bolesnik legne na leđa, podigne se noga i eksprimiraju varikozne vene prema srcu. Zatim se postave 3 zastojne vrpce, ispod SFU, iznad koljena i ispod koljena. Vena safena magna (VSM) na taj način podijeljena na 4 dijela. Zatim bolesnik ustane, a pojava punjenja vene unutar 20 s u bilo kojem segmentu ukazuje na insuficijenciju perforantnih vena. *Prattov test* služi za točnije lociranje insuficijentnih perforantnih vena (8-11,13).

TESTOVI ZA UTVRĐIVANJE ISHEMIJE PERIFERNIH ARTERIJA

Buerger test, bolesnik leži na leđima, noga se podigne za 45°, i drži 1 min te se prati kako blijedi i kada se pojavi bol. Pojava značajnog bljedila govori u prilog značajne arterijske ishemije.

Ratschowov test, bolesnik leži na leđima, noga su podignute te se u 2 min fleksiraju stopala 20 do 50 puta, a pojava bljedoće upućuje na sumnju arterijske insuficijencije. Bolesnik zatim sjedne na rub krevete te noge vise. Normalno se reaktivna hiperemija pojavi za 3-5 s; u slučaju bolesti perifernih arterija hiperemija sa cijanozom pojavi se nakon 20-60 s. Zatim slijedi potpuno punjenje vena za 5-20 s. Ako su vene insuficijentne ne može se mjeriti.

Raynaudov test (test stimulacije hladnoćom). Prilikom izvođenje testa bolesnik treba držati ruke u hladnoj vodi na što prsti poblijede zbog spazma arterija. Nakon što bolesnik izvadi ruke iz hladne vode prsti postanu cijanotični, a nakon toga uslijedi eritem prstiju zbog hiperemije. Koristi se i digitalna termografija šaka i stopala (6,11).

PRETRAGE IZ KRVI

Osnovne pretrage iz krvi: kompletna krvna slika (KKS) i C-reaktivni protein(CRP).

CRP se proizvodi u jetri u akutnoj fazi kao odgovor na IL-6 i ostale citokine. Specifičniji je od SE, brže raste i pada. Može odražavati poremećaje koji dovode do aterosklerotičnih događaja i može predvidjeti kardiovaskularni rizik (14,26).

Standardne pretrage iz krvi: diferencijalna krvna slika (DKS), sedimentacija eritocita (SE), glukoza (GUK), glikolizirani hemoglobin A1C (HBA1c). Testovi koagulacije: protrombinsko vrijeme (PV) i aktivirano parcijalno tromboplastinsko vrijeme (APTV). PV mjeri vanjski put koagulacije. Parcijalno tromboplastinsko vrijeme (PTV) i aktivirano parcijalno tromboplastinsko vrijeme (APTV) mjeri unutarnji put zgrušavanja krvi. Ako je vrijednost PV ili PTV abnormalna, potrebno je dodatno odrediti pojedine faktore zgrušavanja krvi. PVT se određuje u bolesnika s neutvrđenim uzrokom krvarenja ili zgrušavanja. Evaluirat će funkciju fibrinogena, protrombina, faktora V, VII, IX, X, XI i XIII. Produženo PTV povezano je s nedostatkom navedenih faktora koagulacije, vitamina K, bolestima jetre, diseminiranom intravaskularnom koagulacijom (DIK), von Willebrandovom bolesti, leukemijom, hemofilijom i tijekom terapije heparinom. Produženo APTV može ukazivati na prisutnost antifosfolipidnih antitijela (aCL

IgM i IgG, anti beta2-GPI posebno lupus antikoagulant (LAC) koji povećava rizik nastanka tromboze.

Potrebno je odrediti vrijednost ukupnih proteina i elektroliti (Na, K, kloridi, Ca, P, Mg) (14,26-28).

Ovisno o nalazima učinjenih krvnih pretrage, kliničkoj slici i općem stanju bolesnika potrebno je učiniti *dodatne pretrage iz krvi*: cirkulirajući imunokompleksi (CIC). Krioglobulini (CG) su IgG ili IgM imunoglobulini ili mješavina imunoglobulina i komponenti komplementa koji se spontano precipitiraju na temperaturama oko 4°C, a ponovo se otapaju na temperaturi od 37°C. Razlikuju se 3 skupine krioglobulina: tip I u limfatičnoj leukemiji i hemolitičkoj anemiji, dok se tip II i III ponekad nađu u zaraznim bolestima (hepatitis C) i autoimunim bolestima (SLE i Sjögrenov sindrom). Krioglobulinemija se može prikazati i slikom ulcervativnog leukocitoklastičkog vaskulitisa.

Paraproteini, imunoglobulin koji proizvodi klonalna proliferacija plazma stanica.

Homocistein je prirodna aminokiselina u krvi. Povećana razina u krvi (hiperhomocisteinemija) povećava rizik za nastanak venske tromboze i arterijske embolije. Hiperhomocisteinemija je povezana i sa smanjenom aktivnosti proteina C i aktivacijom faktora V. Najčešći uzroci hiperhomocisteinemije su bolesti bubrega, nedostatak vitamina B (folata, vit. B12, vit. B6) u prehrani, hipotireoidizam, alkoholizam i neki lijekovi. Metilentetrahidrofolatna reduktaza (MTHFR) je protein koji razgrađuje homocistein. Deficijencija MTHFR može uzrokovati hiperhomocisteinemiju.

Fiziološki inhibitori sustava zgrušavanja su antitrombin (AT; u starijoj literaturi AT III), protein C (glavni fiziološki antikoagulant), protein S.

Analiza gena za inhibitor plazminogen aktivatora-1 (PAI-1). Njegova osnovna funkcija je smanjenje fibrinolize, porast PAI-1 u plazmi dovodi do hipofibrinolize i potiče trombozu, smanjuje aktivnost matriks metaloproteaze (MMP) i staničnu adheziju.

Test rezistencije na aktivirani protein C (APCR) se koristi za otkrivanje faktora V Leiden. Osobe s faktorom V Leiden imaju mutaciju gena za faktor V. Faktor V Leiden je abnormalna verzija faktora V na koju ne djeluje aktivirani protein C (APC), te APC ne može zaustaviti faktor V od stvaranja više fibrina. APCR je probni test, jer je faktor V Leiden samo jedan od mogućih uzroka APC rezistencije. Faktor V Leiden najčešći je uzrok nasljedne trombofilije (14,26-31).

Kod pojave ulceracija u sklopu bolesti vezivnog tkiva određuje se prisutnost: antifosfolipidnih antitijela (antikardiolipinska antitijela (aCL) IgM i IgG, anti beta2-GPI), lupus antikoagulant (LAC), antinuklearna

antitijela (ANA), antitijela na ekstraktibilne nuklearne antigene (ENA), antitijela na dvostruku uzvojnu DNA (dsDNA). Kod sumnje na sistemski vaskulitis za probni test koristi se određivanje antitijela na citoplazmu granulocita (ANCA).

Potrebno je odrediti vrijednost ureje, kreatinina, učiniti lipidogram, elemente u tragovima (Fe, Mg, Zn i Cu), vitamine B12, D3, A, folnu kiselinu (14,27,32).

Magnezij (Mg) je važan u sintezi proteina i kolagena. Bakar (Cu) je važan za vezivanje kolagena, a cink (Zn) je kofaktor. Željezo (Fe) omogućava hidrosilaciju proteina lizina i prolina i na taj način sintezu kolagena. Nedostatak tih elemenata uzrokuje poremećaj u cijeljenju rane. Vitamini B12, D3, folna kiselina važni su za sintezu DNK i eritropoezu, a njihov nedostatak može uzrokovati anemiju. Vitamin A je antioksidans, sudjeluje u proliferaciji fibroblasta i u sintezi kolagena (14,33). Testovi otkrivanja sifilisa su nespecifični (netreponemski) test kojemu je antigen kardiolipin i specifični (treponemski) test kojima je antigen bijela treponema. Nespecifični je test Rapid Plasma Reagin (RPR), a specifični je *Treponema pallidum hemagglutination test* (TPHA) (14,34).

OSTALE PRETRAGE

Biopsija promjene za mikrobiološku, mikološku, patološko-histološku analizu (PHD), i direktnu imunoflorescentnu pretragu (DIF).

U slučaju postojanja sumnje na malignu promjenu unutar kronične rane, odnosno sumnje na primarni tumor kože, potrebno je učiniti biopsiju ruba ulkusa za PHD. Kada na temelju anamneze i kliničke slike postoji sumnja na lišmanijazu kože potrebno je učiniti biopsiju iz nepromijenjene kože uz rub lezije (starije od 5 do 7 mjeseci), te obojiti preparat po Giemsi kako bi se u histiocitima vidjeli paraziti. U dijagnostici bolesti vezivnog tkiva (SLE, DLE), buloznih dermatoza (*Pemphigus vulgaris*, *Pemphigoid bullosa*) te vaskulitisa (*vasculitis allergica leukocytoclastica*) potrebno je učiniti direktnu imunoflorescentnu pretragu (DIF) kože (14,35).

DIJAGNOSTIČKE PRETRAGE

UZ UPORABU MEDICINSKIH APARATA

Neinvazivne dijagnostičke pretrage uz uporabu aparata: kapilaroskopija (zaslona nokatne ploče) primjenjuje se u bolestima vezivnog tkiva (SS, SLE), a pruža informacije o izgledu kapilara i kapilarnom protoku. Gležanjski indeks (*Ankle Brachial Pressure Index* - ABPI) manji od 0,9 upućuje na potrebu dodatnih

kompleksnijih pretraga, npr. dvostruki obojeni ultrazvuk. ABPI od 1 do 1,2 je normalne vrijednosti. Vrijednost od 0,8 do 1 ukazuje na promjene na venskom dijelu cirkulacije, venski ulkus. Vrijednost od 0,5 do 0,8 ukazuje na promjene na venskom i arterijskom dijelu cirkulacije, arterijsko-venski ulkus. Vrijednost manja od 0,5 upućuje na tešku bolest perifernih arterija, arterijski ulkus.

Ultrazvučna pretraga (UZV) arterija i vena daje jednostavnu i brzu informaciju. Danas je zlatni standard obojeni dvostruki ultrazvuk (CD US), funkcionalni i morfološki test krvnih žila.

Light Reflection Rheography (LRR) je fotopletizmografija (PGA). Koristi se za utvrđivanje insuficijencije venskih valvula. Tehnika se zasniva na emitiranju infracrvenog svjetla na kožu. Ovisno o volumenu krvi u krvnoj žili apsorbira se manje ili više svjetla te je reflektirana količina svjetla proporcionalna volumenu krvi. Ako se infracrveno svjetlo aplicira na vene naziva se LRR, a ako se aplicira na arterije naziva se *Photo-Plethysmographic Pulse Wave Analysis*. Fotometrijske metode ograničene su dubinom penetracije infracrvenog svjetla u kožu te se mogu analizirati samo krvne žile u koži, odnosno samo na određenim dijelovima tijela.

Venous Occlusion Plethysmography (VOP) je tenzometrijska pletizmografija za otkrivanje DVT. Metoda se zasniva na mjerenju promjene volumena potkoljenice zbog okluzije vena napuhivanjem manžete postavljene na natkoljenicu, koja se potom ispuhuje. Promjena volumena potkoljenice odražava razliku između dotoka arterijske krvi i otoka venske krvi. Produženo vrijeme otjecanja venske krvi ukazuje u prilog duboke venske tromboze (DVT).

Kod postavljanja dijagnoze koristimo se i radiološkom slikom (11,36-37).

Minimalno invazivne pretrage: MSCT i MR angiografija, limfoscintigrafija. Ako nalaz CD US ukazuje na izražene promjene, te se planira kirurški zahvat, tek tada je potrebno učiniti dodatne pretrage, MSCT i MR angiografiju. MR angiografija se primjenjuje kod bolesnika s bubrežnom insuficijencijom.

Invazivne pretrage su: digitalna supstracijska angiografija (DSA), arteriografija, venografija, flebodinamometrija (*Phlebodynamometry*).

DSA se primjenjuje kod izraženih atrosklerotskih promjena nejasnog stupnja suženja lumena krvne žile. Primjenjuje se u bolesnika koji boluju od šećerne bolesti te se očekuju promjene na arterijama potkoljenica. Flebodinamometrija je metoda kojom mjerimo tlak u venama odnosno razlike tlaka koji je rezultat djelovanja mišićne crpke (*ankle-joint-calf muscle pump*). U

kroničnoj venskoj insuficijenciji pad je usporen, a porast tlaka u venama ubrzan (37).

ZAKLJUČAK

Danas osim dijagnoze temeljene ne kliničkoj slici, značajnu pomoć u utvrđivanju etiologije ulkusa pružaju brojni testovi, pretrage iz krvi te pretrage uz primjenu medicinskih aparata. Nažalost, još uvijek ne raspolažemo pretragama, osim mikrobiološke analize biopтата rane, koje bi nam dale točnu informaciju o statusu same rane, neovisno o etiologiji.

LITERATURA

1. Abbade LP, Lastória S. Venous ulcer: epidemiology, pathophysiology, diagnosis and treatment. *Int J Dermatol* 2005; 44: 449-56.
2. Etufugh CN, Phillips TJ. Venous ulcers. *Clin Dermatol* 2007; 25: 121-30.
3. Phillips TJ, Dover JS. Leg ulcers. *J Am Acad Dermatol* 1991; 25: 965-87.
4. Raju S, Neglén P. Clinical practice. Chronic venous insufficiency and varicose veins. *N Engl J Med* 2009; 360: 2319-27.
5. Spentzouris G, Labropoulos N. The Evaluation of Lower-Extremity Ulcers. *Semin Intervent Radiol.* 2009; 26: 286-95.
6. McGee SR, Boyko EJ. Physical examination and chronic lower-extremity ischemia: a critical review. *Arch Intern Med* 1998; 158: 1357-64.
7. Hess CT. Arterial Ulcer Checklist. *Advances in Skin & Wound Care*. 2010; 23: 432.
8. Lin P, Phillipis T. Ulcers. U: Bologna JL, Jorizzo JL, Rapini RP, et al, eds. *Dermatology*. 1st Edition. Philadelphia: Elsevier Mosby 2003, 1631-49.
9. Coffman JD, Eberhardt RT. Cutaneous Change in Peripheral Vascular Disease. U: Freedberg IM, Eisen AZ, Wolff K, Austen KE, Goldsmith LA, Katz SI, eds. *Fitzpatrick's Dermatology in General Medicine*. 6th Edition. New York, Toronto: McGraw-Hill 2003, 1634-50.
10. Budimčić D. Bolesti krvnih i limfnih žila. U: Dobrić I, ur. *Dermatovenerologija*. 3e promijenjeno i dopunjeno izdanje. Zagreb: Grafoplast, 2005, 237-51.
11. Braun-Falco O, Plewig G, Wolff HH, Burgdorf WHC. Diseases of Blood Vessels. U: Braun-Falco O, Plewig G, Wolff HH, Burgdorf WHC, eds. *Dermatology*. 2ed Completely Revised Edition. Heidelberg, New York: Springer-Verlag, 2000, 881-954.
12. Varol A, Seifert O, Anderson CD. The skin pathology test: innately useful? *Arch Dermatol Res* 2010; 302: 155-68.
13. Bergan J. Risk factors, Manifestation, and Clinical examination of the Patients with Primary Venous Insufficiency. U: Bergan JJ, eds. *The Veins Book*. Amsterdam, Tokyo: Elsevier, 2007, 119-22.
14. Dissemmond J, Körber A, Grabbe S. Differential diagnosis of leg ulcers. *JDDG* 2006; 4: 627-34.
15. Sepp N. Other vascular Disorders. U: Bologna JL, Jorizzo JL, Rapini RP, et al, eds. *Dermatology*. 1st Edition. Philadelphia: Elsevier Mosby, 2003, 1651-59.
16. Walsh JS, Fairley JA. Cutaneous Mineralization and Ossification. U: Freedberg IM, Eisen AZ, Wolff K, Austen KE, Gold-

- smith LA, Katz SI, eds. Fitzpatrick's Dermatology in General Medicine. 6th Edition. New York, Toronto: McGraw – Hill, 2003, 1490-96.
17. Mandell BF, Hoffman GS. Systemic Necrotizing Arteritis. U: Freedberg IM, Eisen AZ, Wolff K, Austen KF, Goldsmith LA, Katz SI, eds. Fitzpatrick's Dermatology in General Medicine. 6th Edition. New York, Toronto: McGraw – Hill, 2003, 1718-27.
 18. Hannon CW, Swerlick RA. Vasculitis. U: Bologna JL, Jorizzo JL, Rapini RP, et al, eds Dermatology. 1st Edition. Philadelphia: Elsevier Mosby, 2003, 381-401.
 19. Bub JL, Olerud JE. Diabetes Mellitus. U: Freedberg IM, Eisen AZ, Wolff K, Austen KF, Goldsmith LA, Katz SI, eds. Fitzpatrick's Dermatology in General Medicine. 6th Edition. New York, Toronto: McGraw – Hill, 2003, 1651-61.
 20. Braun-Falco O, Plewig G, Wolff HH, Burgdorf WHC. Granulomatous Diseases. U: Braun-Falco O, Plewig G, Wolff HH, Burgdorf WHC, eds. Dermatology. 2ed Completely Revised Edition. Heidelberg, New York: Springer-Verlag, 2000, 1379-1400.
 21. Al-Najjar M, Jackson MJ. Non-healing leg ulcers in a patient with dystrophic calcification and crest syndrome: a challenging clinical case. Int Wound J 2011; 8: 537-41.
 22. Braun-Falco O, Plewig G, Wolff HH, Burgdorf WHC. Benign Epithelial Tumors. U: Braun-Falco O, Plewig G, Wolff HH, Burgdorf WHC, eds. Dermatology. 2ed Completely Revised Edition. Heidelberg, New York: Springer-Verlag, 2000, 1441-89.
 23. Sirieix ME, Debure C, Baudot N i sur. Leg Ulcers and Hydroxyurea Forty-one Cases. Arch Dermatol. 1999;135: 818-20.
 24. Dissemond J, Körber A. Hydroxyurea-induced ulcers on the leg. CMAJ. 2009; 180: 1132.
 25. Pašić A, Dobrić I, Čević R. Oštećenje kože fizikalnim i kemijskim U: Dobrić I, ur. Dermatovenerologija. 3e Promijenjeno i dopunjeno izdanje. Zagreb: Grafoplast, 2005, 149-160.
 26. Goodfield MJ. C-reactive protein levels in venous ulceration: an indication of infection? J Am Acad Dermatol 1988; 18: 1048-52.
 27. Petri M. Antiphospholipid antibodies: Lupus anticoagulant and anticardiolipin antibody. Curr Probl Dermatol 1992; 4: 173-201.
 28. Cécile L, Clélia D, Sylvie M. Impact of protein deficiency on venous ulcer healing. J Vasc Surg 2008; 48: 688-93.
 29. S. Munkvad S, Jørgensen M. Resistance to activated protein C: a common anticoagulant deficiency in patients with venous leg ulceration. Br J Dermatol 1996; 134: 296-8.
 30. Steed DS. The role of growth factors in wound healing. Surg Clin North Am 1997; 77: 575-86.
 31. Angel JR, Parker S, Sells RE, Atallah E. Recurrent deep vein thrombosis and pulmonary embolism in a young man with Klinefelter's syndrome and heterozygous mutation of MTHFR-677C>T and 1298A>C. Blood Coagul Fibrinolysis 2010; 21: 372-5.
 32. Cocuroccia B, Tonanzi T, Menaguale G, Fazio M, Girolomoni G. Livedoid vasculopathy and skin ulcers in patients with inherited thrombophilia. Eur J Dermatol 2002; 12: 360-3.
 33. Jonathan Kantor J, Margolis DJ. Management of leg ulcers. Sem Cutan Med Surg 2003; 22: 212-21.
 34. Marinović B, Skerlev M, Baletić-Winter A. Spolne bolesti i bolesti koje se prenose spolnim putem. U: Dobrić I, ur. Dermatovenerologija. 3e Promijenjeno i dopunjeno izdanje. Zagreb: Grafoplast, 2005, 441-60.
 35. Dobrić I, Radoš J. Infekcije kože uzrokovane gljivama. U: Dobrić I, ur. Dermatovenerologija. 3e Promijenjeno i dopunjeno izdanje. Zagreb: Grafoplast, 2005, 95-6.
 36. Damjanov N. Kapilaroskopija u reumatskim bolestima. Balneoklimatologija 2002; 26: 61-8.
 37. Raines JK, Almeida JJ. Role of Physiologic Testing in Venous Disorders. U: Bergan JJ, eds. The Veins Book. Amsterdam, Tokyo: Elsevier, 2007.

SUMMARY

LIST OF DIAGNOSTIC TESTS AND PROCEDURES IN LEG ULCER

S. ŠPOLJAR

Sestre milosrdnice University Hospital Center, University Department of Dermatovenerology, Zagreb, Croatia

Many factors contribute to the pathogenesis of leg ulcer. Most patients have venous leg ulcer due to chronic venous insufficiency. Less often, patients have arterial leg ulcer resulting from peripheral arterial occlusive disease, the most common cause of which is arteriosclerosis. Leg ulcer may be of a mixed arteriovenous origin. In diabetic patients, distal symmetric neuropathy and peripheral vascular disease are probably the most important etiologic factors in the development of diabetic leg ulcer. Other causes of chronic leg ulcers are hematologic diseases, autoimmune diseases, genetic defects, infectious diseases, primary skin diseases, cutaneous malignant diseases, use of some medications and therapeutic procedures, and numerous exogenous factors. Diagnosis of leg ulcer is based on medical history, inspection, palpation of skin temperature, palpation of arteries, fascia holes, presence and degree of edema, firm painful cords, and functional testing to assess peripheral occlusive arterial disease or identify superficial and deep venous reflux of the legs. Knowledge of differential diagnosis is essential for ensuring treatment success in patients with leg ulcer. There are many possible etiologic factors of leg ulcers and sometimes, clinical findings are similar. Additional testing should be performed, e.g.,

serologic testing such as blood count, C-reactive protein, HbA1c, erythrocyte sedimentation rate, differential blood count, total proteins, electrolytes, coagulation parameters, circulating immune complex, cryoglobulins, homocysteins, AT, PAI-1, APC resistance, proteins C and S, paraproteins, ANA, ENA, ANCA, dsDNA, antiphospholipid antibodies, urea, creatinine, blood lipids, vitamins and trace elements. Also, biopsy of the lesion for histopathology, direct immunofluorescence, bacteriology and mycology should be included. Other tests are Raynaud (cold stimulation) test and pathergy test. Device-based diagnostic testing should be performed for future clarification. Ankle brachial pressure index, color duplex sonography, plethysmography, MSCT and MR angiography, digital subtraction angiography, phlebography, angiography, x-ray, and capillaroscopy in lupus erythematosus are indicated. Except for bacteriologic analyses of wound biopsies, there is no test to provide specific information on the wound condition.

KEY WORDS: ulcer, etiology, medical history, inspection, palpation, functional testing, chronic venous insufficiency, peripheral arterial occlusive disease, serologic testing, lesional biopsy, device-based diagnostic testing