

## Reaktivnost vezivnog tkiva na sredstva upotrebljavana za prekrivanje pulpe

Greta Škaljac-Staudt, Dora Najžar-Fleger i Vesna Gjurčević

Zavod za bolesti zubi Stomatološkog fakulteta u Zagrebu

i

Zavod za anatomiju i histologiju Veterinarskog fakulteta u Zagrebu

### Sažetak

S obzirom da iritabilnost medikamenata koji se upotrebljavaju u svrhu prekrivanja pulpe oslabljuje funkciju i regeneratorni potencijal pulpnog tkiva, autori su nastojali odrediti biološku podnošljivost Calxyla i Caviteca, koji dolaze u neposredan dodir s vitalnim tkivom endodonta. Kao eksperimentalni model odabrali su rahlo vezivno tkivo kunića, na kojem su se mogle pratiti suptilne razlike u reakcijskoj i reparatornoj fazi upale. Kod oba preparata uočene su reaktivne upale neposredno nakon njihove subkutane aplikacije. Na osnovu vremenskog termina proliferacije angioblasta i fibroblasta, te pojave granulacijskog tkiva i zrelog veziva, autori zaključuju o boljoj biološkoj podnošljivosti Calxyla u usporedbi s uzrocima Caviteca.

**ključne riječi: sredstva za prekrivanje pulpe, iritabilnost**

### UVOD

Medikamenti koji se upotrebljavaju u dentalnoj patologiji, a dolaze u kontakt s pulpnim tkivom mogu izazvati njegove degenerativne, upalne i nekrotične promjene (Mitchell)<sup>1</sup>. Osobitost je takvih preparata ometanje funkcije i regenerativne snage pulpnog tkiva.

Terapija u svrhu očuvanja vitalnosti pulpe uključuje one mjere, koje nastoje zaštititi i očuvati vitalnost pulpe prije nego dođe do njenih ireverzibilnih oštećenja (Nakamura, Marikawa i Imanishi)<sup>2</sup>, (Anderson)<sup>3</sup>.

### CILJ ISTRAŽIVANJA

Svrha ovog istraživanja bila je da se odredi podnošljivost dentalnih preparata, aplikacijom uzoraka u subkutano vezivno tkivo (Bhaskar i Firsch)<sup>4</sup>. Želeći da se postigne što vjernija slika biološke podnošljivosti ispitivanih materijala, opredijelili smo se za rahlo vezivno tkivo kunića na kojem smo eksperimentalnom modelu mogli pratiti suptilne razlike u reakcijskoj i reparatornoj fazi upale.

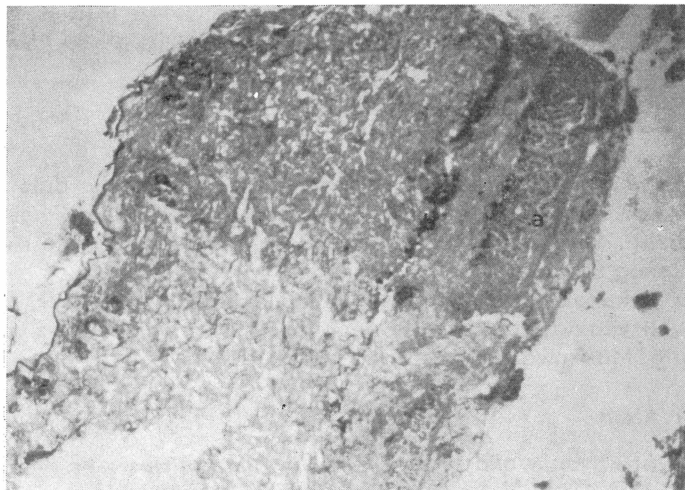
## MATERIJAL I METODA RADA

Ispitivanju su podvrgnuti Calxyl i Cavitec. Kao eksperimentalni model za istraživanje iritativnog djelovanja navedenih sredstava koristili smo histološke promjene u subkutisu mladih kunića pasmine činčila. Oni su izabrani za ovaj pokus, jer su prikladni za laboratorijske studije i manje skloni postoperacijskoj infekciji nego mnoge druge eksperimentalne životinje (Boyd)<sup>5</sup>. Ukupno je aplicirano 6 uzoraka na dvije eksperimentalne životinje, te su iz obrađenog materijala učinjena 32 histološka preparata.

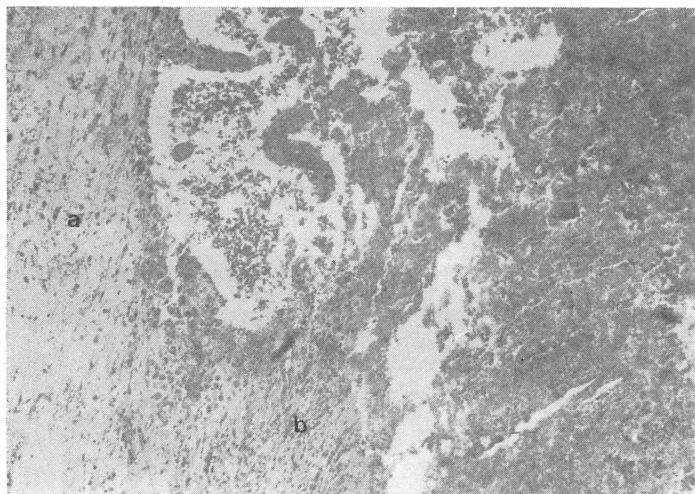Kuniće smo narkotizirali nembutamom, kojeg smo injicirali u venu auricularis magnu. Injekcionom štrcaljkom aplicirali smo uzorke Calxyla i Caviteca u subkutano tkivo regio lumbalis, regio vertebralis thoracis i regio intercapularis. U vremenskim intervalima od 2, 14 i 28 dana nakon injiciranja, učinjena je široka ekscizija kože i vezivnog tkiva. Svaki uzorak je bio pripremljen za histološku obradu. Histološki preparati debljine od 8 do 10 mikrometara obojani su hemalaun eozin tehnikom i mikroskopski su promatrani, pri čemu su faktori uzeti u obzir u svrhu klasifikacije materijala bili i edem i krvarenje, polimorfonuklearna i mononuklearna infiltracija, nekroza tkiva, perimizijska reakcija, pojava i proliferacija fibroblasta i angioblasta, te pojave granulacijskog tkiva i stvaranje zrelog veziva.

## REZULTATI

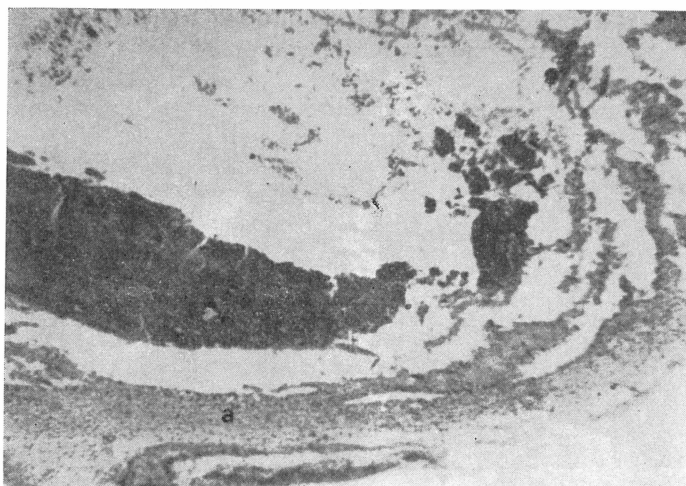
Histološka pretraga vezivno tkivne reakcije nakon aplikacije Calxyla i Caviteca u subkutano tkivo kunića, očitana je u vremenskim intervalima od 2, 14 i 28 dana (Sl. 1, 2, 3, 4 i 5). Histološki nalaz Cavitec uzorka, dva dana nakon injiciranja, pokazuje opsežne nekroze i slabu perimizijsku reakciju u mišićju. U potkožju uz prisutnu polimorfonuklearnu i mononuklearnu infiltraciju postoji krvarenje i stva-



Slika 1. Reakcija tkiva 2 dana nakon implantacije Caviteca (HE,  $\times 12,5$ ). Potkožje kunića je edematozno. Mišićje je degenerirano s izraženom perimezijskom reakcijom (a). Vidi se demarkaciona zona (b).

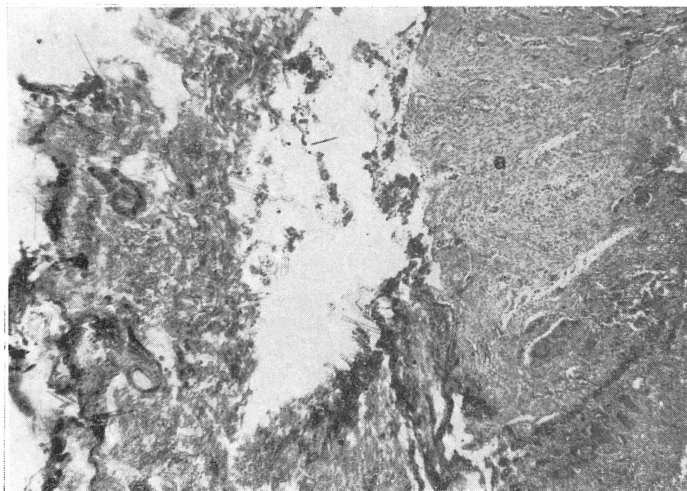


Slika 2. Reakcija veziva 14 dana nakon implantacije Caviteca (HE,  $\times 10$ ). Prisutna je vezivna kapsula (a) u kojoj su vidljivi fibroblasti (b) i mnoštvo krvnih žila.

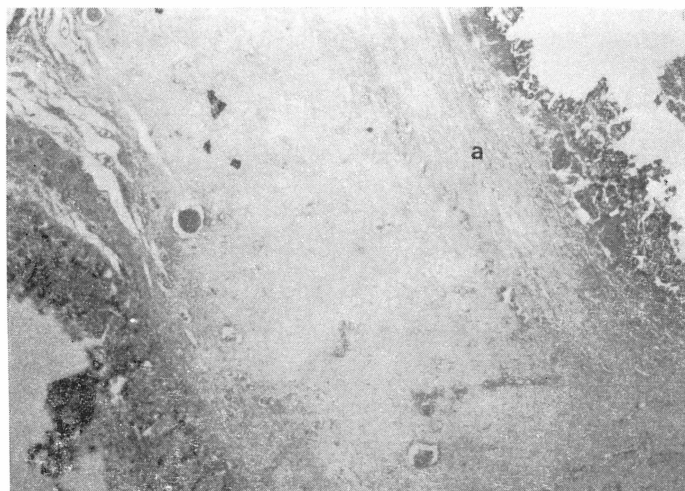


Slika 3. Reakcija vezivnog tkiva 14 dana nakon implantacije Calxyla (HE,  $\times 12,5$ ). Oko injicirane supstancije vidi se pretežno zrelije vezivno tkivo (a).

ranje fibrinskog ugruška, te se nazire pojava fibroblasta. Nalaz uzorka Calxyla nakon jednakog razdoblja pokazuje nekrozu, krvarenje i umjerenu infiltraciju subkutisa polimorfonuklearima. Oko većih nakupina injicirane supstancije Calxyla postoji vrlo uska demarkaciona zona.



Slika 4. Reakcija tkiva 28 dana nakon implantacije Calxyla (He,  $\times 12,5$ ). U potkožju se vidi zrela vezivna kapsula (a).



Slika 5. Reakcija vezivnog tkiva 28 dana nakon implantacije Caviteca. Oko injicirane supstance u potkožju se vidi zrelo vezivno tkivo (a).

Nakon četrnaest dana oko implantiranog Caviteca postoji reakcija veziva u vidu jakog edema i obilnih krvarenja, umjerena polimorfonuklearna i mononuklearna infiltracija. Mišićje je jednim dijelom nekrotiziralo, dok je u preostalom dijelu došlo do jače perimizijske reakcije. Naznačena je pojava granulacijskog tkiva. Reakcija tkiva u okolini Calxyla nakon jednog razdoblja pokazuje opsežna

krvarenja, te jaki edem potkožja. Oko aplicirane mase prisutna je leukocitna infiltracija. Primjećuje se množenje granulacijskog tkiva.

U preparatu 28 dana nakon injiciranja histološki nalazi uzorka Calxyła pokazuju injiciranu supstanciju okruženu zonom granulacija i malim brojem mononukleara. U tom razdoblju došlo je do inkapsulacije apscesa s vezivnim tkivom, koje je poprimilo već zreli oblik.

Cavitec nakon jednakog razdoblja okružen je zrelim granulacijama i vezivnim tkivom. Na mjestima nekrotičnih mišićnih vlakana nalaze se ožiljci i ostaci abortivne reakcije mišićnih vlakana.

Dakle, općenito uzevši može se reći, da smo kod svih uzoraka ispitivanih materijala dobili upalne reakcije. Dva dana nakon eksperimenta postojala je akutna upala, nakon 14 dana subakutna, odnosno subkronična, a kronična s reparativnim reakcijama nakon 28 dana. Razlike koje su uočene kod injiciranih supstancija su kvalitativne prirode, a očituju se u individualno slabije ili jače izraženim reakcijama, ovisno i ispitivanom materijalu i vremenskim intervalima tkivne reakcije.

## RASPRAVA I ZAKLJUČAK

Prema suvremenim spoznajama histologije zubnih tkiva dentinsko i pulpno tkivo smatraju se jedinstvenom cjelinom, budući da su povezani nutritivni i funkcijski, te će stoga svaka jača iritacija dentinskog tkiva imati reperkusije na pulpnom tkivu, izazivajući upalne ili degeneracijske promjene koje rezultiraju redukcijom staničnih elemenata, a umnažanjem vezivnog tkiva. (Azinović, Njemirovskij i Blažić)<sup>6</sup>.

Oštećenja odontoblasta kao najosjetljivijih visoko diferenciranih stanica i općenito smanjenje staničnih elemenata čini pulpu manje vrijednom i slabije reaktivnom u smislu mobilizacije njezinog obrambenog mehanizma. S kliničkog stanovišta to bi značilo da iritabilna sredstva za prekrivanje pulpnog tkiva, aplicirana na otvorene dentinske tubuluse, smanjuju obrambene reakcije pulpnog tkiva. Aplikacijom tih dentalnih materijala, izravno na pulpu, oštećenja mogu biti daleko jače izražena, pa se može razviti upala ili nekroza.

Pokazalo se da sredstva koja se u posljednje vrijeme upotrebljavaju kao najkompatibilnija su ona na bazi kalcijeva hidroksida, pa se ta sredstva koriste u svrhu zaštite i stimulacije pulpnog tkiva kod dubokih karioznih lezija i kod artifičijski eksponirane pulpe. Na tržištu se pojavljuju različiti preparati kojima je osnovna aktivna komponenta kalcijev hidroksid, a najstariji među njima je Calxyl. S obzirom da suvremena endodontska terapija nastoji smanjiti iritacije pulpnog tkiva na najmanju moguću mjeru, to se u praktičnoj kliničkoj praksi koristi tzv. troslojno prekrivanje pulpe (Seltzer i Bender)<sup>7</sup>. Zaštitni sloj Calxyła prekriva se slojem cinkova oksida pomiješanog s karamfiljevim uljem, a potom se aplicira cink oksid-fosfatni cement. Međusloj cinkova oksida s karamfiljevim uljem aplicira se u svrhu sprečavanja neutralizacije Calxylove alkaličnosti s kiselooću cink oksid-fosfatnog cementa čime bi se smanjio poželjan stimulacijski efekat Calxyła.

Usporedbom naših histoloških nalaza može se reći da oba sredstva, Calxyl i Cavitec izazivaju upalnu reakciju prvih dana nakon implantacije. Pri tome se može pomisliti da dio tih reakcija pripada reakciji na strano tijelo. Proliferacija fibroblasta i angioblasta, koja označava početak reparativne regeneracije može

se uočiti već u prvih dva dana nakon aplikacije oba uzorka, ali je kod Calxyla nakon 28 dana uočena veća količina stvorenog zrelog vezivnog tkiva u vidu formirane kapsule, što bi govorilo u prilog većim i boljim reparatornim mogućnostima tkiva, u okolini injiciranog materijala. S kliničkog stanovišta to bi se moglo tumačiti da se primjenom Calxyla može očekivati veći postotak uspjeha prilikom prekrivanja pulpe.

Ipak, ne smijemo zaboraviti da pulpa sadrži vrlo osjetljive i visokodiferencirane stanice – odontoblaste.

Stoga se reakcije koje smo dobili u vezivu na eksperimentnom modelu ne mogu poistovjetiti s onima koje bi nastale u pulpnom tkivu, ali se može pretpostaviti da bi reakcije koje smo dobili u vezivu bile još znatno jačeg intenziteta u pulpi, pa se može zaključiti da rad i izbor preparata za prekrivanja pulpe mora biti vrlo oprezan.

### LITERATURA

1. MITCHELL, D. R.: The irritational qualities of Dental Materials, J.A.D.A. 59: :954—966, 1959.
2. NAKAMURA, J., MORIKAWA, H., IMANISHI, T.: Biological Study of pulp capping, Bull. Tokio Dent. Cole, 7:202—227, 1966.
3. ANDERSON, J. M.: Applied Dental Materials, Blackwell Scientific Publications, Oxford, London, Edinburgh, 1972.
4. BHASKAR, S. N., FIRSCH, J.: Tissue Response to a Dental Cement containing cyanoacrylate, J. Dent., Res., 48:57—60, 1969.
5. BOYD, Y. B.: Reaction of Subcutaneous connective tissue of rats to implanted dental cement, Jour. of prosth. dentist., 11:174—181, 1961.
6. AZINović, Z., NJEMIROVSKIJ, Z., BLAŽIĆ, D.: Problem senzibilnosti u terapijskoj stomatologiji. Acta Stom. Croat., 11:6—13, 1977.
7. SELTZER, S., BENDER, I. B.: The Dental Pulp, Lippincott Co., Philadelphia and Montreal, 1975.

### Summary

#### REACTIVITY OF THE CONNECTIVE TISSUE TO THE PULP CAPPING MATERIALS

The medicament's irritability decreases regenerative ability, reparation and the function of pulp tissue. The work presents an attempt to determine a biological tolerance of the dental materials (Cavitec and Calxyl) which can be used in the direct contact with a vital endodontic tissue. Loose connective tissue of a rabbits was used as an experimental model. After subcutaneous application of both materials acute inflammation was observed. On the basis of proliferation of angioblasts and fibroblasts as well as the appearance of the granulating tissue a better biological tolerance to Calxyl in relation to Cavitec has been confirmed.

**Key words:** pulp capping, materials, tissue reaction