

Zavod za dentalnu patologiju
Stomatološkog fakulteta, Zagreb
predstojnik Zavoda prof. dr. Z. Njemirovskij

Vlastite opservacije o akrilatno - keramičkim ispunima

D. BLAŽIĆ i A. ČURČIĆ

Oduvijek se u stomatološkoj praksi težilo idealnom sredstvu za punjenje kaviteta. Materijal za punjenje III i V klase, mora osim svojstava koja posjeduje sredstvo za punjenje I i II klase, imati i dodatna svojstva, koja zadovoljavaju estetski izgled, imaju dobru adheziju, minimalnu topljivost u usnoj šupljini, dobru translucenciju, mora biti bez toksičnosti i mora imati mogućnost poliranja.

Poznato je, da je prije 68 godina *A s c h e r* uveo u stomatološku praksu silikate. Budući da nije pronađen bolji materijal, primjenjujemo ih i danas. Akrilati, koji su mnogo obećavali nisu zadovoljili, prvenstveno zbog nepostojanosti boje i velike količine preostalog monomera, koji oštećuje pulpu.

Iako su veliki nedostaci, koji su u prvo vrijeme pratili silikate danas znatno smanjeni, ostala je još relativno visoka topljivost silikata u kiselom mediju usne šupljine.

Iskustva pokazuju, da makar neka silikatna punjenja na duže vrijeme zadovoljavaju, prosječno trajanje silikatnog punjenja iznosi 3 godine pa ga zbog toga izvjesni američki autori u posljednje vrijeme smatraju privremenim ispunima (*S k i n n e r* i *P h i l l i p s*¹, *P a f f e n b e r g e r* i *S c h o n o v e r*²).

Usporedo s razvitkom kemije, nastoji se ne samo poboljšati kvalitet silikata, već i pronaći nove materijale za punjenje kaviteta, koji bi se što više približili organskoj i anorganskoj strukturi zubnih supstancija.

Danas postoji čitav niz preparata, tzv. složenih materijala, koji se sastoje iz organske baze i anorganskog dijela. Ta sredstva dijelimo na dvije skupine. U prvu idu preparati na osnovi akrilata, to su *T D 71*, *P o s i t e* i *P a l a k a v*. Druga grupa sadrži materijale, kod kojih se radi o modifikaciji tzv. *B o w e n o v e* formule. Ovoj grupi pripadaju *A d a p t i c*, *A d d e n t*, *B l e n d a n t* i *D a k o r* (*S c h r o e d e r*³).

T D 71 pokušava ujediniti sva dobra svojstva silikata i autoakrilata. Sastoji se, kao i svi poznati materijali od praška i tekućine. Radi boljeg održavanja i

duljeg trajanja, prašak je podijeljen u dvije komponente, katalizator i aktivator polimerizacije. Prašak sadrži aluminijumsko-fosfornosilikatnu bazu s nešto fluorida, presvučenu polimerom-akcelerator i katalizator, koji se sastoje od dugog lanca alifatičkog tiola, za koji se smatra, da daje veliku stabilnost boja u akrilnim smolama. Tekućina sadrži metakrilni monomer s malom količinom metakrilne kiseline (McLean i Short⁴).

TD 71 pripada prvoj skupini složenih materijala, za koje se danas općenito smatra, da otvaraju nove mogućnosti i od kojih se očekuje da će postepeno zamijeniti silikate (Friend i sur⁵).

Svrha ovog rada bila je postizavanje vlastitih kliničkih rezultata s novim akrilatno keramičkim materijalom TD 71, u usporedbi sa silikatnim cementom ahatit biochromatik i njegovim već provjerenim dobrim i lošim svojstvima. Dakle, rad s dvama različitim preparatima pod približno istim uvjetima, klinička opažanja pri radu te zaključci i rezultati nakon 6 i 10 mjeseci, koji su se odnosili na: stabilnost boje, rubnu diskoloraciju, duboku diskoloraciju, površinsku konturu, djelovanje na pulpu te marginalnu adaptaciju i adheziju.

METODA RADA

Na 180 pacijenata, odabranih po kriteriju, da se mogu povremeno pozivati na kontrole u roku od 6 i 10 mjeseci te da su tretirani zubi imali vitalnu pulpu, izvršeno je 366 preparacija aproksimalnog, odnosno cervikalnog karijesa. Prilikom preparacije kaviteta, u 70 je slučajeva bila upotrijebljena anestezija. Starost pacijenata se kretala između 18 i 60 godina. Preparacija kaviteta izvršena je na klasični način. Kaviteti u blizini pulpe namjerno su bili izostavljeni. U očišćene i osušene kavitete bila je stavljena standardna podloga od cink-oksifosfatnog cementa, a zatim TD 71 ili silikat.

Achatit biochromatic bio je miješan ručno, na sterilnoj pločici ohlađenoj alkoholom, ahatnom špatulom. Htjeli smo postići idealnu proporciju tekućina — prašak, kako bi se dobila što bolja svojstva materijala. Prosječno vrijeme miješanja, uz postepeno dodavanje praška, iznosilo je jednu minutu.

TD 71 je bio pripreman strogo po tvorničkim uputama. U veliku kapsulu je s praškom bio dodan aktivator iz male kapsule, te 6 kapi tekućine i to se miješalo u aparatu za miješanje 15 sekunda. Rezultirala je gusta masa, više elastična nego gusta, koja se često s mnogo truda vadila iz kapsule. Punjenje kaviteta se moralo obavljati prilično brzo, jer TD 71 brzo veže.

Poliranje je bilo moguće nakon 4 minute, lagano rotirajućim svrdlom iz tvrdog metala, ali bez četaka i abrazivnih pasta. U idealnim uvjetima, završna obrada punjenja trebala bi se svesti na minimum, jer se nakon uklanjanja matrice dobiva visoki sjaj, koji se kasnije više ne može postići. No, na žalost, to se moglo primijeniti samo u rijetkim prilikama. Silikat je bio poliran na klasični način. Višak materijala skidan je karborund kamenom te papirnatim kolutićima.

			6 mj.		10 mj.	
Broj pacijenata	180		154		149	
Broj ispuna	366		296		285	
Klasa	III	V	III	V	III	V
	290	76	236	60	230	55

Tab. 1.

U kavitete III i V klase stavljeno je 366 ispuna. Nakon 6 mjeseci bilo je na kontroli svega 296, a nakon 10 mjeseci 285 ispuna.

Gdje je bilo moguće, nastojalo se uvijek kod istih pacijenata staviti i silikatno punjenje i punjenje s TD 71, da bi ti preparati imali iste fiziološke uvjete.

REZULTATI

Pri kliničkoj evaluaciji ispuna, pridržavali smo se sljedećih kriterija:

a) Stabilnost boje ocjenjivana je subjektivno u odnosu na zdravu caklinu i to tako, da je pomoću ključa bila određena najbližnja nijansa boje ispuna, zabilježena u karton i označena nakon poliranja kao svjetlija ili tamnija od cakline. Sličnost boje bila je klinički prihvatljiva, ako se ona kretala unutar normalne skale zubnih tonova. Rad sa silikatima bio je što se tiče određivanja boje mnogo jednostavniji. Veliki izbor boje, koja se mogla adaptirati gotovo na sve zubne nijanse pružao je veliku prednost pred svega 5 tonova TD 71. Uglavnom zbog toga, napravljeno je više silikatnih punjenja. Lagana promjena boje bila je nešto izraženija kod silikata nego kod TD 71, ali se može reći, da je još uvijek bila klinički prihvatljiva i da ispune nije trebalo mijenjati.

b) Površinska kontura mjerena je sondom i svilenim koncem te gledana povećalom. Lagana površinska neravnina bila je dopuštena. U dva slučaja, kod TD 71 je na površini ispuna bilo mrljasto udubljenje, nastalo vjerojatno od mjehurića zraka, tj. zbog nepravilne tehnike. Međutim, kad se taj automatski miješani materijal čvrsto komprimira u kavitet, mogu se postići vrlo glatke površine.

Kod nekih pacijenata u predjelu ispuna V klase osjećala se lagana neravnina površine i to nakon 10 mjeseci, što bi se moglo dovesti u vezu s lošom higijenom usne šupljine.

c) Rubna preciznost mjerena je oštrom sondom. Ona je zadovoljavala, kad se sondom nije mogao osjetiti slobodan prostor između punjenja i cakline. Marginalna adaptacija i adhezija zadovoljavala je te uz klasičnu preparaciju kaviteta s retencijom nije dolazilo do ispadanja punjenja. Neki autori smatraju, da je adhezija tako dobra, da nije potrebna posebna retencija.

d) Rubna diskoloracija mogla se vidjeti kod nekih pacijenata, koji su bili jaki pušači, ili im higijena usne šupljine nije bila na visokom nivou, međutim, nije predstavljala ozbiljnu zamjerku izgledu. Nikakva duboka diskoloracija uzrokovana sekundarnim karijesom ili pucanjem ispuna nije se pojavila.

e) Nije bilo opaženo ni u jednom slučaju bilo kakvo štetno djelovanje na pulpu, niti kod silikata, niti kod TD 71, što znači da su svi ispuni bili dobro izolirani podlogom od cink-oksifosfatnog cementa.

Navedeno ocjenjivanje pokazuju tab. 2 i 3.

Materijal	TD 71		Silikat	
	6 mj.		6 mj.	
Klasa kvaliteta	III	V	III	V
Broj ispuna	106	30	130	46
Stabilnost boje	3	1	7	3
Površinska kontura	2	—	6	4
Rubna diskoloracija	5	2	4	1
Duboka diskoloracija	—	—	—	—
Iritacija pulpe	—	—	—	—

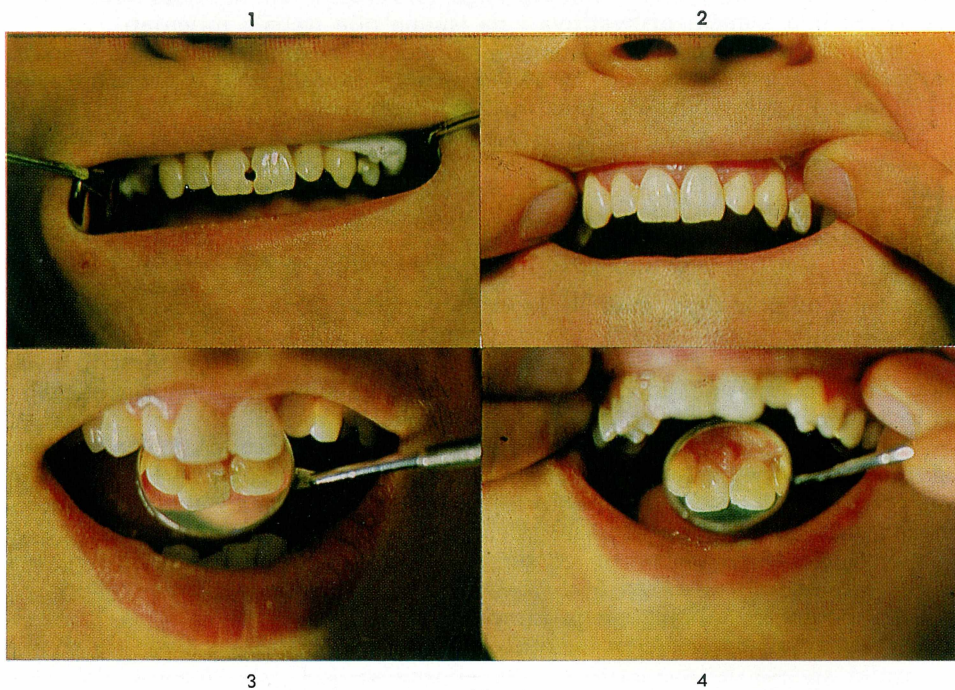
Tab. 2.

Materijal	TD 71		Silikat	
	10 mj.		10 mj.	
Klasa kaviteta	III	V	III	V
Broj ispuna	298	30	129	44
Stabilnost boje	4	2	7	3
Površinska kontura	2	1	8	6
Rubna diskoloracija	7	4	5	2
Duboka diskoloracija	—	—	—	—
Iritacija pulpe	—	—	—	—

Tab. 3.

Nedostaci prikazani na tablicama 2 i 3, još uvijek klinički zadovoljavaju te ispune nije trebalo izmijeniti.

Ispuni defekata isprepariranih s TD 71, dali su vrlo dobre kozmetske efekte. Smatramo potrebnim, da 2 slučaja prikažemo fotografijama u boji.



Sl. 1. Početak preparacije. — Sl. 2. Završeno punjenje s TD 71. — Sl. 3. Izvršena preparacija i stavljena podloga oksifosfatnog cementa. — Sl. 4. Završeno punjenje s TD 71 na oba mezijalna sjekutića.

Upozoravamo, da su oba slučaja bila na kontrolnim pregledima nakon 6 i 10 mjeseci, a izgled je ispuna potpuno zadovoljavao kriterijima za evaluaciju uspjeha.

Znatno veća tvrdoća TD 71 obećava i veću trajnost i postojanost ispuna te smatramo, da bi kontrolu trebalo produžiti barem na 5 godina, kako bismo

dobili statistički signifikantne rezultate. Osim toga, s obzirom na akrilatnu komponentu TD 71, potreban je mnogo veći oprez pri stavljanju podloge i obvezatna histološka kontrola, koja se iz objektivnih razloga nije mogla provesti.

ZAKLJUČAK

Vrijeme u kojem je ovaj klinički rad bio izvršen, nije doduše bilo dugo, ali se ipak već danas može reći, da TD 71, kao složeno sredstvo za punjenje prednjih zubi, zahtijeva osobitu pažnju i treba ga prihvatiti kao novo sredstvo sa oprezom, ali ipak kao dobru alternativu za silikatni cement, naročito onda, kad prevladava kisela sredina, u kojoj silikati teže opstaju.

Pripremanje materijala zahtijeva malo više vremena nego kad se radi o silikatima, ali je kliničko iskustvo pokazalo, da je ta razlika minimalna, a prednost je ta, što je konzistencija i kvaliteta mase uvijek ista, jer manje podliježu subjektivnim greškama pri miješanju.

Relativno brzo stvrdnjivanje zahtijeva stanovitu spretnost, pogotovo ako se radi više ispuna odjednom.

TD 71 ima dobru stabilnost boje, adheziju i marginalnu adaptaciju. Ako je podloga dobro izvedena, ne iritira pulpu. Rubna diskoloracija je minimalna i uglavnom je uzrokuje veliko pušenje. Usprkos velikoj tvrdoći materijala, može se postići glatka površina.

Relativno mali izbor boje od svega 5 tonova predstavlja nedostatak prema silikatima, koji posjeduju čitav niz nijansa. Međutim, ukoliko je nijansa TD 71 odgovarala boji zuba, estetski moment je bio u potpunosti zadovoljen.

S a ž e t a k

Autori u uvodu govore o potrebi zamjene silikatnih cemenata, koji imaju privremeni karakter, novim boljim materijalima. Ističu da ni autoakrilati, u koje se polagala velika nada, nisu u potpunosti zadovoljili.

Složeni materijali za punjenje kaviteta, koji se sastoje iz organske baze i anorganskog dijela, imaju veliku budućnost.

Autori su ispitivali i uspoređivali novi akrilatno-keramički materijal TD 71, sa silikatnim cementom Achatit biochromatic.

Na materijalu od 366 ispuna aproksimalnog i cervikalnog kaviteta bila je ispitivana stabilnost boje, rubna i duboka diskoloracija, površinska kontura te marginalna adaptacija i adhezija. Kontrola je bila izvršena nakon 6 i 10 mjeseci.

Autori na temelju svojih promatranja zaključuju, da TD 71, kao složeno sredstvo za punjenje prednjih zubi, zahtijeva osobitu pažnju, jer predstavlja dobru alternativu za silikatni cement, osobito u kiselom miljeu usne šupljine. To sredstvo zadovoljava u potpunosti kozmetske zahtjeve, stabilno je u boji i vrlo dobro prileži uz rubove kaviteta. Uz dobro izvedenu podlogu od cink oksifosfatnog cementa ne oštećuje pulpu.

S u m m a r y

OBSERVATIONS UPON ACRYLIC - CERAMIC FILLING MATERIALS

Introducing their paper the authors express the need of replacing silicate fillings with new filling materials as silicate has a rather temporary character.

Out of the new compound materials the authors aim was to compare and evaluate TD 71 with silicate cement Achatit biochromatic.

On various 366 fillings in 180 patients with approximal and cervical cavities, the colour stability, discoloration, surface contour and marginal adaptation was checked. Controls of the fillings had been undertaken after 6 and 10 months.

Based on their observations the authors conclude that TD 71, the new compound material for filling front teeth deserves special attention as it represents a good alternative for silicate cements, especially in the sour environments of the oral cavity.

TD 71 satisfies the cosmetic appearance, has colour stability with good adherence to the cavity walls and with a phosphate cement lining does not endanger the pulp.

Zusammenfassung

BEOBSACHTUNGEN ÜBER AKRILAT-KERAMISCHE FÜLLUNGSMATERIALE

Einleitend betonen die Verfasser die Notwendigkeit Silikatzemente mit anderen Füllungsmaterialien auszutauschen, da Silikatfüllungen eigentlich als provisorischer Material anzusehen ist. Von den neuen komplexen Füllungsmaterialien, die eine organische und anorganische Komponente haben, denen eine grosse Zukunft bevorsteht, wurde TD 71 untersucht und mit Achatit biochromatic verglichen.

Auf 366 Füllungen von approximalen und cervikalen Kavitäten an 180 Patienten wurde die Farbstabilität, die Rand und Tiefverfärbung, die Oberfläche, marginale Adaptation und Adhaesion untersucht. Kontrollen waren nach 6 und 10 Monaten durchgeführt.

Auf Grund Ihrer Erfahrungen schliessen die Verfasser dass TD 71, das neue akrilat-keramische Füllungsmaterial als Material für vordere Zähne besondere Aufmerksamkeit verdient, weil es eine gute Alternative für Silikate vorstellt, besonders im saueren Milieu der Mundhöhle.

TD 71 entspricht den kosmetischen Forderungen, zeigt eine Farbstabilität und gutes Adhesion vermögen an den Wänden der Kavität und mit einer Zementunterlage ist keine Auswirkung auf das Pulpagewebe zu erwarten.

LITERATURA

1. SKINNER, E. W., PHILLIPS, R. W.: The Science of Dental Materials, W. B. Saunders, Philadelphia-London, 1960
2. PAFFENBERGER, G. C., SCHONOVER, J. C., SOUDER, W.: J. Am. Dent. Ass., 25:32, 1938
3. SCHROEDER, A.: Schweiz Mschr. Zahnheilk., 80:944, 1970
4. McLEAN, J. W., SHORT, I. G.: Brit. Dent. J., 127:9, 1969
5. FRIEND, L. A., JACOBSEN, P. H., BEAL, J. F.: Brit. Dent. J., 129:70, 1970