

ARTROSKOPIJA TEMPOROMANDIBULARNOG ZGLOBA

Gustaf Hellsing

Department of Stomatognathic Physiology,
Karolinska Institut, Stockholm, Sweden

Sažetak

U ovom radu opisana je metoda direktne vizualne inspekcije temporo-mandibularnog zgloba (artroskopija) pomoću »rod-lens« optičkog sistema. Penetrira se u gornjem dijelu zgloba pomoću trokara koji je okružen kani-lom, i to u projekciji terminalne šarnirske osi, nakon čega se trokar izvuče, a kroz kani-lu provuče optička cijev. Artroskopija je učinjena u 44 boles-nika (49 zglobova). Na osnovi dobivenih rezultata, uspoređenih s radiogra-mima, autor je zaključio kako je jedino artroskopijom moguće točno dife-rencijalno dijagnostički utvrditi razliku između osteoartroze i artritisa, što je veoma važno za izbor terapije.

Ključne riječi: Artroskopija, TM zglob

UVOD

Artroskopija je metoda pomoću koje se endoskopom direktno vizu-elno mogu istraživati unutrašnje strukture zgloba. Biopsija i kirurški za-hvati na unutrašnjim strukturama zgloba također se mogu izvršiti meto-dom artroskopije.

Japanci su bili najuspješniji u razvijanju ove tehnike i već je 1918. Tagaki napravio prvu artroskopiju zgloba koljena pomoću cistoskopa. Ta-gaki je konstruirao i prvi artroskop i već je 1936. prikazao prvu fotogra-fiju u boji dobivenu snimanjem unutrašnjih struktura zgloba koljena.

Krajem 1960-tih godina u medicinu je uvedena tehnika optički provod-nih vlakana, što je predstavljalo revoluciju za tehniku artroskopije. Pro-mjer artroskopa mogao je biti mnogo manji, a također su postali dostupni i ostali zglobovi u tijelu.

Kod artroskopije zgloba koljena uvidjelo se da je to najtočnije dija-gnostičko pomagalo, bolje od samog kritičkog pregleda i artrografije. Kirurška terapija pod vizualnom kontrolom sada je uobičajena i vrlo korisna metoda. Operacija je relativno jednostavna, ne zahtijeva hospitalizaciju, a postoperativne komplikacije praktično ne postoje.

Mnogo je teže klinički i radiografski pristupiti ispitivanju temporoman-dibularnog zgloba nego zglobu koljena. Npr. osjetljivost u TM zglobu mo-že biti uzrokovana oboljelim mišićima, limfnim žlijezdama ili glandulom

parotis. Disfunkcije TM zgloba mogu imati mišićnu pozadinu, a škljocanje u zglobu može imati različite uzroke, i.t.d. Moderne radiografske tehnike, uz sva poboljšanja katkada ne daju zadovoljavajuće informacije i često su vrlo komplicirane.

Tomografski radiogrami dvosrukog kontrasta ocrtavaju konture i poziciju komponenata TM zgloba, ali promjene u hrskavici tipične za osteoartrozu (OA), što je i najčešći patološki proces, ili upalne promjene, ili synovitis ne mogu se na taj način prepoznati. Radiogram će biti koristan samo pri postavljanju dijagnoze ako je diskus perforiran ili pomaknut, ili ako je već zahvaćena koštana struktura. Zbog toga suvremene dijagnoze u vezi temporomandibularnog zgloba nisu još uvijek potpuno pouzdane.

1975. Ohnishi je izvjestio o uspješnoj inspekciji TMZ-a pomoću tzv. igla-artroskopa, promjera 2,0 mm a koji je proizvela firma Olympus. Sve do pred 10 godina mi na Zapadu nismo slijedili ovaj pokušaj.

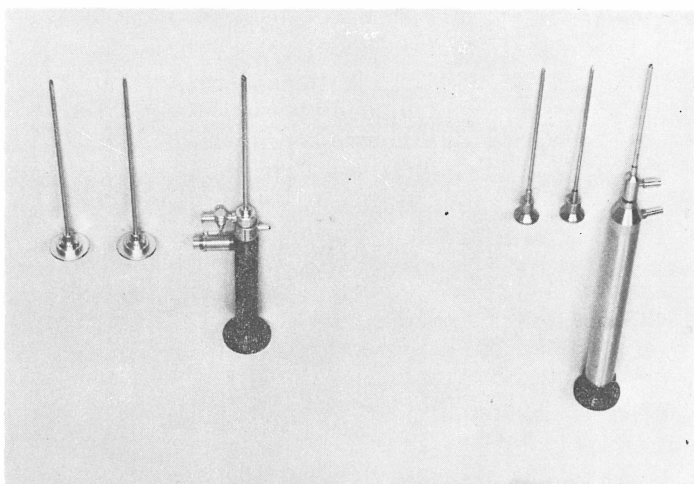
U Karolinska Institutu u Stockholmu uspostavili smo uspješnu suradnju između Instituta za Stomatološku fiziologiju, Instituta za Oralnu kirurgiju i Instituta za Ortopedsku kirurgiju i od 1983. radimo zajedno na artroskopiji temporomandibularnog zgloba. Počeli smo sa autopsijom kako bi uvježbali tehniku, a također je objavljen i članak o toj metodi. Postignuta je visoka dijagnostička točnost, što je kasnije i potvrđeno nakon disekcije. Na zglobovima zečeva je pomoću postoperativnog makro i mikro istraživanja dokazano da je zacjeljivanje bilo u potpunosti bez komplikacija čak i kada su unutrašnje strukture temporomandibularnog zgloba bile jako traumatizirane, artroskopijom.

INSTRUMENTACIJA


Upotrebljena su 3 različita artroskopa (2 su prikazana na slici 1) nakon čega je ustanovljeno da je rod-lens optički sistem najbolji po svojim optičkim kvalitetama. (Karl Storz GbmH Co, D-7200 Tuttlingen). Promjeri: teleskop 2,2mm, a kanila 2,7 mm. Teleskop optički inklinira za 30° što omogućuje i gledanje sa strane. Artroskop je bio povezan sa izvorom svjetla (sl. 2), a bila je priključena i elektronska bljeskalica (Karl Storz). Za dokumentarne fotografije upotrebljeni su filmovi Ektachrome 400 ASA i 35 mm SLR kamera (Nikon, F3, slika 2.) sa specijalnim objektivom za endoskopiju (Karl Storz). Sve fotografije snimljene su kroz dvostruku vizuelnu spojnicu (Karl Storz, sl. 2). Snimanje na video traku napravljeno je pomoću Medicam film sistema kamere (Medicam TM MP video, Newton MA 2161, USA).

TEHNIKA

Zbog anatomije TM zgloba poželjno je izvršiti ubod u gornjem dijelu zgloba jer je tu najmanji rizik da se oštete nervi i/ili krvne žile. Nakon



Sl. 1. Dvije tzv. optičke sonde (optičke igle) 2 mm promjera s pripadajućim trokarima (probijačima) za ubod u kapsulu zgloba i kanilama (koja okružuje trokar prilikom uboda, a koji se zamjenjuje teleskopom za vrijeme inspekcije). Lijevo vidimo Dyonics (sa Selfoc optičkim sistemom), a desno Storz (sa rod-lens optičkim sistemom).



Sl. 2. Storz izvor svjetla, Olympus kamera i Storz dvostruki zglobni vizuelni spoj (attachment).

davanja lokalne anestezije, koja se pokazala efikasnom u svim dosadašnjim slučajevima, također se injicira i oko 2ml izotonične slane otopine kako bi se kapsula zgloba raširila. Točka za ubod i injiciranje uglavnom

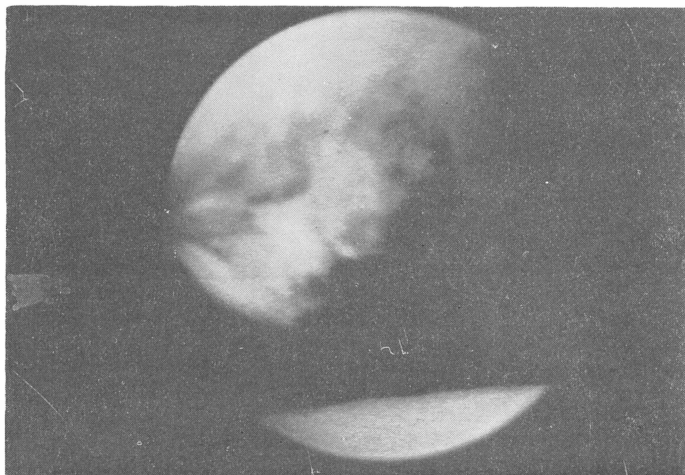se poklapa sa arbitrarno određenom terminalno-šarnirskom osovinom koju odredimo za vrijeme registracije obraznim lukom.

Prvo se skalperom napravi vertikalni rez dužine 5 mm. Kroz rez se uvede oštar trokar (probijač-igla) koji je okružen kanilom, te se pomiče u smjeru gore naprijed i unutra, sve dok se ne osjeti otpor distendiranog zida zglobne čahure, koja se zatim penetrira. Intraartikularna inspekcija može započeti kada zamjenimo trokar sa teleskopom.

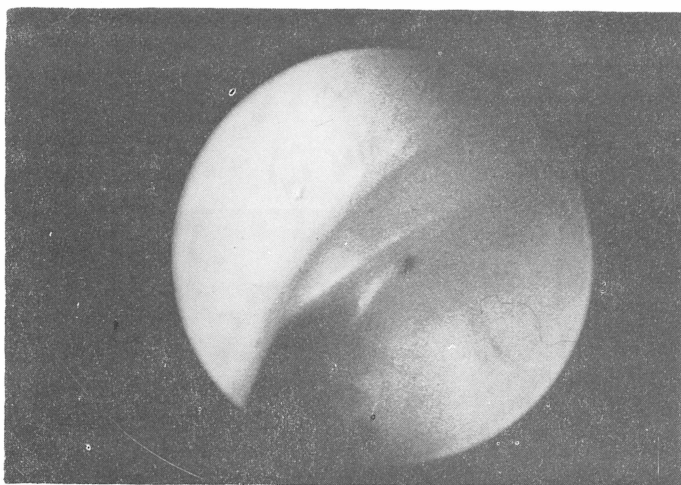
Također je moguće pregledati i donji dio zgloba. To se izvodi relativno lako u slučajevima kada je diskus već perforiran, što nije rijedak slučaj kod osteoartroze. Inače se mora napraviti perforacija ili kroz discus ili kroz ligament diskusa pomoću trokara kako bi se dobio pristup u taj dio zgloba. Međutim, da bi ovo izjegli u većini slučajeva ograničili smo pregled samo na gornji dio zgloba.

Artroskopski nalaz kompariran je sa kliničkim simptomima kod 44 pacijenta (49 zglobova). Artroskopija nije bila uspješna kod 4 zgloba. Svi su zglobovi pregledani u gornjem dijelu, a 12 zglobova i u donjem dijelu (od toga 8 kroz perforaciju na discusu). Zbog uskog prostora unutar zgloba, pristup prednjem recessusu u gornjem dijelu zgloba bio je ograničen na samo 5 slučajeva.

Istraživanje pokazuje da artroskopija TM zgloba daje vrijedne informacije koje se ne mogu dobiti nikako drugačije. U stvari moguće je postaviti točnu diferencijalnu dijagnozu između OA (osteoartroze) koju karakteriziraju neinflamatorne degenerativne promjene vezivnog tkiva i hrskavice (slika 3) i artritisa kojeg karakteriziraju upalne promjene u zidu kapsule (slika 4), kao i kombinacija ova dva patološka stanja. Ovo



Sl. 3. Pogled artroskopom na gornji dio TMZ-a kod pacijenta sa artrotičkom lezijom u temporalnoj hrskavici (gore) i glatkom, zdravom gornjom površinom diskusa (ispod).



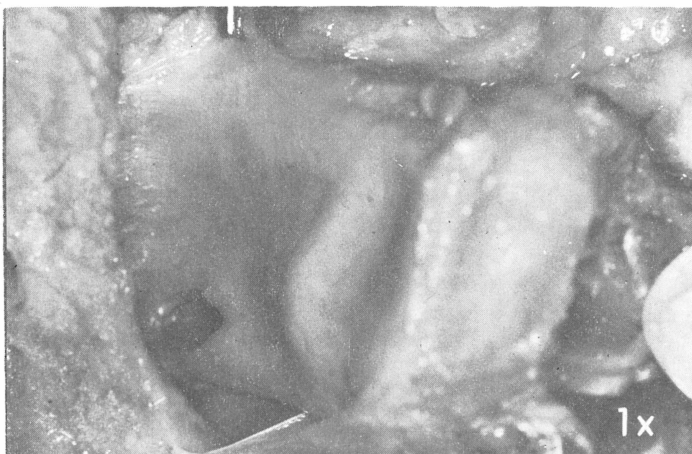Sl. 4. Pogled na medio posteriorni dio TM zgloba prikazuje jaki ligment u najmedijalnijem dijelu retrodiskalnog ligamenta (centar) i gornji zid zglobne kapsule (gore desno).

je jako važno zbog terapije. Artritis se često efikasno tretira intraartikularnom injekcijom kortizona, što je kontraindicirano kod liječenja OA, koja se treba tretirati konzervativno (okluzalni ekvilibrijum i okluzalni splintovi).

Najčešći patološki nalaz viđen artroskopijom bila je OA (35 zglobova, 76%) (slika 3), predominantna na mjestima koja su najčešće opterećena u funkciji (tj. na stražnjem zidu zglobne kvržice, što je najčešće mjesto, na centralnom dijelu diskusa i prednjem gornjem dijelu kondila). Synovitis je primjećen kod 19 zglobova (42%, sl. 4). Kod 16 zglobova bio je lokaliziran i vrlo malog stupnja (sve u stražnjem pričvrstku discusa), a samo kod 3 zgloba synovitis je predstavljao jedinstveni entitet. Synovitis je bio kombiniran sa OA kod 14 zglobova. Rane degenerativne promjene dijagnosticiraju se isključivo artroskopijom, a rezultati pokazuju da OA ima mnogo veću prevalenciju nego što smo do sada vjerovali.

Synovialna biopsija napravljena je pomoću malih forcepsa za biopsiju i tzv. »poluslijepe tehnike« od medijalnog dijela gornje površine stražnjeg pričvrstka discusa (sl.5). Histološki je postojala subsynovialna infiltracija mononuklearnim stanicama kod 3 slučaja. Preostali uzorci imali su naglašenu formaciju krvnih žila, ali bez upalnih stanica. Artroskopska dijagnoza glasila je synovitis kod svih 5 slučajeva.

Kreptacije (zvukovi struganja, grebanja) smatraju se značajnim znakom OA. OA je primjećena kod 21 od 22 zgloba sa kreptacijom, što je potvrdilo dijagnozu. Osjetljivost na posteriornu palpaciju TMZ-a smatra se znakom artritisa ili kapsulitisa, međutim mi smo pronašli takvu korelaciju. Preoperativno škljocanje je postojalo kod 18 zglobova, a moglo



Sl. 5. Uzorak TM zgloba za vrijeme disekcije. Discus je najistaknutiji. Biopsija posteromedijalnog dijela retrodiskalnog ligamenta (strelica) napravljena je kroz kanilu artroskopa prije disekcije.

se reproducirati za vrijeme artroskopije kod 5 zglobova. Pogled odozgo na cijeli diskus nemoguć je kroz teleskop tako da mehanizam škljocanja nije razjašnjen. Pretpostavlja se da se za vrijeme kretnji kondila diskus zarobi nekom vrstom zapreke. Nakon toga kondil se naglo oslobađa što uzrokuje škljocaj.

Iz naših istraživanja proizašlo bi da sadašnji dijagnostički kriteriji za disfunkciju TMZ-a (klinički i radiografski) zavaravaju te ih treba preispitati.

S engleskog prevela Asja Čelebić

ARTHROSCOPY OF THE TEMPOROMANDIBULAR JOINT

Summary

A method of direct visual inspection of the temporomandibular joint (arthroscopy) using a rod-lens optical system is described. Penetration was made into the upper part of the articulation by means of a trocar surrounded by a cannula, i.e. in the terminal axis projection. Subsequently, the trocar was withdrawn and an optical tube inserted through the cannula. Arthroscopy was carried out in 44 patients (49 joints). On the basis of the results thus obtained, and compared to radiograms, a conclusion has been made that arthroscopy is the only method available allowing the difference between osteoarthritis and arthritis to be precisely established by differential diagnosis, which is of an utmost importance for proper therapy to be chosen.

Key words: Arthroscopy, T.M.J.