

# Diagnóstico diferencial entre problemas neurológicos y ortopédicos en el animal geriátrico: presentación de 3 casos clínicos

En este artículo se presentan casos de pacientes con cuadros clínicos muy similares relativos a procesos complejos en los que concurren varias patologías que originan debilidad del tercio posterior y alteraciones en la marcha. Se describen las pruebas diagnósticas realizadas y el tratamiento posterior.

**Palabras clave:** perro, debilidad del tercio posterior, patologías neurológicas, patologías ortopédicas.  
*Clin. Vet. Peq. Anim*, 29 (4): 195-201, 2009

T. Fernández, M. López

Centro Médico Veterinario  
Delicias  
C/ Delicias, 35  
28045 Madrid



## Introducción

Los problemas del tercio posterior en los perros de edad media o avanzada, engloban diversas patologías tanto de tipo ortopédico como neurológico que, si bien presentan una sintomatología muy parecida, suelen ser reconocidas por determinados signos clínicos significativos o mediante procedimientos diagnósticos específicos<sup>1,2</sup>.

En la medicina de pequeños animales, este tipo de patologías son muy frecuentes, siendo las más descritas la enfermedad degenerativa articular, la enfermedad discal intervertebral y la enfermedad lumbosacra degenerativa, entre otras. Estas situaciones, generalmente, producen debilidad del tercio posterior, cojera o simplemente dolor en algunos casos.

A pesar de que el diagnóstico de cada uno de estos procesos suele establecerse con facilidad a partir de la historia clínica y los exámenes neurológico y ortopédico, resulta frecuente encontrar en un mismo paciente varios problemas asociados; este hecho dificulta enormemente el establecimiento de un diagnóstico exacto y, sobre todo, la elección del problema principal, lo cual condiciona el protocolo de actuación y el éxito del tratamiento.

## Casos clínicos

### Caso 1

Perra de raza Labrador, de 8 años de edad y 35 Kg de peso. Fue atendida en la consulta de traumatología por presentar dificultad para levantarse y cojera en frío de la extremidad posterior derecha desde hacía cuatro semanas. El animal llevaba una vida sedentaria y sufría de sobrepeso. Como antecedentes hay que destacar que a los 7 meses de edad, la perra había sido operada de una triple osteotomía de cadera en la extremidad posterior izquierda y cuando

tenía dos años fue intervenida de una luxación de rótula en la derecha. Durante los últimos meses los propietarios habían observado una disminución del grado de actividad y renuencia a subir las escaleras. Cuando apareció la cojera, la perra recibió, en otra clínica, un tratamiento basado en antiinflamatorios no esteroideos, observándose una cierta mejoría, pero no una remisión completa de la misma.

El examen realizado en nuestro centro, puso de manifiesto la situación de sobrepeso, pero un buen estado general. El examen ortopédico confirmó una cojera evidente, con apoyo sin carga de peso de la extremidad posterior derecha y dolor a la manipulación de la rodilla, así como a la presión en el área medial de dicha articulación. El paciente también presentaba dolor en el área lumbosacra.

Se realizaron radiografías de rodilla (vista medio-lateral), de cadera (vista ventro-dorsal) y del área lumbosacra de la columna (vista latero-lateral), así como una nueva exploración física de todas estas áreas anatómicas, todo ello con el animal anestesiado. Las imágenes radiográficas de la rodilla mostraban un adelantamiento craneal de la tibia y una ligera esclerosis subcondral; las articulaciones coxo-femorales presentaban una artrosis moderada (peor la derecha – no operada) y en la región lumbosacra no se encontraron hallazgos destacables. El examen bajo anestesia de la rodilla evidenció movimiento de cajón positivo e inflamación en la región del ligamento colateral medial de la articulación; la presencia de estos dos signos, junto con los hallazgos radiológicos, nos permitieron diagnosticar una rotura de ligamento cruzado anterior. Al no encontrarse indicios radiológicos claros de enfermedad lumbosacra, el dolor en este área se interpretó con reservas, decidiendo dar prioridad al problema ortopédico de la rodilla.

El tratamiento que se realizó fue quirúrgico y consistió en una nivelación de la meseta tibial mediante una osteotomía en cuña (Figs.1 A y B). El animal fue anestesiado con el protocolo habitual, consistente en una premedicación con morfina (0.4 mg/Kg), acepromacina (0.05 mg/Kg) y meloxicam (0.2 mg/Kg), inducción con fentanilo (5 microgramos/ Kg) y propofol (4 mg /Kg) y mantenimiento con isoflurano e infusión de fentanilo (5 microgramos/Kg/hora). En el tratamiento postquirúrgico se utilizó meloxicam (0.1 mg /Kg 10 días), cefalexina (20 mg/Kg /12 horas 10 días) y tramadol (2 mg/Kg /8 horas 5 días).

La evolución del animal fue favorable, manifestando una mejoría de la cojera al mes de la intervención. Sin embargo, la perra seguía presentando dolor en el área lumbosacra, por lo que se decidió realizar una resonancia magnética (RM) de esta región de la columna, con el fin de esclarecer definitivamente la causa de los síntomas clínicos aún presentes. El estudio mediante RM permitió visualizar una protrusión del disco intervertebral entre L7-S1 (Fig. 2). Este hallazgo, unido a la persistencia de dolor, fue determinante para aconsejar a los propietarios del animal realizar una descompresión quirúrgica del área afectada.

El tratamiento consistió en una laminectomía dorsal del área lumbosacra. El protocolo anestésico y postquirúrgico

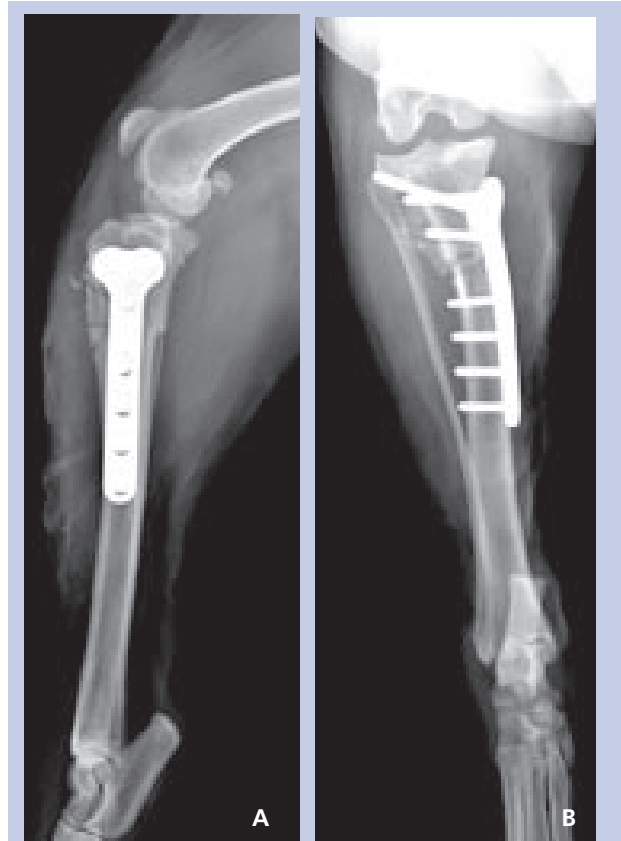


Figura 1 A y B. Proyecciones medio-lateral y crano-caudal de rodilla. Imágenes obtenidas tras realizar la osteotomía en cuña.

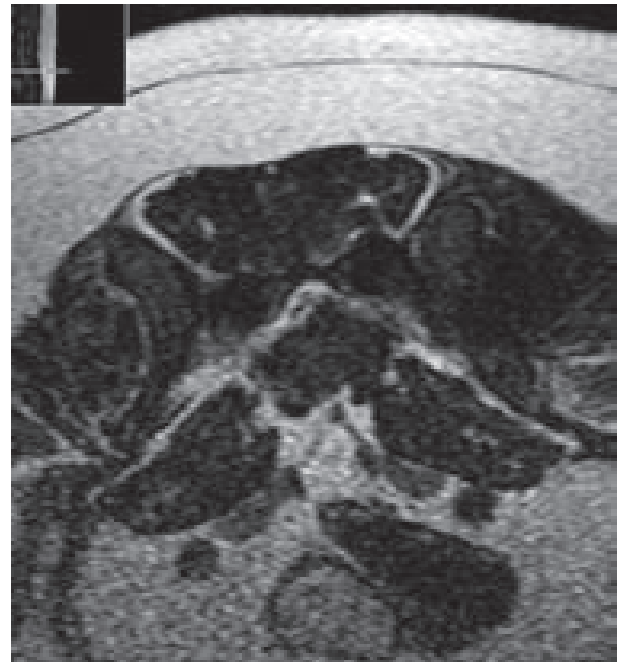


Figura 2. Estudio de la articulación lumbosacra mediante resonancia magnética. La imagen muestra un corte axial, en el que se aprecia el estrechamiento del canal, lo que produce una compresión de las raíces nerviosas.

fue similar al descrito anteriormente, pero esta vez se empleó además metocarbamol (30 mg/Kg/8 horas 7 días) en el postoperatorio y durante las primeras 48 horas, también prednisolona a dosis de 1 mg/Kg/día.

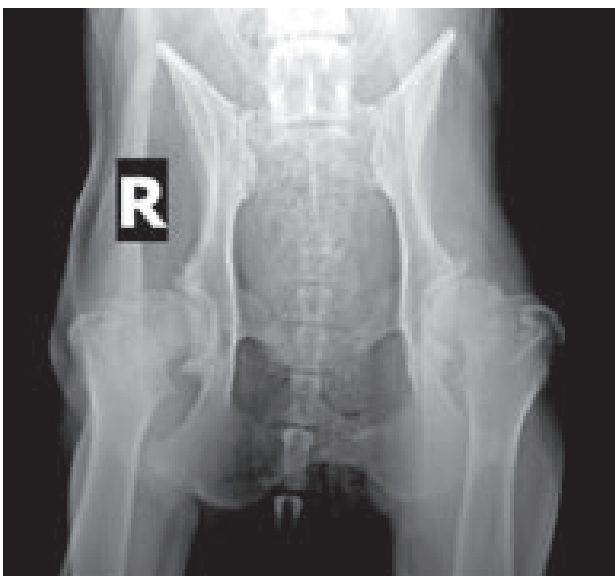Tras esta segunda intervención, se observó una mejoría sustancial del animal, así como la desaparición de cualquier signo de dolor en el mismo. Al cabo de dos meses pudimos constatar como la perra hacía vida normal y podía levantarse sin dificultad.

## Caso 2

Perra de raza Pastor Alemán, de 10 años de edad y 40 Kg de peso. Fue remitida a nuestro hospital con una historia de debilidad y cojera de las extremidades posteriores, que había progresado a una paresis, a lo largo de la última semana. Inicialmente fue tratada en otro centro con antiinflamatorios no esteroideos y cuando el cuadro clínico empeoró, el tratamiento se sustituyó por glucocorticoides, con los que tampoco se apreció mejoría alguna.

El examen neurológico puso de manifiesto una paresis no ambulatoria y disminución de los reflejos patelares en ambos miembros posteriores. La perra presentaba dolor moderado en el área lumbar.

Se realizó una radiografía ventro-dorsal de cadera, que mostró una osteoartritis coxofemoral bilateral muy severa (Fig. 3). Así mismo, se realizó una mielografía mediante punción en cisterna magna con iohexol (300 mg de iodo/ml, 0.4 ml/Kg) que detectó diversas protrusiones discuales de pequeña magnitud en el área torácica (Fig. 4) y una extrusión discal (se aprecia material calcificado en el foramen) en el espacio intervertebral L3-L4 (Fig. 5),

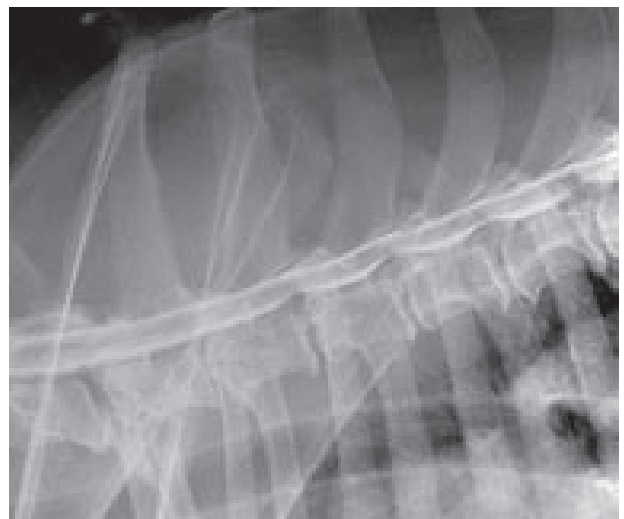

**Figura 3.** Osteoartritis severa de las articulaciones coxo-femorales. Se observa una esclerosis subcondral grave, con presencia de osteofitos en los márgenes acetabulares y en el cuello femoral.

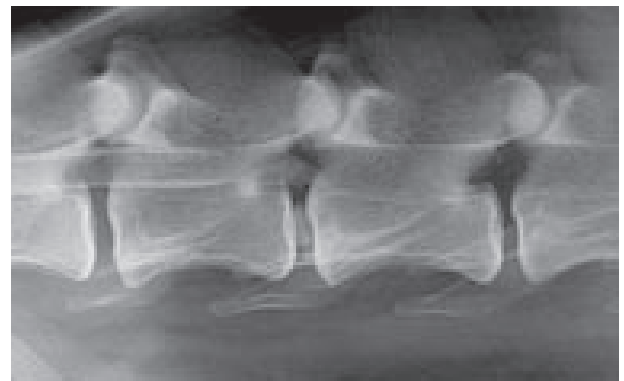
que provocaba un compromiso medular grave ("stop" completo del contraste). El animal fue anestesiado con el protocolo descrito en el caso anterior, pero esta vez no se utilizó como premedicación acepromacina, sino diazepam (0.3 mg/Kg).

Pese al pronóstico reservado que implicaba la confluencia en el mismo paciente de dos patologías de carácter muy grave, los propietarios accedieron a intervenir la hernia discal (L3-L4), dado que el tratamiento médico no había sido efectivo y la sintomatología, mayoritariamente de carácter neurológico, se había agravado. Se realizó una hemilaminectomía por el lado izquierdo (lado más afectado clínicamente), pudiéndose extraer una gran cantidad de material discal extrusionado. El tratamiento postoperatorio consistió en glucocorticoides (1mg/Kg/día) dos días, cefalexina como antibiótico de cobertura, además de metocarbamol y tramadol.

Tras la cirugía, el animal sufrió un empeoramiento transitorio, que fue remitiendo al cabo de varias semanas, consiguiéndose, al mes de la intervención, una capacidad



**Figura 4.** En la mielografía se observan diversas protrusiones discuales en el área torácica, de pequeña magnitud.



**Figura 5.** Mielografía. En la imagen se aprecia la parada brusca del contraste en el lugar donde está la extrusión discal.

ambulatoria superior a la que tenía antes de sufrir la paresis. La evolución, hasta la fecha, ha sido satisfactoria pese al problema ortopédico existente, que está siendo tratado de forma conservadora.

### Caso 3

Perra de raza Dálmata, de 8 años de edad y de 28 Kg de peso. Nos fue remitida por un compañero con un cuadro de dolor en el área lumbosacra y debilidad del tercio posterior, compatible con paresis ambulatoria. Al parecer, el animal llevaba un tiempo con dificultad para iniciar la marcha y cojeras intermitentes de las extremidades posteriores (vinculadas anteriormente a una supuesta enfermedad degenerativa articular). El único antecedente clínico destacable que teníamos del paciente era una ovario-histerectomía, realizada hacía 6 meses.

El examen físico puso de manifiesto que el animal estaba delgado, decaído e irritable. Cuando se le manipulaba y se intentaba sujetar del tercio posterior, la perra se mostraba agresiva e intentaba morder. La palpación del área caudal resultaba muy dolorosa y había una disminución de los reflejos patelar y flexor del miembro posterior derecho. En la hematología se detectó una leucocitosis moderada.

Se realizó un estudio radiológico de cadera y columna lumbosacra bajo sedación profunda (ketamina, 5 mg/Kg; diazepam, 0.3 mg/Kg y xilacina, 0.5 mg/Kg). La radiografía ventro-dorsal de la cadera mostró signos de artrosis leve en ambas articulaciones coxo-femorales, mientras que en la radiografía latero-lateral de la columna lumbosacra (Fig. 6) se detectó una lisis de las superficies de contacto de los cuerpos vertebrales de L7 y S1, lo cual era sugerente de una discospondilitis; por este motivo se inició un tratamiento conservador con cefalexina a dosis de 20 mg/Kg/12 horas.

Sin embargo, ante el empeoramiento brusco del animal en los primeros días de tratamiento, se decidió realizar una mielografía que puso de manifiesto una interrupción del contraste a partir del espacio intervertebral L6-L7 (Fig. 7), por lo que se efectuó una laminectomía exploratoria de la región. Durante la intervención se extrajo abundante tejido inflamatorio que envolvía las raíces nerviosas; una muestra del mismo fue enviada para estudio anatomopatológico y de microbiología. La información laboratorial confirmó la existencia de material discal extruido en el interior del canal vertebral y la presencia de una *Serratia spp* sensible a la marbofloxacina y resistente al resto de los antibióticos incluidos en el antibiograma (Tabla 1).

El animal fue tratado durante tres meses con el antibiótico indicado, siendo su evolución favorable desde las primeras semanas del tratamiento. En la actualidad, realiza una vida enteramente normal, no manifestando, de momento, signos evidentes de enfermedad articular debido a la artrosis coxo-femoral, de carácter moderado, también diagnosticada.

## Discusión

A pesar de ser varias las patologías que pueden provocar cuadros clínicos de dolor, debilidad y cojeras del tercio posterior, e incluso cuando éstas se presentan de forma concomitante en el animal, la realización de un adecuado plan diagnóstico permite casi siempre identificar el problema principal y actuar, en consecuencia, de la mejor forma posible.

Nuestros pacientes presentaban signos clínicos cuyo diagnóstico diferencial incluía procesos relativamente frecuentes en perros de avanzada edad, tales como la enfermedad degenerativa articular, la lesión de ligamento cruzado anterior, la enfermedad discal intervertebral, la disco-espondilitis y la estenosis lumbosacra.

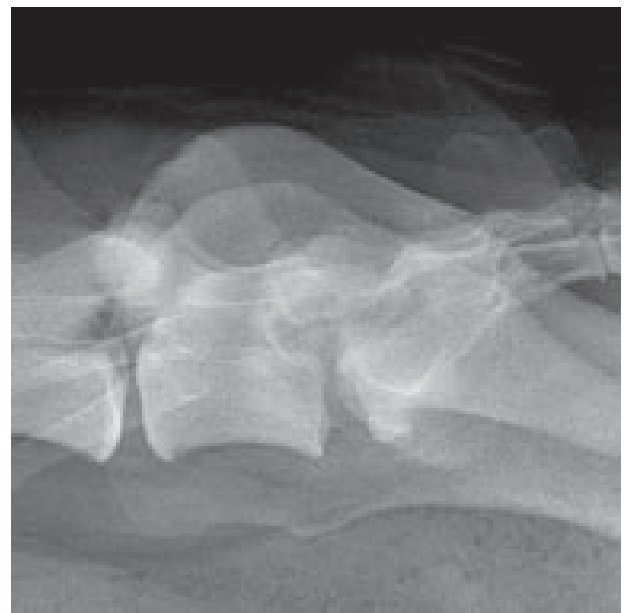


Figura 6. Detalle del área lumbosacra en donde se observa lisis de las superficies de contacto de los cuerpos vertebrales de L7 y S1.

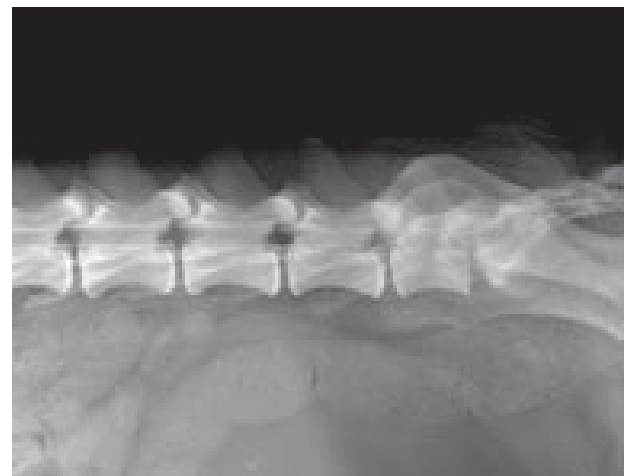


Figura 7. La mielografía muestra una parada completa del contraste a nivel de L6, lo que indica un compromiso muy severo de la cauda equina.

**DIAGNÓSTICO BACTERIOLÓGICO**

Medios y condiciones de cultivo empleados:

AS y MCK (aerobiosis y anaerobiosis (H2))

Resultado: crecimiento e identificación de *Serratia spp*

ANTIBIÓTICO	SENSIBILIDAD
Amoxi+clavul	Resistente
Enrofloxacin	Resistente
Cefalexina	Resistente
Eritromicina	Resistente
Kanamicina	Resistente
Clindamicina	Resistente
Neomicina	Resistente
Doxiciclina	Resistente
Marbofloxacin	Sensible
Cefovecina	Resistente

Tabla 1. Resultado del cultivo y antibiograma.

La realización de una buena anamnesis resulta esencial para una primera orientación diagnóstica, ya que datos como la edad, raza y aparición de los síntomas y curso de la enfermedad, nos permitirán reducir la lista de posibles diagnósticos diferenciales.

Dentro de los problemas ortopédicos, la rotura del ligamento cruzado anterior parece ser la causa más frecuente de cojera aguda en perros adultos; la rotura del ligamento suele ser traumática y se ve facilitada por la degeneración del cartilago articular y la presencia de otros factores externos, como el sobrepeso, tal y como se ha visto en el caso 1. En ocasiones el diagnóstico resulta complejo, principalmente en roturas parciales y lesiones crónicas, en las que las pruebas diagnósticas, tales como el movimiento de cajón positivo o el adelantamiento craneal de la tibia mediante extensión del músculo gastrocnemio ("*tibial thrust*"), no resultan definitivas. Pese a que realizar estas pruebas bajo anestesia facilita la exploración, en ocasiones resulta necesario servirse de otros signos para confirmar el diagnóstico. Así, la inflamación vinculada a la región del ligamento colateral medial es, según algunos autores<sup>1</sup>, patognomónico de la lesión de ligamento cruzado anterior; de igual manera son también muy útiles para el diagnóstico datos como el engrosamiento del tendón rotuliano y los hallazgos radiológicos referidos al adelantamiento craneal de la tibia y los cambios en la sombra de la grasa infrarrotuliana<sup>3</sup>. Esta patología requiere siempre tratamiento quirúrgico y debe realizarse lo antes posible para minimizar el riesgo de aparición de procesos degenerativos que, según Roush<sup>1</sup>, pueden detectarse a las seis semanas de haberse producido la lesión. En nuestro caso concreto, al tratarse de una perra de raza Labrador, además, aumenta el riesgo de producirse la misma lesión en la articulación contralateral<sup>4</sup>. La aplicación de cualquiera de las técnicas dirigidas a la nivelación de la meseta tibial es adecuada,

habiéndose realizado recientemente numerosos estudios que demuestran su eficacia<sup>5</sup>.

La osteoartritis o enfermedad degenerativa articular, tiende a provocar cojeras intermitentes y de lenta evolución, con una respuesta normalmente muy favorable a los tratamientos conservadores<sup>6,7</sup>, incluso en casos con alteraciones radiológicas severas, como ocurre en el segundo caso presentado. Debido a la amplia variedad de factores que afectan al estado de las articulaciones y los diferentes cuadros clínicos que se producen en cada caso concreto, los últimos estudios insisten en la necesidad de aplicar un tratamiento "multimodal" como clave para tratar de forma adecuada este tipo de problemas<sup>8,9</sup>. Dicha terapia se basa en la reducción de peso, el ejercicio moderado, la administración de condroprotectores y dietas especiales, además de analgésicos, si se precisan (antiinflamatorios no esteroideos, combinados si es necesario con analgésicos puros); así mismo, cada vez está adquiriendo un papel más importante la fisioterapia en el manejo de esta patología (crioterapia, aplicación de calor, ejercicios pasivos, masaje, ultrasonidos, ejercicios activos, etc)<sup>9</sup>. En casos muy graves, en los que el dolor no pueda ser paliado en el animal mediante tratamiento médico y su capacidad ambulatoria esté reducida, se debe recurrir a tratamiento quirúrgico (prótesis de cadera o artroplastia)<sup>1</sup>, lo que no fue necesario en ninguno de estos animales.

En cuanto a los problemas neurológicos, es la enfermedad lumbosacra degenerativa una de las más frecuentes causas de dolor y debilidad en perros adultos de razas grandes<sup>10,11</sup>. En el caso 1, la existencia simultánea de dos patologías (rotura de ligamento cruzado anterior y enfermedad lumbosacra) no permitió una recuperación completa del animal tras la primera intervención (osteotomía en cuña), siendo necesaria una segunda intervención (laminectomía de la región lumbosacra) para solucionar el cuadro clínico que presentaba la paciente de forma definitiva. El diagnóstico realizado mediante resonancia magnética puso de manifiesto que no existía correlación entre la severidad de las lesiones halladas en la prueba y los signos clínicos presentados, aparentemente mucho más leves, pero que provocaban una situación de dolor crónico que se corrigió con la cirugía<sup>12</sup>.

La enfermedad discal intervertebral es una patología muy común en animales geriátricos. La degeneración del disco intervertebral, bien sea de tipo Hansen I o Hansen II, se termina traduciendo en una extrusión o protrusión discal, respectivamente, que en función del compromiso medular que genera, da lugar a un cuadro clínico más o menos grave. La presencia de dolor y debilidad del tercio posterior son características de esta patología. En el segundo caso, la mielografía puso de manifiesto una extrusión discal (no habitual en razas grandes) que provocaba una compresión medular grave en L3-L4 y que precisó de tratamiento quirúrgico. La recuperación fue finalmente satisfactoria, pero la progresión muy lenta, probablemente debido a la artrosis coxofemoral bilateral de carácter grave que dificultó mucho la rehabilitación.

En los Pastores Alemanes de una determinada edad, más que en ninguna otra raza en particular, la debilidad del tercio posterior puede indicar la existencia de diferentes patologías en el mismo animal, unas de carácter ortopédico (artrosis coxofemoral, rotura de ligamento cruzado anterior, etc) y otras de carácter neurológico (hernias discales, mielopatía degenerativa, enfermedad lumbosacra). En estos casos, la toma de decisiones a la hora de elegir el tratamiento más adecuado, es sumamente difícil<sup>13,14</sup>.

Por último, la discospondilitis diagnosticada mediante estudio radiológico en el caso 3, constituye un ejemplo claro de la importancia de ofrecer un diagnóstico preciso para poder actuar de la forma más adecuada y rápida posible, dando prioridad al problema principal. Este proceso implica una infección del disco intervertebral y osteomielitis de las vértebras adyacentes<sup>14,15</sup>, pero los signos clínicos eran similares a los de los otros casos. El tratamiento de elección de esta patología es la aplicación de antibióticos específicos, tales como la clindamicina o una cefalosporina, que en este caso no resultaron ser eficaces. Por ello, hubo que realizar una laminectomía exploratoria que permitió tomar una

muestra in situ para, mediante un cultivo y antibiograma, encontrar el antibiótico más adecuado. Aun no siendo éste un caso común, en ocasiones es la única forma de obtener la información adecuada para poder tratar al paciente<sup>14,16</sup>; el aislamiento de la *Serratia spp* y la gran dificultad para encontrar un tratamiento antibiótico adecuado, pone de nuevo de manifiesto la necesidad de conseguir una muestra para su identificación<sup>17</sup>. Es indispensable realizar, como ocurrió en nuestro caso, una descompresión quirúrgica muy poco agresiva, con el objeto de no generar mayor inestabilidad, lo que haría necesaria una fijación adicional<sup>14</sup>.

En conclusión, resulta esencial realizar un protocolo adecuado para abordar este conjunto de enfermedades, ya que la detección precoz del problema principal permitirá corregir los signos clínicos, evitando así que se produzca un mayor deterioro en el animal o que se ofrezcan falsas expectativas a sus propietarios.

## Agradecimientos

A Valentina Lorenzo por haber realizado la RM al caso 1.

### Title

**Differential diagnosis between neurologic and orthopedic disease in the geriatric animal: 3 cases**

### Summary

The differential diagnosis between neurologic and orthopedic disease may be challenging in the geriatric animal. This article presents three patients with similar clinical signs related to common adult pathologies that caused hind limb weakness and gait abnormalities, such as degenerative joint disease, lesions affecting the cranial cruciate ligament, degenerative disc disease or lumbosacral disease. Even though the differential diagnosis of these problems may be easy to assess by means of the clinical history and the orthopedic and neurologic examinations, often in the older animals the diseases may concur, hence making it more difficult to establish the appropriate treatment.

**Key words:** dog, hind limb weakness, neurologic diseases, orthopedic diseases.

## Bibliografía


1. Roush JK: Hind limb lameness in the mature dog. *Vet Clin North Am Small Anim Pract*, 2001; 31(1): 125-141.
2. McDonnell JJ, Platt S, Clayton LA: Neurologic condition causing lameness in companion animals. *Vet Clin North Am Small Anim Pract*, 2001; 31(1):17-38.
3. Carobbi B, Ness MG: Preliminary study evaluating test used to diagnose canine cranial cruciate ligament failure. *J Small Anim Pract*, 2009; 50(5): 224-226.
4. Buote N, Fusco J, Radasch R: Age, Tibial plateau angle, sex, and weight as a risk factors for contralateral rupture of the cranial cruciate ligament in Labradors. *Vet Surg*, 2009; 38(4): 481-489.
5. Kim SE, Pozzi A, Kowaleski MP *et al*: Tibial osteotomies for cranial cruciate ligament insufficiency in dogs. *Vet Surg*, 2008; 37(2):111-125.
6. May SA: Degenerative joint diseases (osteoarthritis, osteoarthrosis, secondary joint disease). *En: Manual of Small Animal Arthtology*, BSAVA, 1994; 62-74.
7. Beale BS: Orthopedic problems in geriatric dogs and cats. *Vet Clin North Am Small Anim Pract*, 2005; 35(3): 655-674.
8. McLaughlin: Management of chronic osteoarthritic pain. *Vet Clin North Am Small Anim Pract*, 2000; 30(4): 933-949.
9. Johnston SA, McLaughlin RM, Budsberg SC: Nonsurgical management of osteoarthritis in dogs. *Vet Clin North Am Small Anim Pract*, 2008; 38(6): 1449-1470.
10. Chrisman C, Mariani C, Platt S *et al*: Dolor cervical o torácico-lumbar. *En: Manual de neurología práctica*, Multimédica S.A., 2003; 165-189.
11. De Risio L, Thomas WB, Sharp NJH: Degenerative lumbosacral stenosis. *Vet Clin North Am Small Anim Pract*, 2000; 30(1): 111-133.
12. Mayhew PD, Kapatkin AS, Wortman JA, Vite CH: Association of cauda equina compression on magnetic resonance images and clinical signs in dogs with degenerative lumbosacral estenosis. *J Am Anim Hosp Assoc*, 2002; 38(6): 555-562.
13. Oliver JE, Lorenz MD, Kornegay, JN: Paresia, parálisis o ataxia de las extremidades posteriores. *En: Manual de neurología veterinaria*. WB Saunders, 2003; 133-176.
14. Sharp NJH, Wheeler SJ: Otros trastornos. *En: Trastornos vertebrales de pequeños animales. Diagnóstico y cirugía*. Elsevier Imprint, 2006; 319-333.
15. Thomas WB. Discospondylitis and other vertebral infections. *Vet Clin North Am Small Anim Pract*, 2000; 30(1): 169-182.
16. Davis MJ, Dewey CW, Walker MA *et al*: Contrast radiographic findings in canine bacterial discospondylitis: a multicenter, retrospective study of 27 cases. *J Am Anim Hosp Assoc*, 2000; 36(1): 81-85.
17. Schwartz M, Boettcher IC, Kramer *et al*: Two dogs with iatrogenic discospondylitis caused by meticillin-resistant *Staphylococcus aureus*. *J Small Anim Pract*, 2009; 50(4): 201-205.



30 Septiembre - 3 Octubre, **2010**

**BARCELONA, España**

¡El punto de encuentro de los  
veterinarios en Europa!



## PROGRAMA CIENTÍFICO

Cuatro días de conferencias  
Ponentes internacionales  
Traducción Simultánea  
Discusión de casos con un experto  
Talleres  
Programa de Gestión de la Clínica

## EXPOSICIÓN COMERCIAL

Más de 100 empresas internacionales  
Los productos más modernos  
Las últimas innovaciones en el mercado  
Entrada libre para profesionales



[www.sevc.info](http://www.sevc.info)