
DIAGNÓSTICO ECOGRÁFICO EN UN CASO CLÍNICO DE QUISTE PARAPROSTÁTICO CANINO.

F. Liste Burillo*, M. Gascón Pérez, R. Sever Bermejo y A. Díaz Otero.

R E S U M E N

El artículo describe el diagnóstico ecográfico de un caso clínico de quiste paraprostático en un perro, discutiendo la importancia de la imagen en el diagnóstico de afecciones prostáticas y mostrando imágenes radiológicas y ecográficas.

Palabras clave: Quiste paraprostático; Ecografía; Perro.

A B S T R A C T

This paper describes the ultrasonographic diagnosis in a case of paraprostatic cyst in a dog. Importance of imaging diagnostic methods in prostatic diseases are discussed. Radiologic and ultrasound images are shown.

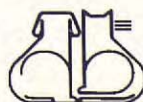Key words: Paraprostatic cyst; Ultrasonography; Dog.

INTRODUCCIÓN.

La próstata, única glándula accesoria sexual del perro macho, presenta diversas patologías en animales no castrados de edad media o avanzada. Entre ellas, una alteración poco frecuente consiste en el desarrollo de estructuras quísticas adyacentes a la glándula. En este sentido, la frecuencia de presentación de quistes paraprostáticos en el perro (2,6 a 5,3 %) es muy baja comparada con la de otras afecciones prostáticas⁽¹³⁾.

Las características radiológicas de los quistes paraprostáticos han sido descritas pero no son específicas^(11, 14), por lo que el apoyo diagnóstico de la ecografía en este tipo de afecciones es muy importante. Este trabajo analiza un caso clínico de quiste paraprostático en un perro, cuyo diagnóstico se estableció mediante el examen radiológico y ecográfico del animal.

*Departamento de Patología Animal. Facultad de Veterinaria. Universidad de Zaragoza. C/ Miguel Servet, 177. 50013 Zaragoza.



HISTORIA CLÍNICA.

Un perro mestizo, entero, de 11 años de edad fue presentado a la exploración clínica inicial con un abdomen abultado, tenso y de consistencia incrementada a la palpación. De la anamnesis del propietario se dedujo que los signos de inapetencia y depresión que el animal mostraba habían seguido un curso de diez días, empezando a presentar constipación, dificultad en la micción y vómitos 96 horas antes. La administración de un laxante y la realización de un sondaje uretral habían sido ya prescritos previamente, no obteniendo sino resultados paliativos que no solucionaron el problema, por lo que se sugirió el establecimiento de un protocolo diagnóstico basado en la radiología y la ecografía.

Examen radiológico.

La radiografía lateral en vacío (Fig. 1) muestra un abdomen con pérdida generalizada de detalle y desplazamiento dorsal del colon. Desde el tercio caudal del abdomen parece emerger una masa de radiodensidad de tipo tejido blando cuyos extremos se redondean hacia la zona media del mismo, sugiriendo la presencia de una vejiga muy distendida. Craneodorsalmente a ella se sitúa otra masa de radiodensidad similar, que llega a contactar con el borde caudal del *fundus* gástrico. No se observó evidencia radiológica de las siluetas renales ni de las asas intestinales, no apreciándose tampoco el contorno prostático.

Con objeto de obtener un mayor contraste radiográfico se realizaron dos radiografías adicionales, previa cateterización uretral, vaciamiento vesical y posterior introducción de aire y contraste yodado.

La neumocistografía (Fig. 2) hizo patente el desplazamiento craneodorsal hacia el techo del abdomen de la vejiga de la orina, cuyo borde craneal se situó al nivel de la quinta vértebra lumbar. No se apreciaron irregularidades en la mucosa parietal. Además, se observó la presencia de las dos masas anteriormente citadas que, responsables de la dessituación vesical observada, presentaban en sus límites craneales unos contornos redondeados claramente definidos que ocupaban completamente el suelo del abdomen. Una de las masas, de tamaño más reducido, se situaba cercana al canal pélvico, mientras que la más voluminosa desplazaba a las asas intestinales debajo del arco costal, ocupando el ciego su límite craneodorsal.

La imagen radiológica de la cistografía de doble contraste (Fig. 3) corroboró la ausencia de defectos de llenado en el lecho de contraste, si bien pudo valorarse una distensión moderada de la porción prostática de la uretra.

De acuerdo con los datos obtenidos del examen radiográfico, el diagnóstico radiológico diferencial incluiría afecciones dependientes de estructuras situadas en la región caudoventral del abdomen. La vejiga de la orina, la próstata, un testículo no descendido, en el caso de machos enteros, o residuos embrionarios del tracto genital conformarían el cuadro de posibles etiologías.

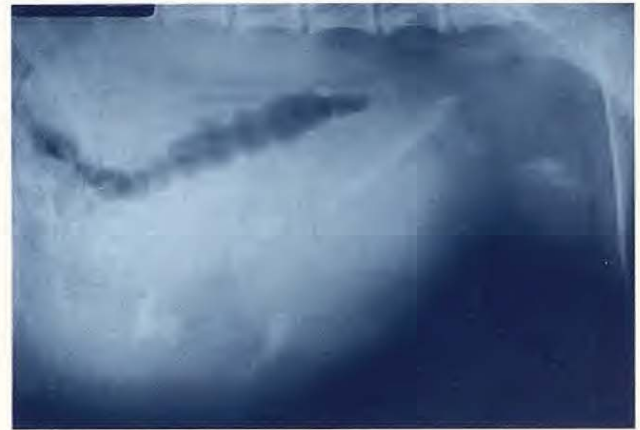

Fig. 1. Radiografía abdominal en vacío. Vista LL izquierda. Observese el desplazamiento dorsal del colon y la pérdida de detalle abdominal. La vejiga de la orina aparece muy distendida, con una masa de contornos redondeados limitando su borde craneodorsal.

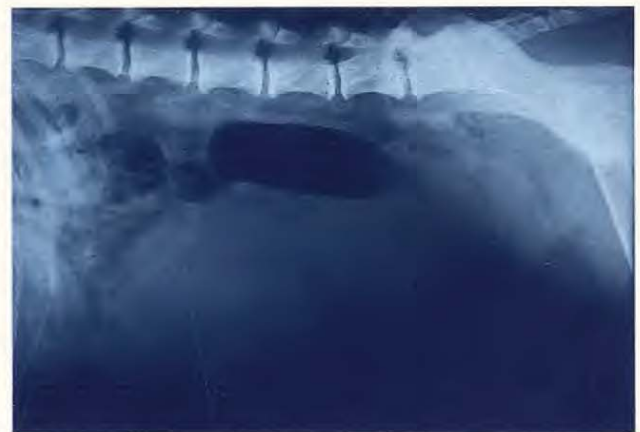

Fig. 2. Neumocistografía. Vista LL izquierda. La vejiga de la orina se sitúa en el techo del abdomen, desplazada por las dos masas situadas ventralmente a ella, las cuales poseen límites craneales redondeados.

Examen ecográfico.

La ecografía del abdomen del animal reveló la existencia de dos estructuras cavitadas con un interior ecográficamente anecógeno que denota la presencia de líquido. Ambas cavidades limitan dor-

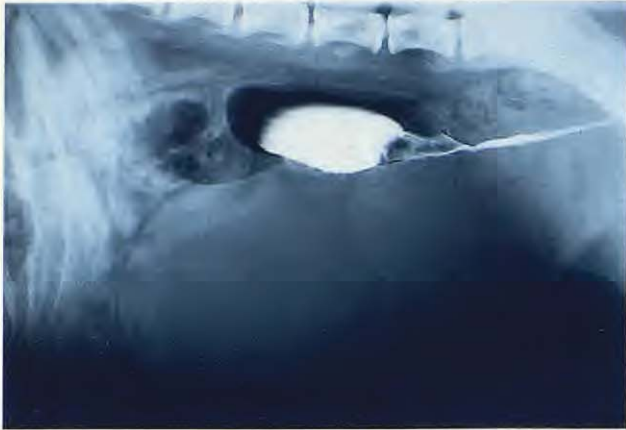

Fig. 3. Cistografía de doble contraste. Vista LL izquierda. Se muestra la porción prostática de la uretra moderadamente distendida, así como la ausencia de defectos de llenado.

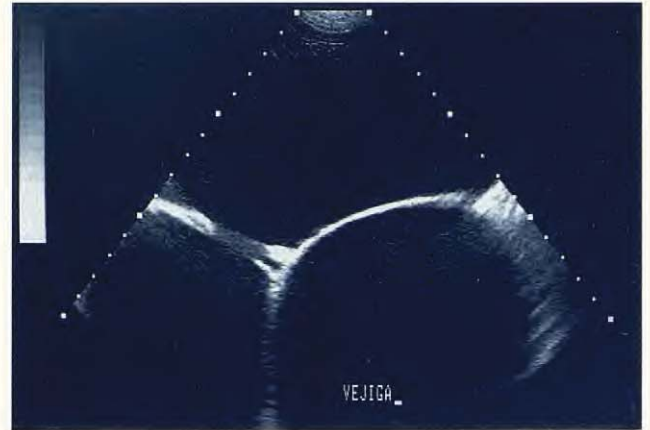


Fig. 4. Imagen ecográfica transversal realizada en la zona del cuerpo vesical. La vejiga se observa contactando dorsalmente con las dos estructuras quísticas, lo cual origina una apariencia tabicada del abdomen en este tipo de corte.

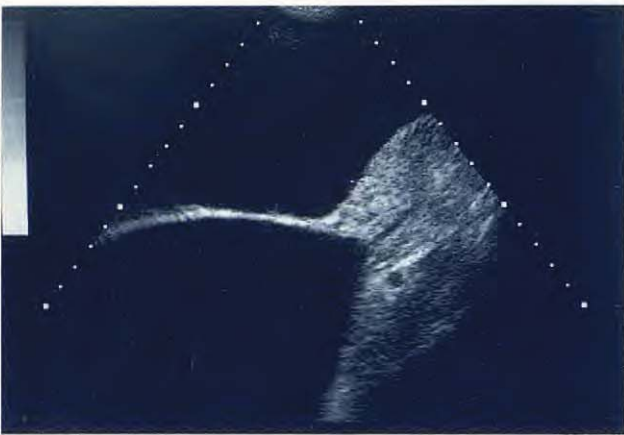

Fig. 5. Imagen ecográfica longitudinal del trigono vesical. Apréciase la distensión de la vejiga de la orina (más alejada del transductor), la discreta heterogeneidad ecográfica del parénquima prostático con cierta distensión uretral y la gran cavidad de aspecto anecoico ventral a la vejiga y la próstata. La cabeza del animal se encuentra a la izquierda del observador.

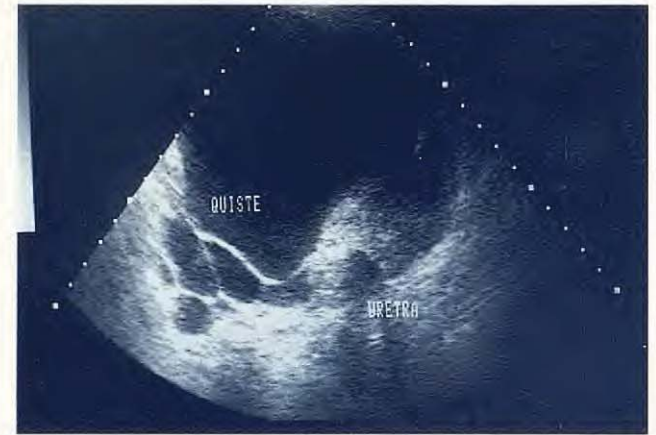

Fig. 6. Imagen ecográfica transversal del tercio caudal de la próstata. En ella puede apreciarse la sombra acústica uretral que indica la presencia de mineralización, así como una estructura tubular hipoeoica localizada en la zona lateral derecha de la próstata, que conecta la glándula con los quistes.

salmente con la vejiga de la orina en la zona media del abdomen, situándose la más pequeña de ellas en el lado derecho y originando la aparición de tabiques ecogénicos en los cortes transversales (Fig. 4). La Fig. 5 ofrece un corte longitudinal del trigono vesical, en el que se aprecia la vejiga de la orina muy distendida, uniformemente anecoica en su interior y sin irregularidades visibles en la mucosa parietal. El quiste de mayor tamaño, ventral respecto a la vejiga de la orina, contacta asimismo con la glándula prostática, extendiéndose caudalmente. La próstata presenta un parénquima heterogéneo, alternando zonas ecogénicas con otras más hipoeoicas y mostrando el primer tercio del recorrido uretral moderadamente distendido. En la porción dorsal de la próstata se observa una estructura circular anecoica de unos 0,5 cm de diámetro.

Una visión transversal de la porción caudal de la próstata se muestra en la Fig. 6. En ella se observa una de las cavidades limitando ventralmente con la glándula prostática, así como múltiples

quistes de pequeño tamaño (1-2 cm de diámetro) asociados a su parénquima que emergen de la zona lateral derecha mediante una estructura tubular anecoica. El último tercio distal de la uretra prostática muestra cierto grado de mineralización en su pared, hecho que fue valorado por la presencia de constantes sombras acústicas en esa zona.

Durante la exploración ecográfica, se realizó una punción del quiste, que mostró un fluido de color pardo-rojizo con escasa celularidad en el examen histopatológico.

La ecografía de la región abdominal caudal confirmó la asociación de las cavidades con la próstata, con un diagnóstico final de múltiples quistes parapróstáticos, dos de los cuales eran de gran tamaño y responsables de la clínica del animal.

Evolución clínica.

Una vez realizado el diagnóstico, se sugirió el



tratamiento quirúrgico que, aunque no es objeto del presente trabajo, resumimos brevemente. Tras anestesia general y laparotomía media, se identificó una gran masa que ocupaba el hemiabdomen inferior y correspondía a uno de los quistes, presentando adherencias con algunas zonas del epiplón (Fig. 7). Posteriormente, se procedió a la aspiración del contenido líquido de la cavidad mediante la realización de una sutura en bolsa de tabaco, eliminando el quiste situado más cranealmente. El quiste de mayor tamaño llegaba a contactar con el bazo cranealmente, mientras que caudalmente se introducía en la cavidad pelviana (Fig. 5), por lo que se optó por su marsupialización. El animal evolucionó favorablemente después de la intervención.

DISCUSIÓN.

Como se ha dicho, los quistes paraprostáticos constituyen una patología genital muy poco frecuente en el perro. Los quistes asociados a la glándula prostática son de varios tipos. De una parte, la hiperplasia benigna de la próstata, presente en el 87 % de los perros no castrados mayores de 5 años de edad⁽⁶⁾, conlleva a menudo la aparición de quistes intraparenquimatosos de pequeño tamaño (hiperplasia quística); asimismo, la presencia de múltiples abscesos pueden conferir a la glándula una apariencia similar. Un segundo tipo de quiste, llamado de retención, se origina por la obstrucción de conductos prostáticos que puede asociarse a metaplasia escamosa, formando una gran acumulación de líquido dentro de la próstata. Los quistes paraprostáticos adquieren su denominación en virtud de su situación adyacente a la glándula, habiéndose propuesto diversos mecanismos explicativos de su formación. Un anormal incremento del tamaño de restos embrionarios del conducto de Müller (útero masculino), una complicación de un hematoma prostático o un desbordamiento capsular de un quiste de retención demasiado grande son las posibles patologías del quiste paraprostático⁽¹²⁾.

Los síntomas observados en la exploración clínica del animal, consistentes en constipación y problemas en la micción, fueron los típicos de masas abdominales que se originaban en el área pélvica comprimiendo el colon y la vejiga de la orina⁽¹⁴⁾. Por otra parte, y aunque se apreció una extensión del quiste más allá del tercio caudal de la próstata (Fig. 5), no se observó la presencia de hernia perineal, descrita en algunas ocasiones⁽¹³⁾.

El caso que nos ocupa es ilustrativo de las ven-

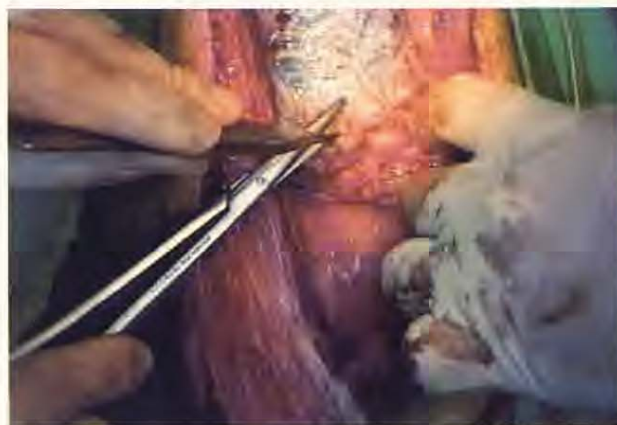
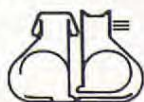
Fig. 7. Imagen quirúrgica. La apertura de la cavidad abdominal denotó la presencia en primer plano de los quistes, uno de los cuales presentaba adherencias mesentéricas.

tajas que comporta la combinación de la radiología y la ecografía en el diagnóstico de patologías genitales. La realización exclusiva de placas radiográficas en vacío ante la sospecha de una masa abdominal no nos permite, generalmente, sino realizar un diagnóstico diferencial muy amplio, que se va estrechando con la utilización de los contrastes y la ecografía. En la Fig. 1 puede observarse cómo la estructura quística más cercana a la pelvis puede confundirse con la vejiga de la orina, que por otra parte es de esperar que esté muy distendida por los signos de retención urinaria que presentaba el animal. Sin embargo, la neumocistografía (Fig. 2), además de valorar el estado de la mucosa de la vejiga, permite situar su posición exacta en el abdomen, proporcionando una imagen radiológica diferente que ahora sitúa a la vejiga cerca de la columna vertebral, compensando así la pérdida de detalle abdominal observada en la placa en vacío. Si bien no existían indicios de alteraciones intravesicales que indicasen una cistografía de doble contraste, su realización permitió valorar una moderada distensión de la porción prostática de la uretra (Fig. 3), área de imprescindible valoración en estos casos ya que presenta en ocasiones comunicaciones con la propia glándula o con los quistes adyacentes a ella⁽²⁾.

La radiología de masas relacionadas con la próstata ha sido objeto de algunos estudios^(11, 14) y, aunque existe inicialmente una localización caudal de las mismas en todos los casos, no hay que olvidar que el diagnóstico diferencial de estructuras radiodensas de tipo tisular en el área ventrocaudal del abdomen incluye, además de los quistes paraprostáticos, afecciones tales como neoplasias prostáticas o vesicales, abscesos prostáticos o seminomas intraabdominales^(4, 8). Por tanto, la exploración radiológica de esta área no es diagnós-





tica *per se* en la mayoría de los casos. En este sentido, la ecografía supone un apoyo diagnóstico añadido a la utilización de los contrastes en afecciones prostáticas⁽³⁾.

Los quistes paraprostáticos en el perro han sido descritos ecográficamente como cavidades anecoicas que, en ocasiones, poseen estructura tabicada en su interior, observándose más raramente una comunicación directa con el parénquima prostático⁽¹²⁾. Generalmente, el quiste suele desplazar inicialmente hacia delante la vejiga de la orina, situándola en el suelo del abdomen y más raramente en su techo a medida que la cavidad quística incrementa su tamaño^(2, 12, 13).

La presencia de sombras acústicas, generadas en relación a tejidos u objetos que reflejan gran cantidad de ecos, fue observada en algunas áreas de la próstata (Fig. 6), valorándose una mineralización periuretral que se confirmó posteriormente en el quirófano. Las mineralizaciones han sido descritas tanto en afecciones del parénquima prostático^(7, 13, 14) como en la pared de quistes paraprostáticos^(12, 14), encontrándose incluso tejido óseo en raros casos de quiste prostático osteocolágeno^(9, 10).

La etiología concreta de las cavidades quísticas observadas en el caso clínico que nos ocupa es difícil de aseverar por la carencia de un estudio histopatológico de la pared quística. Aunque la inexistencia del reflujo de contraste yodado en el parénquima prostático (Fig. 3) no excluye una causa embrionaria, el incremento de tamaño del útero masculino parece improbable, dado que en su localización anatómica normal se sitúa dorsalmente a la próstata, siendo por tanto esperable un des-

plazamiento ventral de la vejiga de la orina⁽²⁾, que no se observa en nuestro caso (Figs. 2 y 3), en el que además se demostró una comunicación prostática ventrolateral (Fig. 6).

El análisis histopatológico del contenido de la cavidad quística no confirmó el carácter purulento de la misma, hecho que, junto a las características ecográficas homogéneas observadas en la cara interna de la pared quística, descartó la posibilidad de un absceso prostático (descrito generalmente con márgenes internos irregulares)⁽¹²⁾ como causa etiológica.

Por otra parte, los quistes de retención, formados por la obstrucción de conductos prostáticos, no presentan comunicación uretral, al contrario de lo que ocurre con los quistes intraparenquimatosos asociados con hiperplasia benigna^(1, 5).

Por todo lo anteriormente mencionado, el posible desbordamiento de la cápsula prostática por el incremento desmesurado de un quiste de retención que fue inicialmente intraparenquimatoso o la progresión de un hematoma prostático no reabsorbido serían las dos causas más probables en el diagnóstico diferencial ecográfico de los quistes paraprostáticos en este caso.

Como conclusión, y considerando la importancia de un diagnóstico preciso que oriente la planificación de un abordaje quirúrgico posterior, es necesario resaltar la complementariedad de las técnicas de diagnóstico por imagen en las afecciones del tracto urogenital en los pequeños animales, extremo que creemos queda demostrado en el ejemplo del caso clínico comentado.

BIBLIOGRAFÍA.

1. Ackerman, N. Prostatic reflux during positive contrast retrograde urethrography in the dog. *Vet. Rad.* 24, 6: 251-259, 1983.
2. Atilola, M.A.O., Pennock, P.W. Cystic uterus masculinus in the dog. Six case history reports. *Vet. Rad.* 27, 1: 8-14, 1986.
3. Feeney, D.A., Johnston, G.R., Walter, P. Ultrasonography of the kidney and prostate gland. Has Gray-scale ultrasonography replaced contrast radiography? *Prob. Vet. Med.* 3, 4: 619-646, 1991.
4. Gascón, M., Liste, F., Aceña, M.C. Diagnóstico radiológico de masas abdominales. *Revista AVEPA. Clínica de Pequeños Animales* 13, 1: 9-16, 1993.
5. Hoffer, R.E., Dykes, N.L., Greyner, T.P. Marsupialization as a treatment for prostatic disease. *J. Am. Anim. Hosp. Assoc.* 13: 98-104, 1977.
6. Hornbuckle, W.E., MacCoy, D.M., Allan, G.S. et al. Prostatic disease in the dog. *Cornell Vet.* 68, 7: 284-305, 1978.
7. Lamb C.R., Kleine, L.J., McMillan, M.C. Diagnosis of calcification on abdominal radiographs. *Vet. Rad.* 32, 5: 211-220, 1991.
8. O'Brien, T. Abdominal mass. En: O'Brien. Radiographic diagnosis of abdominal disorders in the dog and cat. W.B. Saunders Company, Filadelfia, 85-109, 1978.
9. Rife, J., Thornburg, L.P. Osteocollagenous prostatic retention cyst in the canine. *Canine Pract.* 7, 2: 44-45, 1980.
10. Sisson, D.D., Hoffer, R.E. Osteocollagenous prostatic retention cyst: report of a canine case. *J. Am. Anim. Hosp. Assoc.* 13: 61-64, 1977.
11. Stone, E.A., Thrall, D.E., Barber, D.L. Radiographic interpretation of prostatic disease in the dog. *J. Am. Anim. Hosp. Assoc.* 14: 115-118, 1978.
12. Stowater, J.L., Lamb, C.R. Ultrasonographic features of paraprostacic cysts in nine dogs. *Vet. Rad.* 30, 5: 232-239, 1989.
13. Weaver, A.D. Discrete prostatic (paraprostacic) cysts in the dog. *Vet. Rec.* 102, 20: 435-440, 1978.
14. White, R.A.S., Herrtage, M.E., Dennis, R. The diagnosis and management of paraprostacic cysts in the dog. *J. Small Anim. Pract.* 28: 551-574, 1987.

