

Straelensiosis canina: a propósito de un caso clínico

Se describe un caso clínico de dermatitis pápulo-pustular canina producida por *Straelensia cynotis*. Su presentación pápulo-costrosa que la asemeja a otras dermatosis, y su autolimitación o resolución a largo plazo, pueden hacer que estemos ante una enfermedad con una incidencia mayor de lo que se piensa.

Palabras clave: *Straelensia cynotis*, Dermatitis, perro.

Clin. Vet. Peq. Anim., 26 (3): 243-247, 2006

G. Machicote ¹, D. Quiñones ²

¹ Clínica Veterinaria Vilanova
Avda. González Besada 33 , bajo
36620 Vilanova de Arousa
Pontevedra
² Clínica Veterinaria Anida
A Ramalleira 32 - Bértola
36141 Vilaboa Pontevedra

Introducción

La straelensiosis canina es una dermatitis pápulo-pustular y costrosa de origen parasitario. Los primeros casos observados se remontan al año 1991, pero no fue descrita hasta 1999, cuando, por primera vez, Le Net et coll¹ presentan en Lyon este proceso que tiene como responsable a las larvas del ácaro *Straelensia*.

Straelensia cynotis es un trombidioide de 600 x 400 µm, del género *Straelensia*, familia *Leuwenhoekiidae*.² Su forma larvaria (Fig. 1), como parásito obligado, origina profundos quistes con paredes (de 150 µm) que hacen prácticamente imposible la detección de la *Straelensia* por los métodos de raspado cutáneo tradicionales³. Son necesarios raspados con anestesia, y muy profundos, para detectarla.

A diferencia de otras dermatosis parasitarias, la afección se caracteriza por la aparición repentina de pápulas y pústulas sero-hemorrágicas o purulentas, que pueden verse acompañadas de descamación y eritema. Las lesiones se distribuyen, exclusivamente, por la región dorsal del cuerpo. Las regiones afectadas incluyen la cabeza, el cuello y el tronco. A la palpación es posible apreciar cierta hiperestesia desde moderada hasta aguda⁴. Se puede decir que hay una combinación de prurito y dolor.

Es una dermatitis poco común que sólo afecta a perros que frecuentan el entorno rural, especialmente los destinados a la caza, ya que según se cree, en el ciclo del parásito participan pequeños mamíferos, incluyendo de un modo principal los zorros como huésped natural⁵. En este caso, el perro sería un huésped ocasional.

En los últimos años se han realizado algunos estudios epizootiológicos de la enfermedad en Francia y todos han coincidido en relacionarla con el ámbito rural, los perros cazadores y una evolución prolongada en el tiempo^{6,7}.

A pesar de haberse comprobado que es una dermatosis autolimitante, la gravedad de las lesiones ha hecho que diversos autores intentaran diferentes tratamientos, discutiéndose la eficacia de los mismos.³

Las drogas que han demostrado cierta eficacia en el tratamiento son las ivermectinas sistémicas, el amitraz y el lindane tópicos⁸.

El objeto de la presentación de este caso clínico es la descripción del mismo, incidiendo en la dificultad de su diagnóstico debido a la profunda localización del ácaro en los quistes. A pesar de tratarse de un proceso recientemente identificado y que se presenta con poca frecuencia, es interesante considerar sus diagnósticos diferenciales para detectarlo y no pasar por alto su presencia.



Caso clínico

Se presenta en la consulta una perra Basset Leonado de Bretaña de un año de edad, remitida por otro centro veterinario tras cuatro meses de tratamiento. El cuadro inicial era una dermatosis pápulo costrosa que respondía parcialmente a los antibióticos. Los cultivos para dermatofitos y los raspados habían dado resultados negativos.

El día de la primera visita a nuestro centro (Figs. 2 y 3), el animal tenía un aspecto general saludable, sin sintomatología que indicara ninguna alteración sistémica.

Desde el punto de vista dermatológico el primer signo que nos llamó la atención fue el aspecto de las lesiones pápulo-pustulosas y las características táctiles de las mismas al pasar la mano por la región dorsal del cuerpo. Desde la cara exterior de los pabellones auriculares y la cabeza hasta la cola, presentaba gran cantidad de pápulas, pústulas serohemorrágicas y costras de 1 a 5 mm de diámetro, aproximadamente. En una visión más cercana de las lesiones se podía comprobar que tenían un componente principalmente folicular. (Fig. 4)

Tras el rasurado se observó un eritema difuso con algo de descamación, y no se apreciaron excoriaciones que indicaran la presencia de prurito.

Ante este cuadro, decidimos repetir los raspados, el cultivo de dermatofitos y una citología del contenido de las pústulas.

Los raspados rutinarios no evidenciaron la presencia de ningún parásito, el test de dermatofitos fue negativo y en la citología mediante aguja fina comprobamos neutrófilos, glóbulos rojos y ausencia de bacterias y acantocitos. Era importante tener en cuenta que el animal había sido tratado con antibióticos durante largos períodos.

Según manifestación del propietario, no se había observado un prurito excesivo y los antibióticos utilizados mejoraban el cuadro, pero solo parcialmente. En el momento de suspenderlos la afección recrudecía con toda intensidad.

En nuestro plan diagnóstico, se incluyeron las siguientes causas:

- Demodicosis
- Dermatofitosis
- Foliculitis bacteriana
- Hipersensibilidades
- Heridas por munición de escopeta

Viendo que las pruebas realizadas no nos ayudaban a orientar el diagnóstico, y dada la historia de tratamientos sin resultado, se decide biopsiar pápulo-pústulas intactas de diferentes regiones de la piel.

En el informe histopatológico se describen múltiples focos de leve hiperplasia epidérmica con la presencia de áreas de fuerte hiperplasia y displasia del tejido epitelial asociados a zonas de invaginación dentro del tejido dérmico, sin fragmentación de la membrana basal, que internamente aparecen ocupados por un tejido con características de cutícula parasitaria. La dermis adyacente a estos focos de displasia desarrolla una fuerte inflamación de carácter mononuclear. (Figs. 5 y 6)



Figura 1. Larva de *Strelensia cynotis*. Foto cedida por el Dr. Carlotti (Prat Méd Chir Anim Comp).

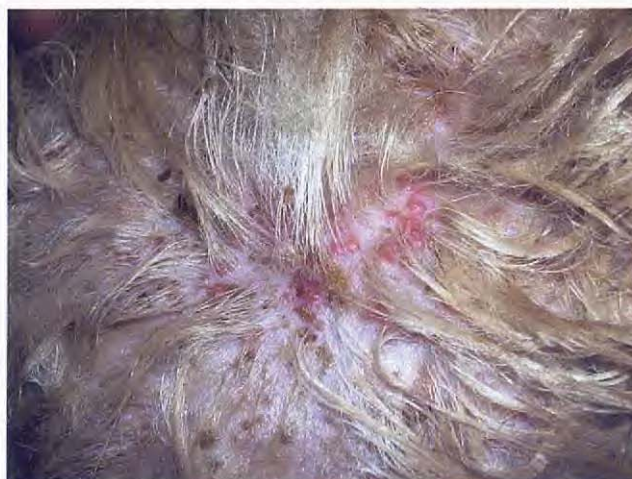

Figura 2. Dorso de la cabeza, primera visita.

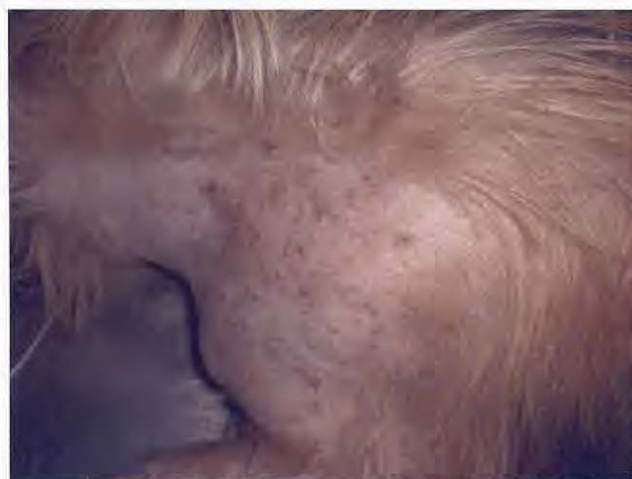

Figura 3. Afección papulo-pustular en región de la espalda, primera visita.

Esta histopatología se corresponde con una dermatitis perivascular hiperplásica con múltiples focos de displasia compatible con infección por *Straelensia*.

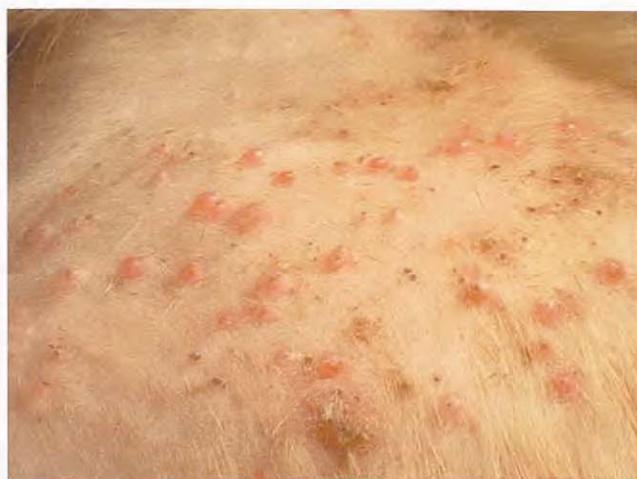

Figura 4. Zona cervical dorsal visión cercana. Día de la 1º visita.

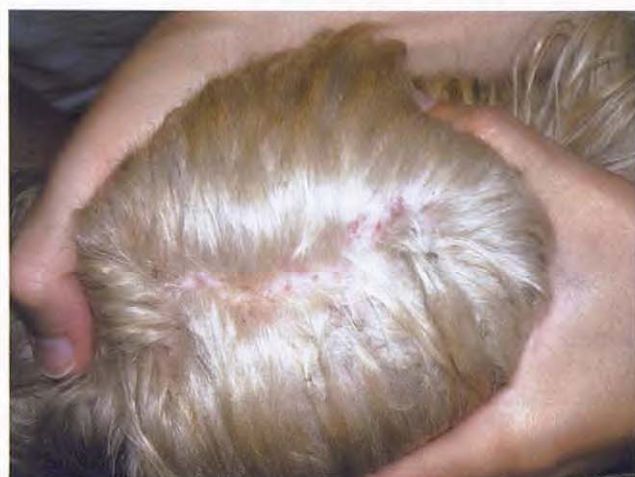

Figura 7. Dorso de la cabeza a los 21 días de tratamiento.

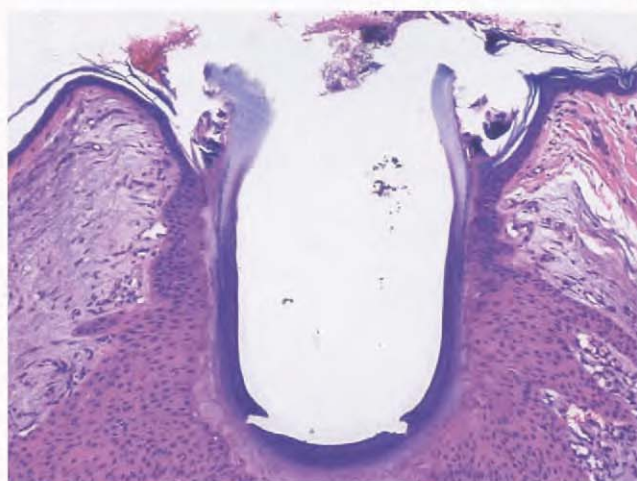


Figura 5. Corte histopatológico con reacción patognomónica del folículo afectado.

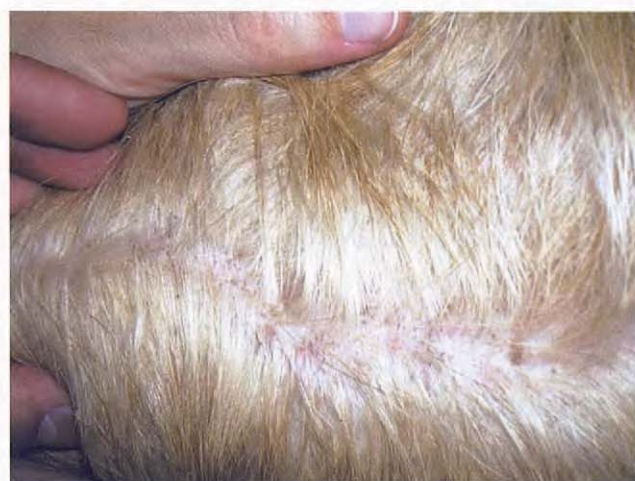

Figura 8. Zona cervical a los 21 días de tratamiento.

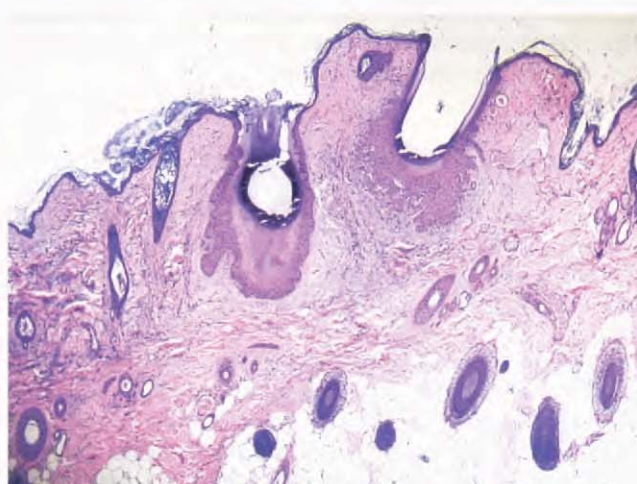


Figura 6. Corte histopatológico donde se observa el patrón general de reacción.

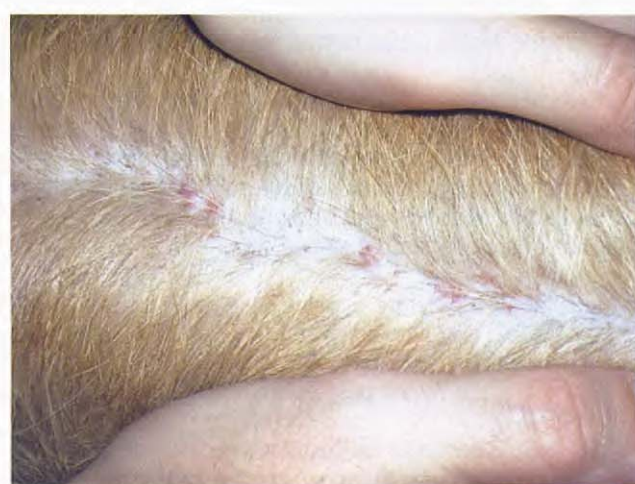

Figura 9. Dorso de la cabeza a los 90 días de tratamiento.

Como comentario de este informe podemos concluir que las lesiones que desarrolla este animal a nivel cutáneo corresponden a focos de dermatitis frente a la presencia de áreas

de displasia epidérmica favorecida por la presencia de restos de estructuras parasitarias compatibles con lesiones producidas por una infección por *Straelensia*.

La hiperplasia pseudoepiteliomatosa folicular y la reacción del tejido perifolicular con mucinosis, edema y fibrosis acompañados de neovascularización son patognomónicas de esta parasitosis.

Toda la bibliografía consultada es coincidente en este punto.

La reacción quística se forma por la presencia de un cuerpo parasitario en solitario. La pared quística es gruesa, de 150 μm , formada por dos capas, una de sustancia eosinófila amorfa y otra de calcificación amorfa. La queratinización folicular y las vainas de pelo en el quiste nos confirman que el mismo está ubicado en un folículo transformado.⁵

De acuerdo a este diagnóstico y a pesar de no encontrar una opinión unánime entre los pocos trabajos publicados con respecto al tratamiento, se decide instaurar una pauta diaria de ivermectina, empezando con 200 $\mu\text{g}/\text{kg}$ hasta alcanzar los 400 $\mu\text{g}/\text{kg}$ en una semana. Además, se indica el baño semanal con amitraz a dilución de 5 ml en 500 ml de agua.

La evolución comienza a ser favorable desde la tercera semana (Figs. 7 y 8) continuándose durante tres meses hasta la remisión casi total (Figs. 9, 10 y 11). Esta remisión puede interpretarse como una buena respuesta al tratamiento, aunque debemos recordar que este proceso es autolimitante y puede resolverse en un plazo de hasta 12 meses sin terapia.

Discusión

Estamos ante una nueva enfermedad, muy poco diagnosticada y difícil de detectar a través de raspados rutinarios a pesar de ser causada por un parásito folicular. Aunque el raspado sea profundo, presionando el pliegue de piel para intentar la expulsión desde dentro del folículo, sería necesaria la anestesia de la zona para poder alcanzar casi el nivel del subcutis, donde llega a proyectarse el folículo quístico.

Creemos que esta lesión, desde el punto de vista macroscópico, con la formación de pústulas de uno a cinco milímetros de contenido hemorrágico, es bastante evidente y típica de esta enfermedad, aunque siempre debemos contemplar la posibilidad de otras foliculitis como las de origen bacteriano, micótico o demodéctico.

Igualmente a pesar de esta dificultad diagnóstica en la clínica, el estudio histopatológico es muy revelador, con lesiones que se consideran patognomónicas. Como en toda pustulosis, se deberá intentar remitir pústulas intactas para este estudio.

Las quistes derivados de pústulas intactas probablemente puedan contener parásitos en su interior, ya sea completos o con restos de cutícula que queda adherida.

Por otro lado, es probable que estas lesiones puedan estar complicadas con un componente bacteriano, ya que los sucesivos antibióticos aplicados en este caso lograban mejorar el cuadro.

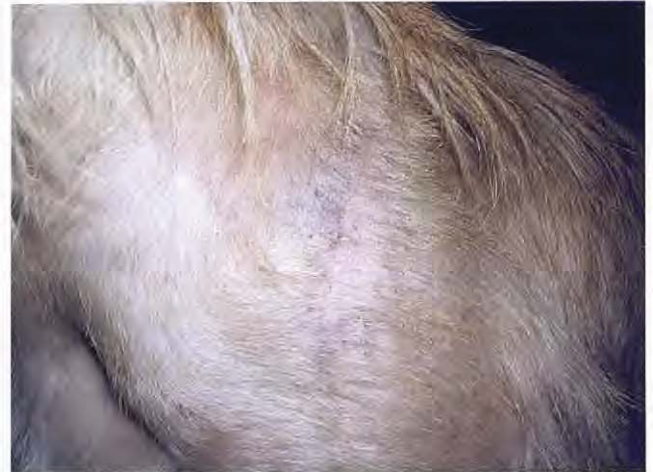

Figura 10. Zona de la espalda a los 90 días de tratamiento.

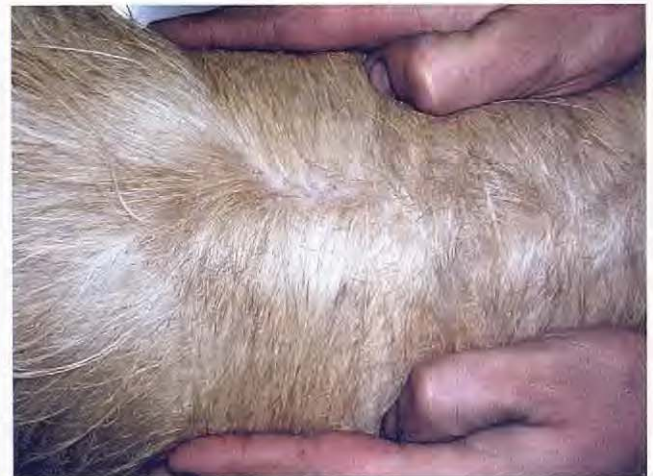

Figura 11. Zona cervical a los 90 días de tratamiento.

Con respecto al tratamiento y dada la poca experiencia que existe en esta enfermedad con diferentes drogas acaricidas, será interesante probar con la eficacia de nuevas opciones terapéuticas como avermectinas y milbemicinas de última generación.

Dada la profunda situación del parásito en el folículo, es probable que los tratamientos sistémicos sean más efectivos que los tópicos. Este tipo de parásito se haya protegido por su ubicación quística profunda, y a eso probablemente se debe la resistencia a ciertos tratamientos. Otros parásitos trombidioideos son más sensibles en una ubicación mucho más superficial.

Esta enfermedad puede presentarse desde una forma muy leve, con poca sensibilidad cutánea, hasta una presentación grave de gran hiperestesia y sangrado.⁷ Por ello, pueden darse casos que pasen desapercibidos por la escasa gravedad y que, por resolverse de forma espontánea, no han sido objeto de atención veterinaria.

Agradecimientos

Al Dr. Didier Carlotti por su gran disposición e inestimable ayuda.

Title**Straelensiosis in dogs. A case report****Summary**

The report describes a clinical case of a papular and pustular dermatitis in a dog caused by *Straelensia cynotis*. The authors suggest that this entity might be underdiagnosed due to its self-limiting nature, and that the etiologic agent should be considered as a differential when evaluating a papulo - crustous dermatosis in a dog.

Key words: *Straelensia cynotis*. Dermatitis. Dog.

Bibliografia

1. Le Net J L, Fain A, George C and Longeart L: Dermatitis in dogs induced by a larval mite (Acari) of the genus *Straelensia* (Prostigmata: *Leuwenhoekiidae*) in France. Proceedings of the 24th World Small Animal Veterinary Association Congress, Lyon, France. September 1999; 150 - 152.
2. Vercammen Grandjean PH et al.: Revision of the subfamily Apoloniinae Wharton 1947 (*Leuwenhoekiidae*, Acarina). *Acarologia* 1968;10:250 - 268.
3. Connefroy D, Degorce Rubiales F, Poujade A et Bourdeau P: La Straelensiose canine. A propos d'une serie de cas observes dans une clientele. GEDAC .Toulouse. April 2004 ; 290-297.
4. Bourdeau P, et al: Newly recognized cutaneous manifestation of acariosis associated with epithelial encystment of probable follicular origin in the dog: *Vet. Dermatol* 2000;11(1):14 - 40.
5. Bourdeau P, et al: Straelensiosis (*Straelensia cynotis*) a new and severe parasitosis in dogs. WAAVP Congress Stresa, Italy. August 2001 ; ref H30p.
6. Hubert B, Pin D, Carlotti DN, Watrelot-Virieux D, Magnol JP et Ravaille C: Dermatite à *Staelensia cynotis*: à propos de trois cas. *Prat Méd Chir Anim Comp*, 2001;36:689-693.
7. Bourdeau P: Update on parasitic causes of skin diseases with focus on Acari: More knowledge, more questions. 18 th Annual Congress ACVD - AAVD. Monterrey, USA. April 2003; 11-19.