

G Chir Vol. 26 - n.11/12- pp. 434-437
 Novembre-Dicembre 2005

Il nervo ricorrente che non ricorre. Esperienza personale

C. SCIUMÈ, G. GERACI, F. PISELLO, F. LI VOLSI, T. FACELLA, A. LICATA, G. MODICA

RIASSUNTO: Il nervo ricorrente che non ricorre. Esperienza personale.

C. SCIUMÈ, G. GERACI, F. PISELLO, F. LI VOLSI, T. FACELLA,
 A. LICATA, G. MODICA

Introduzione: La lesione del nervo laringeo inferiore (NLI) durante chirurgia della tiroide e delle paratiroidi è la più comune causa iatrogenica di paralisi fonatoria. La identificazione del NLI con una meticolosa tecnica chirurgica è in grado di ridurre significativamente la incidenza di questa grave complicanza. Il ricorrente "che non ricorre" (RNR) è estremamente raro (> 1%) ma ogni chirurgo deve tenerlo a mente e ricercarlo, per evitare di lederlo.

Pazienti e metodi: Abbiamo eseguito una valutazione retrospettiva della dissezione di 263 NLI destri (e 251 NLI sinistri) in un periodo di 5 anni, su un totale di 514 tiroideomie e 5 paratiroidectomie.

Risultati: Sono stati identificati 2 RNR, per una incidenza totale dello 0.39% (0.76% considerando solo le dissezioni della loggia tiroidea destra), in assenza di anomalie di decorso a carico del NLI di sinistra. In entrambi i casi l'anomalia non era stata diagnosticata né sospettata preoperatoriamente.

Conclusioni: Il RNR è un reperto raro, associato ad arteria succlavia destra che origina dall'arco aortico distale. La conoscenza della sua esistenza ed una corretta dissezione chirurgica possono prevenire gravi lesioni iatrogeniche in corso di chirurgia tiroidea e paratiroidea.

SUMMARY: Non recurrent laryngeal nerve. Personal experience.

C. SCIUMÈ, G. GERACI, F. PISELLO, F. LI VOLSI, T. FACELLA,
 A. LICATA, G. MODICA

Purpose: Damage to the recurrent laryngeal nerve (RLN) during thyroid or parathyroid surgery is the most common iatrogenic cause of vocal cord paralysis. Identification of the RLNs and meticulous surgical technique can significantly decrease the incidence of this complication. Nonrecurrent RLNs (NRRLNs) are exceedingly rare. Surgeons need to be aware of their position to avoid injuries.

Patient and methods: A retrospective review of 263 right RLN exposures (and 251 left RNL) over a 5-year period was performed.

Results: Two NRRLNs were encountered, for an incidence of 0.39% (0.76% only for right dissection), without anatomic anomalies on the left side. The nerve anomaly was never preoperatively diagnosed.

Conclusion: NRRLNs are rare and is associated with a right subclavian artery arising from distal aortic arch. Awareness of their existence and correct surgical technique will prevent the surgeon from accidentally lesion of NRRLN one if it is encountered during thyroid or parathyroid surgery.

KEY WORDS: Nervo laringeo inferiore non ricorrente - Tiroideomia - Anatomia.
 Non recurrent laryngeal nerve - Thyroidectomy - Anatomy.

Introduzione

La complessa evoluzione embrionale del sistema vascolare è alla base delle innumerevoli anomalie che possono essere riscontrate dal chirurgo in sala operatoria: il nervo laringeo inferiore o ricorrente che "non ricorre" (RNR) è la conseguenza di un anomalo sviluppo embriologico dei tronchi epiaortici.

Università degli Studi di Palermo - A.O.U.P. "Paolo Giaccone", Palermo
 Sezione di Chirurgia Generale ad Indirizzo Toracico
 (Direttore: Prof. G. Modica)

© Copyright 2006, CIC Edizioni Internazionali, Roma

Pazienti e metodi

Presso la Unità Operativa Complessa di Chirurgia Generale ad Indirizzo Toracico (Direttore: Prof. G. Modica) della Facoltà di Medicina e Chirurgia di Palermo, da gennaio 2000 a giugno 2005 sono state eseguite 514 tiroideomie e 5 paratiroidectomie.

La tecnica da noi utilizzata per la ricerca del nervo ricorrente è basata sull'utilizzo dell'arteria tiroidea come punto di repere e sulla legatura del vaso in prossimità del parenchima ghiandolare, allo scopo di non includervi il ricorrente ed allo stesso tempo di non compromettere l'irrorazione delle ghiandole paratiroidi.

Nei casi in cui la ricerca, all'interno del triangolo di Simon ("laryngeal triangle") non ha permesso di individuare il nervo, ci siamo serviti di una delicata palpazione digitale della doccia tracheo-esofagea (manovra di Hardy). Nei casi in cui anche questa manovra non ha dato l'esito sperato, abbiamo ipotizzato la presenza

TABELLA 1 - REVIEW DELLA LETTERATURA.

<i>Autore</i>	<i>Interventi fatti</i>	<i>RNR (%)</i>
Reeve, 1969 (7)	1200 tiroidectomie	7 (0,58)
Humphrey, 1972 (7)	1615	11 (0,007)
Stewart, 1972 (7)	1817	6 (0,003)
Wijetilaka, 1978 (7)	203	2 (0,98)
Henry, 1988 (9)	4921 dissezioni destro	31 (0,6)
Napolitano, 1997 (13)	1165 tiroidectomie	9 (0,77)
Katz, 1993 (7)	719 tiroidectomie	11 (1,5)
Wax, 1999 (7)	513 (review)	2 (0,39)
Defechereux, 2000 (13)	2517	20 (0,79)
Sparta, 2004 (14)	299	2 (0,66)
Toniato A, 2004 (15)	6000 tiroidectomie	31 (0,51)
Modica, 2005	519	2 (0,39)
Totali	18.672	112 (0,08)

TABELLA 2 - CLASSIFICAZIONE DEL RICORRENTE CHE NON RICORRE (RNR) SECONDO COADY (12).

Tipo I - RNR che incrocia cranialmente la biforcazione carotidea

- A Anteriore alla carotide
- B Posteriore alla carotide
- C Branche anteriore e posteriore

Tipo II - RNR che incrocia caudalmente la biforcazione carotidea

- A Anteriore alla carotide
- B Posteriore alla carotide
- C Branche anteriore e posteriore

Tipo III - RNR e laringeo inferiore contemporaneamente presenti con incrocio

- A Cefalica alla biforcazione carotidea.
- B Caudale alla biforcazione carotidea.

di un RNR e, pertanto, siamo andati a ricercarlo, risalendo il margine del nervo vago, lungo il fascio vascolo-nervoso. Nella nostra esperienza tale evenienza si è presentata soltanto due volte ed entrambe le volte a destra.

Risultati

Sono stati riscontrati 2 casi di RNR, entambi a destra, con una frequenza globale dello 0.39 % su tutti gli interventi 514 tiroidectomie e 5 paratiroidectomie)

e dello 0.76% sulla base delle sole dissezioni della loggia tiroidea destra, in accordo con i dati riportati in letteratura.

I due RNR sono stati repertati e seguiti lungo il loro decorso, portando a termine entrambe le procedure con successo.

Discussione

Alla complessità legata alle variabilità di decorso del nervo laringeo inferiore si aggiunge la possibilità che presenti un tragitto diretto dal vago al laringe senza ricorrere. In tal caso emerge dal nervo vago al collo e, incrociando posteriormente l'arteria carotide comune, si porta direttamente verso l'ingresso laringeo.

La prima descrizione su cadavere di un RNR risale a Steadman nel 1823 (1), con successive segnalazioni *in vivo* di Hart nel 1826 ed Hilton nel 1837(2,3).

Questa anomalia anatomica è dovuta ad una alterazione del normale sviluppo nella formazione delle strutture vascolo-nervose del collo. Una di queste alterazioni è la anomala origine dell'arteria succlavia di destra, che si realizza in una arteria succlavia retroesofagea (4). A sinistra, in assenza di inversione viscerale, tale anomalia è incompatibile probabilmente con lo sviluppo embrionario, per l'importanza rivestita dai derivati arteriosi ventrali di questo lato (arco aortico, dotto di Botallo ed arteria polmonare).

Tale evenienza si verifica pertanto in maniera pressoché esclusiva a destra con una frequenza media dell'ordine dell'1% nella popolazione generale, ed un range dello 0.003–1.5% (5-7) (Tab.1); a sinistra, descritto per la prima volta da Berlin nel 1935 (8), un RNR è riportato in letteratura in soli quattro casi (0.04%) associati ad una condizione di "situs viscerum inversus" con arco aortico, arteria succlavia sinistra e legamento arterioso destroposti (6).

Il decorso del RNR può essere vario: più frequentemente è discendente diretto, parallelo all'arteria tiroidea superiore; meno spesso il nervo origina leggermente più in basso ed assume un decorso ascendente parallelo all'arteria tiroidea inferiore; raramente, infine, costituisce la cosiddetta ansa cervicale, riflettendosi verso l'alto attorno al tronco di questa arteria (6). Il RNR può originare dal nervo vago anche a livello dell'arteria tiroidea inferiore e passare nella doccia tracheo-esofagea a livello del polo inferiore della tiroide; da qui il nervo segue il normale decorso. Esso può infine originare a livello del polo superiore e passare direttamente dentro la ghiandola o decorrere lungo il bordo mediale del tronco principale per oltre 5 cm prima di emergere dal letto carotideo anteriormente o posteriormente (7). Il decorso del RNR è classificato in tre tipi da Coady (Tab. 2, Fig. 1)(12).

Il RNR nel suo decorso può formare una profonda

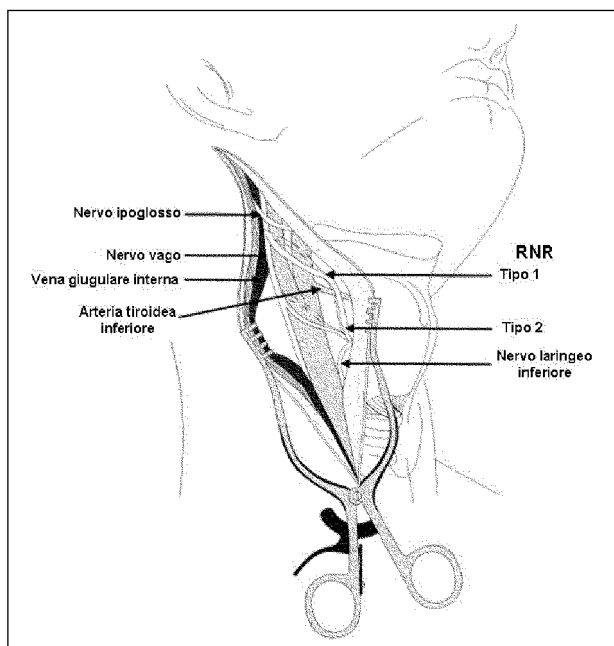


Fig. 1 - Tipi di ricorrente che non ricorre (RNR) secondo Coady.

incisura orizzontale sulla superficie posteriore della tiroide, tanto da essere difficilmente clivabile dalla capsula tiroidea (1); può essere anche associato ad un secondo ricorrente, più spesso o più sottile, in posizione normale: in tali casi il RNR origina dal nervo vago per andare a ricongiungersi al nervo ricorrente prima del suo ingresso in laringe (6-10).

Un RNR non è causa di alcun disturbo, né la diagnosi può essere posta in sede preoperatoria se non per il sospetto di una anomalia vascolare che, eccezionalmente, può essere causa di compressione tracheo-esofagea (disfagia lusoria, causata dalla compressione di una arteria succlavia anomala retroesofagea) (4, 11).

Più spesso la diagnosi si fa sul tavolo operatorio, quando non si trova il nervo ricorrente nella sua sede usuale è stato tuttavia descritto un segno caratteristico al pasto baritato, definito da Lichter “segno della baionetta” (indentazione dell’esofago da arteria succlavia anomala retroesofagea) (7).

Il rischio in presenza di un RNR è la sua lesione accidentale durante le manovre di dissezione della tiroide (5); se il nervo ricorrente non è presente nella doccia tracheo-esofagea, è importante ricordare che:

- un RNR può essere stirato o distorto durante le manovre di retrazione del lobo tiroideo;
- un approccio al ricorrente in senso latero-mediale è rischioso, poiché il RNR in questo tratto non è protetto dalla doccia tracheo-esofagea in cui decorre normalmente;
- è possibile la presenza contemporanea di un ricorrente e di un RNR, per cui è necessario repertare e rispettare tutte le strutture filamentose e seguire il decorso del nervo sia prossimamente che distalmente

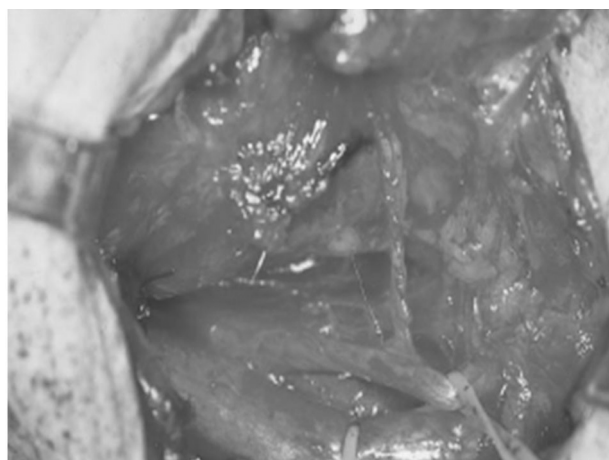


Fig. 2 - Nervo ricorrente che non ricorre (osservazione personale).

rispetto alla sede di reperimento.

La ricerca del nervo deve necessariamente essere eseguita prima della legatura e sezione dell’arteria tiroidea inferiore. La sezione preventiva della vena tiroidea media consente il ribaltamento mediale della ghiandola e quindi la ricerca del ricorrente all’interno del triangolo di Simon. È grazie a questa tecnica che eventuali RNR possono essere evidenziati (Fig. 2).

Il mancato reperimento del ricorrente nella sede anatomica normale deve spingere il chirurgo ad indirizzare la ricerca più verso l’alto, seguendo il margine mediale dell’arteria carotide comune, fino al sito dove si dovrebbe trovare l’origine del RNR, oppure in corrispondenza dell’ingresso in laringe per poi reperirlo a ritroso.

Conclusioni

La chirurgia extracapsulare della tiroide è una chirurgia di precisione che impone un meticoloso approccio anatomico. L’emostasi deve essere perfetta e preventiva e la dissezione meticolosa ed esangue dei nervi è garanzia della loro integrità anatomica e funzionale.

Il chirurgo deve sempre tenere a mente le possibili varianti ed anomalie del decorso delle ricorrente (RNR, divisione precoce, decorso prevascolare) ed essere attento agli incroci neuro-vascolari.

La bassa incidenza di RNR (0.003–1.5%) non giustifica l’esecuzione sistematica di quegli esami complementari che potrebbero in certi casi consentirne la diagnosi pre o intraoperatoria. Anche nella nostra esperienza risulta inutile e dispendioso il ricorso alla angiografia digitale con sottrazione di immagine o al neuromonitoraggio intraoperatorio del nervo ricorrente, nonché la ricerca di anomalie di decorso mediante tecniche di imaging come la TC e la RMN: una corretta tecnica chirurgica consente infatti la sistematica scoperta ed il rispetto del ricorrente anche in caso di “non ricorrenza”.

Bibliografia

1. Work WP. Unusual position of the right recurrent laryngeal nerve. *Ann Otol Rhinol Laryngol* 1941;50:769-775.
2. Hart J. A case of irregular origin and course of the right subclavian artery and right inferior laryngeal nerve, with remarks. *Edin Med Surg J* 1826; 25:286.
3. Hilton J. On the distribution and probable function of the superior and recurrent laryngeal nerves. *Guys Hospital Report* 1837; 2:516.
4. Bayford D. An account of a singular case of obstructed deglutition. *Mem Med Soc London* 1789; 2:271-272.
5. Cannon CR. The anomaly of nonrecurrent laryngeal nerve: identification and management. *Otolaryngol-Head and Neck Surg* 1999;120(5):769-771.
6. Ardito G, Manni R, Vincenzoni C, Modugno P, Guidi ML. The non-recurrent inferior laryngeal nerve. Surgical experience. *Ann Ital Chir* 1998; 69(1):21-24.
7. Mra Z, Vax MK. Nonrecurrent laryngeal nerves: anatomic consideration during thyroid and parathyroid surgery. *Am J Otolaryngol* 1999; 2(2):91-95.
8. Berlin DD. The recurrent laryngeal nerves in total ablation of the normal thyroid gland: an anatomical and surgical study. *Surg Gynecol Obstet* 1935;60:19-26.
9. Henry JF, Audiffret J, Denizot A. The nonrecurrent laryngeal nerve: a review of 33 cases including two on the left side. *Surgery* 1988;104:977-984.
10. Lichter I. The treatment of dysphagia lusoria in the adult. *Br J Surg* 1963;50:793-796.
11. Sanders G, Uyeda RY, Karlan MS. Nonrecurrent inferior laryngeal nerves and their association with a recurrent branch. *Am J Surg* 1983;146:501-503.
12. Coady MA, Adler F, Davila JJ. Non-recurrent laryngeal nerve during carotid artery surgery: case report and literature review. *J Vasc Surg* 2000;32(1):192-196.
13. Napolitano C, Vix M, Mutter D, Marescaux J. Il nervo ricorrente non ricorrente. Pericolo in chirurgia tiroidea e paratiroidale. A proposito di 9 casi. *Min Chir* 1997; 52: 1305-1309.
14. Sparta C, Cossu ML, Fais E, Palermo M, Cossu F, Ruggiu M, Noya G. Non recorrente inferior laryngeal nerve: anatomy, frequency and surgical consideration. *Min Chir* 2004; 59(6): 555-561.
15. Toniato A, Mazzarotto R, Piotta A, Bernante P, Pagetta C, Pelizzo MR. Identification of the non recurrent nerve during thyroid surgery: 20-year experience. *World J Surg* 2004; 28 (7): 659-661.