

G Chir Vol. 26 - n.10 - pp. 379-383
 Ottobre 2005

Osservazioni a proposito di un caso di cisti gigante della milza

S. BONVENTRE, B. DI TRAPANI, G. FURGIUELE, P. PASSARIELLO, A. TAVORMINA,
 G. VETRI, M. TODARO, E. MANNINO, D. RAIMONDO, M. FRAZZETTA, G. DI GESÙ

RIASSUNTO: Osservazioni a proposito di un caso di cisti gigante della milza.

S. BONVENTRE, B. DI TRAPANI, G. FURGIUELE, P. PASSARIELLO,
 A. TAVORMINA, G. VETRI, M. TODARO, E. MANNINO,
 D. RAIMONDO, M. FRAZZETTA, G. DI GESÙ

Gli Autori, prendendo spunto dall'osservazione di un caso di cisti gigante della milza con positività dei markers tumorali, analizzano alcuni aspetti epidemiologici e clinici delle cisti spleniche non parassitarie. Si conferma la priorità dell'indicazione chirurgica conservativa seguita da un adeguato follow-up, anche se nel caso in esame la scelta terapeutica adottata è stata radicale non esistendo parenchima residuo.

In accordo con i dati desunti dalla letteratura e sulla base dei risultati ottenuti, gli approcci conservativi vengono rivalutati alla luce delle moderne acquisizioni sul ruolo funzionale ricoperto dalla milza. L'approccio conservativo non può essere sicuramente adottato nei casi di: malattia neoplastica, aumento dei livelli sierici dei markers tumorali ed occupazione totale da parte della formazione cistica del parenchima splenico.

SUMMARY: Observations about a case of giant splenic cyst.

S. BONVENTRE, B. DI TRAPANI, G. FURGIUELE, P. PASSARIELLO,
 A. TAVORMINA, G. VETRI, M. TODARO, E. MANNINO,
 D. RAIMONDO, M. FRAZZETTA, G. DI GESÙ

The Authors, on the basis of a case of giant spleen cyst with positive tumoral markers, analyse some epidemiological and clinical aspects related to splenic non parasitic cysts. They affirm the priority of the conservative surgery, whenever possible, followed by an appropriate follow-up, although in this case their therapeutic choice was radical, due to the lack of residual parenchyma.

In accordance with the data of several publications, as well as on the basis of the results obtained, the conservative approaches have been reevaluated, above all in view of the modern findings related to the function of the spleen. The conservative approach cannot be carried out in the following cases: neoplastic diseases, increase of the tumoral markers serum levels, total involvement of the splenic parenchyma by cysts.

KEY WORDS: Cisti splenica - Markers tumorali - Splenectomia.
 Spleen cyst - Tumoral markers - Splenectomy.

Premessa

La patologia cistica della milza costituisce un argomento di notevole interesse per la rarità della sua incidenza e per il ruolo che il parenchima splenico svolge nel mantenimento dell'omeostasi immunitaria dell'organismo.

Prendendo spunto dall'osservazione di un caso di cisti splenica gigante con una positività per alcuni markers tumorali (CA 125 e CA 19.9), si è ritenuto opportuno, dopo una revisione della letteratura sull'argomento, sottolineare alcuni importanti aspetti clinici di tale patologia. In particolare, pur concordando con

diversi autori su un orientamento chirurgico conservativo anche nelle cisti spleniche giganti, nei casi di riscontrata positività dei markers tumorali e di occupazione pressoché totale del parenchima l'atteggiamento conservativo appare meno condivisibile.

Caso clinico

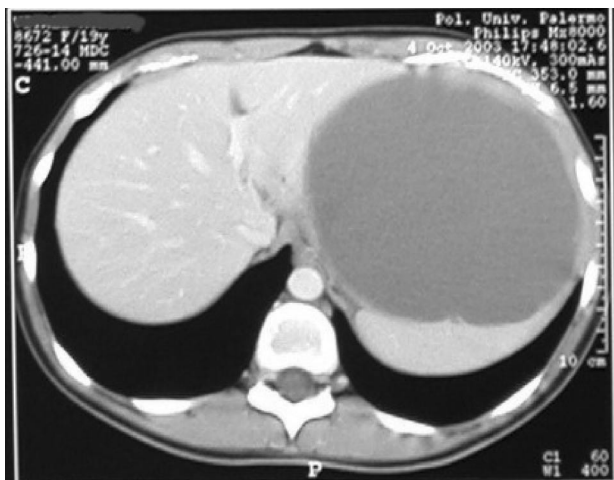V. M. 19 anni, di sesso femminile. Gentilizio negativo per patologie ematologiche, linfoproliferative e neoplastiche, anamnesi negativa per traumi addominali.

La paziente riferiva da circa un mese un dolore gravativo all'ipocondrio sinistro, borborigmi, digestione lenta, senso di ripienezza post-prandiale.

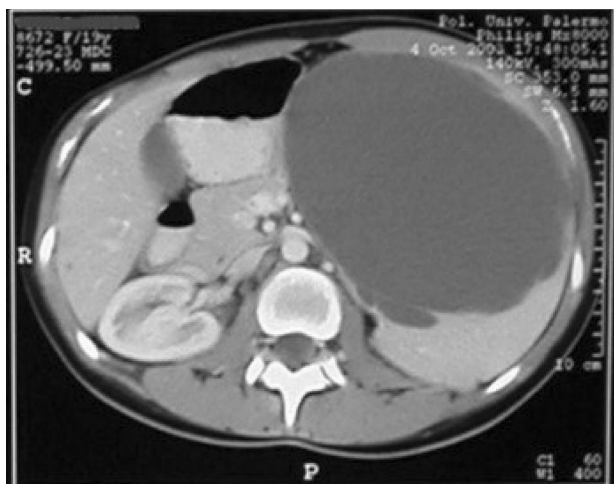
Le indagini sierologiche di routine erano nella norma, la sierologia per echinococco negativa; l'unico parametro alterato era rappresentato dal D-dimero dosato ad 801 ng/ml (v.n. 10-280). Il dosaggio dei marker tumorali dimostrava un considerevole aumen-

Università degli Studi di Palermo
 Dipartimento di Discipline Chirurgiche ed Oncologiche
 Cattedra di Chirurgia Generale e di Fisiopatologia Chirurgica
 (Direttore: Prof. G. Di Gesù)

© Copyright 2005, CIC Edizioni Internazionali, Roma



a)



b)

Fig. 1 - TC preoperatoria: voluminosa cisti splenica.

to del CA 125 e del CA 19.9, con valori rispettivamente di 285.50 U/ml (v.n. 0-35) e di 1056 U/ml (v.n. 0-37).

Un esame ecografico dell'addome dimostrava nell'ipocondrio sinistro la presenza di una voluminosa formazione ovale, a margini regolari, di circa 18 cm di diametro massimo, anecogena, a contenuto omogeneo, da riferire a cisti splenica gigante. La formazione dislocava verso il basso il rene sinistro.

La TC dell'addome con m.d.c. confermava la presenza della voluminosa cisti splenica, di 18 cm di diametro, occupante interamente l'ipocondrio sinistro e l'epigastrio, ed inoltre metteva in evidenza una cisti ovarica destra del diametro di 25 mm (Figg. a e b).

Le dimensioni della formazione splenica inducevano ad eseguire un intervento chirurgico di splenectomia per via laparotomica. La massa cistica occupava l'emiaddome superiore sinistro, determinando la dislocazione della flessura sinistra del colon, del rene sinistro e dello stomaco (Fig. 2). La superficie cistica era aderente agli organi intraperitoneali dislocati ed alle superfici sierose del peritoneo parietale e del meso. All'esplorazione chirurgica erano presenti sulle superfici dei meso alcune piccole milze accessorie (Fig. 3). Dopo la lisi delle aderenze e la legatura dell'arteria e della vena spleniche, si procedeva alla splenectomia. Esplorazione dell'ovaio di destra ed escissione della cisti evidenziata con la TC.

Il decorso postoperatorio era regolare. La dimissione avveniva

in IV giornata, in assenza di complicanze. In VIII giornata si procedeva alla rimozione ambulatoriale della sutura cutanea. L'esame istologico conferma la diagnosi di cisti splenica semplice, a rivestimento sieroso, localmente epidermoidizzata (immunoistochimica: cheralatina positiva, fattore VIII negativo, CD 34 negativo) (Fig. 4).

La paziente è stata sottoposta a controlli clinici periodici, prima trimestrali e successivamente semestrali, per circa due anni. Il follow-up ha compreso la valutazione dell'emocromo, dei fattori della coagulazione e dei marker tumorali controlli ecotomografici addominali, tutti con esito negativo.

Discussione

Le cisti spleniche possono essere classificate come cisti parassitarie e non parassitarie. Tra le prime, le più frequenti sono certamente le cisti da echinococco che, nei paesi ad elevata endemia, costituiscono il 60-70% del totale. L'incidenza delle cisti non parassitarie invece è molto bassa, costituendo di fatto una patologia rara. Le cisti non parassitarie vanno distinte in: a) cisti primitive o cisti vere, rivestite da uno strato epiteliale; b) pseudocisti, di solito secondarie ad un trauma, sprovviste di rivestimento cellulare e circondate da un ispessimento fibroso di tipo capsulare con fenomeni di organizzazione di un ematoma intraparenchimale (1, 2). Tale carattere distintivo non rappresenta una condizione di differenziazione inequivocabile, perché le cisti vere possono perdere parzialmente l'originale rivestimento epiteliale per fenomeni degenerativo-regressivi. Fanno parte delle cosiddette cisti vere: le cisti dermoidi ed epidermoidi, gli emangiomi, i linfangiomi cistici (3).

La classificazione delle cisti spleniche di Morgenstern (4), che è oggi quella più accettata, viene riportata nella (Tab. 1).

TABELLA 1 - CLASSIFICAZIONE DELLE CISTI SPLENICHE NON PARASSITARIE SECONDO MORGENSTERN (2001).

Congenite

- con strato cellulare di tipo mesoteliale, (cisti epidermoide o di transizione)
- con aspetto simil-massa (trabecolatura interna), malgrado la mancanza di uno strato cellulare dimostrabile

Neoplastiche

Neoplastiche di tipo endoteliale

- linfangioma
- emangioma

Tumori cistici primitivi o metastatici

Traumatiche

Cisti in cui è presente una chiara evidenza di tessuto splenico normale dopo trauma documentato, di solito dopo un ematoma subcapsulare non riassorbito

Infarto splenico cistico

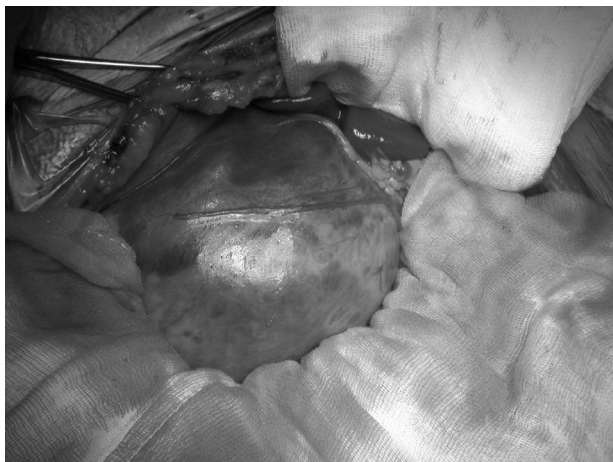

Fig. 2 - Reperto intraoperatorio.

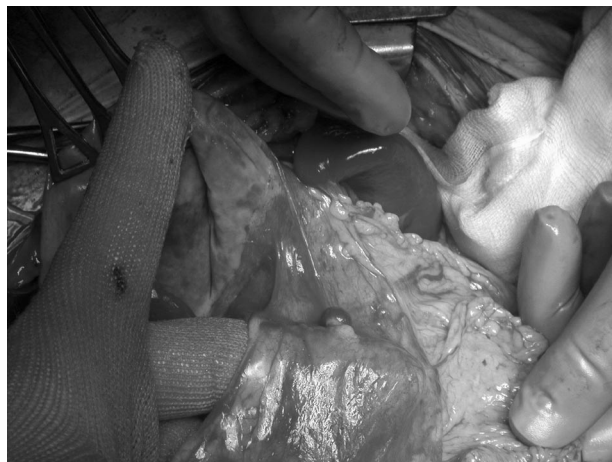

Fig. 3 - Reperto di milze accessorie.

La diagnosi è quasi sempre accidentale, di regola in corso di esplorazione ecotomografica dell'addome. L'ecografia dell'addome consente, oltre alla identificazione della formazione e della sua sede, la diagnosi differenziale tra massa parenchimale e formazione cistica. È possibile anche lo studio del profilo diaframmatico a dimostrazione di eventuali coinvolgimenti pleurici o unicamente toracici di tipo infiammatorio o semplicemente reattivo (5, 6).

La TC dell'addome con mdc consente di confermare i dati ecotomografici e di dimostrare eventualmente casi di malattia policistica. L'esame TC è utile per la selezione dei pazienti candidati ad una chirurgia conservativa; infatti, consente di valutare con precisione le dimensioni della cisti e la quantità del parenchima splenico residuo.

Nella programmazione degli interventi conservativi, dati precisi sulla modalità e sulla topografia vascolare del parenchima splenico si possono acquisire con l'angiografia selettiva. Tuttavia oggi la integrazione dell'ecografia di base con il color-Doppler, in associazione alla TC con mdc, consente un'accurata valutazione dell'albero arterioso splenico, evitando l'indagine strumentale invasiva.

La diagnosi differenziale tra forme benigne e maligne, parassitarie e non, spesso non è agevole, perché esistono molti caratteri comuni. In alcuni casi, in assenza di sicuri precedenti anamnestici e di dati sierologici ed ematologici certi ed inequivocabili, appare difficile anche la diagnosi delle forme parassitarie, come l'idatidosi. Le calcificazioni, ad esempio, non sono prerogativa esclusiva dell'idatidosi, potendosi riscontrare, sia pur meno frequentemente, anche nei linfangiomi cistici, nelle cisti epidermoidali, nelle pseudocisti e dopo processi infiammatori (7, 8). Inoltre, l'irregolare ecogenicità dei contenuti cistici, in rapporto alla presenza di materiale di diversa natura, può essere interpretata come segno di patologia di tipo disontogenetico, ponendo problemi

di diagnosi differenziale tra cisti epidermoidali (unghie, ciuffi di peli, ecc.), cisti di tipo infiammatorio acuto e cronico, cisti di tipo emorragico e cisti di tipo neoplastico colliquativo o necrotico.

La ricerca dei marker tumorali può dare un grande contributo per la diagnosi differenziale di natura (9, 11). Per quanto concerne le "non parasitic splenic cyst" (NPSC), esse possono essere associate ad elevati livelli ematici di alcuni marker tumorali, quali CEA, CA 19.9, CA 125 e TPA, in quanto derivano da un'invaginazione della capsula splenica che si fa strada a spese dei follicoli e che in un secondo tempo subisce un processo di metaplasia squamosa (12). Il rivestimento cellulare delle NPSC risulta positivo per la produzione di cheratina evidenziabile con metodo immuno istochimico, negativo per la produzione di fattore VIII. Altri studi immunostochimici hanno dimostrato il ruolo rivestito dallo strato epiteliale della cisti nella produzione del CA 19.9 (13-17); non si può escludere, tra l'altro, l'elevato potenziale degenerativo dell'epitelio cistico, in grado di produrre proteine di de-differenziazione. Dopo rimozione della cisti, la normalizzazione dei livelli sierici dei marker ne conferma la provenienza (18, 19). Lesioni cistiche con incrementi ematologici degli stessi marker sono state descritte in altri organi (20). Nel presente caso, lo studio clinico preoperatorio, i risultati degli esami istologici e quelli ottenuti durante il follow-up hanno dimostrato che l'incremento dei markers era dovuto alla sola presenza della cisti, in assenza di altre patologie. La determinazione del CA 19.9 nel siero e nel fluido cistico assume importanza clinica rilevante nel caso di cisti splenica ad etiologia ignota.

Le difficoltà di una diagnosi di certezza sulla natura della cisti e le possibili complicanze cui essa può andare incontro giustificano il ricorso al trattamento chirurgico, se possibile conservativo (21, 22). È infatti ormai dimostrata (23) l'importanza del ruolo esercita-

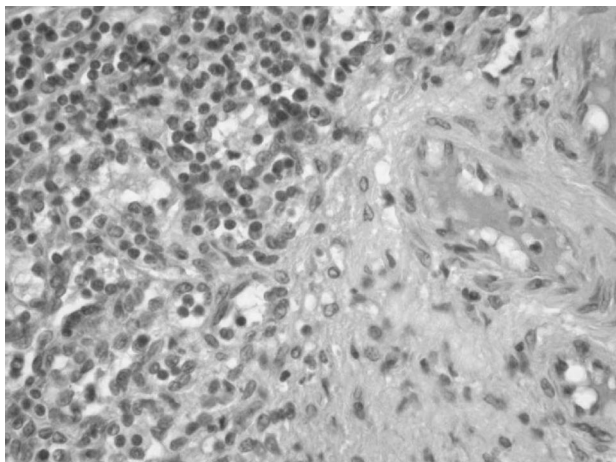


Fig. 4 - Esame istologico della parete della cisti con negatività per il fattore VIII (40x).

to dalla milza nella modulazione della risposta dell'organismo alle infezioni e nella regolazione dell'emocoagulazione (24, 25, 26).

Conclusioni

La tendenza ad una chirurgia conservativa (27) della milza è in rapporto con l'esigenza di una minore invasività e con la consapevolezza delle importanti funzioni svolte dall'organo. Sono state messe a punto, e proposte per tale scopo, diverse tecniche che prendono in considerazione la riparazione del parenchima splenico dopo rottura traumatica e le resezioni parziali nel caso in cui l'interessamento dell'organo non sia completo e la natura della cisti lo consenta (28-30).

Bibliografia

1. Di Vita G, Cortese E, Loria F, Renda F, Cascino FP, Frazzetta M. Le pseudocisti della milza. *Acta Chir Med* 1996;12(6):331-332.
2. Di Gesù G, Feo M, Picone A, Compagno V. Osservazioni a proposito di un caso di cisti linfatica della milza. *Atti Acc Sc Med* 1981;15:75-87.
3. Sabiston DC. Cysts and tumors of the spleen. In: *Textbook of Surg* 1991; 1128-1129.
4. Morgenstern L. Nonparasitic splenic cysts: pathogenesis, classifications, and treatment. *J Am Coll Surg* 2002; 194(3):306-314.
5. Urrutia M, Mergo PJ, Ros LH, Torres GM, Ros PR. Cystic masses of the spleen: radiologic-pathologic correlation. *Radiographics* 1996; 16(1):107-29.
6. Andrews MW. Ultrasound of the spleen. *World J Surg* 2000; 24(2):183-7.
7. Combe J, Lorthioir JM, Muenier Ch, Pageaut G, Dreyfus A, Millon G, Milleret P. Lymphangiome kystique de la rate. *J Chir* 1980;177,547.
8. Ishida H, Konno K, Ishida J, Naganuma H, Komatsuda T, Sato M, Watanabe S. Splenic lymphoma: differentiation from splenic cyst with ultrasonography. *Abdom Imaging* 2001;26(5):529-32.
9. Losanoff JE, Richman BW, Jones JW. Nonparasitic splenic cyst. *J Am Coll Surg* 2002;195(3):437-438.
10. Tosi D, Abbas H, Zago A, Ferrara R, Betresini B, Girardi S, Vicenzi L, Rosa G. Splenic epidermoid cyst. Clinical case and review of the literature. *Ann Ital Chir* 1998;69(1):105-7.
11. Arda IS, Tuzun M, Hicsonmez A. Epidermoid cyst of the spleen with elevated levels of CA125 and carcino-embryonic antigen. *Eur J Pediatr* 2005; 164 (2): 108.
12. Madia C. Giant splenic epithelial cyst with elevated serum markers CEA and CA19.9 levels: an incidental association. *Anticancer Res* 2003;23(1b):773-6.
13. Van Lacum MW, Hessels RAPA, Kremer GD, Jasper CAJJ. A splenic cyst and high serum CA19.9: a case report. *E J Int Med* 2000;11:104-107.
14. Trompetas V, Panagopoulos E, Priovolou-Papaevangelou

- M, Ramantanis G. Giant benign true cyst of the spleen with high serum level of CA 19-9. *Eur J Gastroenterol Hepatol* 2002;14(1):85-8.
15. Dachman AH, Ros PR, Murari PJ, Olmsted WW, Lichtenstein JE. Non-parasitic splenic cyst: a report of 52 cases with radiologic-pathologic correlation. *Am J Roentgenol* 1986;147:537-42.
 16. Decker D, Bollmann R, Hirner A, Stratmann H. Increased CA19-9 caused by a splenic cyst: a rare differential diagnosis. *Zentralbl Chir* 1998;123(7):855-7.
 17. Walz MK, Metz KA, Sastry M, Eigler FW, Leder LD. Benign mesothelial splenic cyst may cause high serum concentrations of CA19.9. *Eur J Surg* 1994;160:389-91.
 18. Galizia G, Lieto E, Ferravaccio F, Castellano P, De Vita F, Orditura M, Romano C, Pignatelli C. A true splenic cyst producing carbohydrate antigen CA19.9 and cancer antigen 50 and 125, but not interleukin 10. *Dig Surg* 2003;20(1):71-4.
 19. Christidis C, Perniceni T, Levy P, De Parades V, Bougaran J, Gayet B. Biochemical and tumoral markers in a case of epidermoid cyst of an accessory spleen: be careful of the interpretation! *Gastroenterol Clin Biol* 2000;24(3):367-76.
 20. Takeshita M, Kubo O, Tajika Y, Izawa M, Kawaga M. Immunohistochemical detection of carbohydrate determinant 19.9 (CA19.9) in intracranial epidermoid and dermoid cyst. *Surg Neurol* 1993;40:284-288.
 21. Sardi A, Ojeda HF, King D Jr. Laparoscopic resection of a benign true cyst of the spleen with the harmonic scalpel producing high levels of CA 19-9 and carcinoembryonic antigen. *Am Surg* 1998; 64(12):1149-54.
 22. Petit T, Bonnamy C, Ravasse P, Samama G, Delmas P. Partial laparoscopic resection of splenic epidermoid cysts. *Ann Chir* 2001;126(2):173-5.
 23. King H, Schumaker HB Jr. et coll. Splenic studies: susceptibility of infection after splenectomy performed in infancy. *Ann Surg* 1952. 136-239.
 24. Di Vita G, Longo A, Di Gesu G, Avellone G, Mandala V. Thrombosis and splenectomy. Preliminary note on the changes of various blood coagulation parameters 20 days after splenectomy. Experimental research. *Min Chir* 1985 30;40(8):533-6.
 25. Di Vita G, Palazzolo M, Longo A, Sciume C, Di Gesu G. Partial sparing of splenic parenchyma to prevent post-splenectomy hyposplenism. Considerations on the performance of splenectomy in the rat. *Min Chir* 1984; 15-31;39(23-24):1639-42.
 26. Di Vita G, Di Gesu G, Palazzolo M, Franco V, Aragona F. Partial preservation of the spleen parenchyma in the prevention of hyposplenism due to splenectomy. Note on the behavior of Heinz and Howell-Jolly bodies. Experimental research. *Min Chir* 1984; 30-39(22):1543-6.
 27. Velanovich V, Weaver M. Partial splenectomy using a coupled saline-radiofrequency hemostatic device. *Am J Surg* 2003;185(1):66-8.
 28. Williams RJL, Glazer G. Splenic cysts: change in diagnosis, treatment and aetiological concepts. *Ann Royal Coll Surg Engl* 1993;75:87-9.
 29. Tatulli F, Ciani V, Caputi A, Chetta G. Subtotal splenectomy for large splenic cyst. *Chir Ital* 2003;55(5):761-4.
 30. Gianom D, Wildisen A, Hotz T, Goti F, Decurtins M. Open and laparoscopic treatment of nonparasitic splenic cysts. *Dig Surg* 2003;20(1):74-8.
 31. Till H, Schaarschmidt K. Partial laparoscopic decapsulation of congenital splenic cysts. A medium-term evaluation proves the efficiency in children. *Surg Endosc* 2004;18(4):626-8.
 32. Yagi S, Isaji S, Iida T, Mizuno S, Tabata M, Yamagiwa K, Yokoi H, Imai H, Uemoto S. Laparoscopic splenectomy for a huge splenic cyst without preoperative drainage: report of a case. *Surg Laparosc Endosc Percutan Tech* 2003;13(6):397-400.
 33. Calisti A, Perrotta ML, Molle P, Marrocco G, Miele V. Epithelial splenic cysts in children: surgical treatment by cyst-wall "peeling". *Pediatr Surg Int* 2003;19(4):300-2.
 34. Mackenzie RK, Youngson GG, Mahomed AA. Laparoscopic decapsulation of congenital splenic cysts: a step forward in splenic preservation. *J Pediatr Surg* 2004;39(1):88-90.
 35. Hansen MB, Moller AC. Splenic cysts. *Surg Laparosc Endosc Percutan Tech* 2004;14(6):316-22.