

G Chir Vol. 26 - n.5 - pp. 177-186
Maggio 2005

editoriale

Chirurgia del carcinoma del colon trasverso

F. Natale, F. Maffei, C. Natale

L'incidenza del carcinoma del colon trasverso è variamente indicata in letteratura a seconda che vengano considerate o meno le localizzazioni alle flessure. Le variazioni di incidenza risentono inoltre delle variazioni geografiche. Le statistiche chirurgiche spesso non sono precise in quanto si riferiscono più al tipo di intervento eseguito che non alla vera sede del tumore. In uno schema tradizionale della distribuzione per sede delle neoplasie del colon-retto si può rilevare che la localizzazione al colon trasverso è del 6% se si escludono le flessure, mentre sale al 14% se queste vengono incluse (Fig.1).

La sensibilità delle differenti metodologie di screening dipende molto dalla valutazione della distribuzione per sede della malattia. In uno studio condotto su 7895 casi di carcinoma coloretale riportati nel Registro Tumori della West Virginia fra il 1993 e il 1999 è stata eseguita un'analisi multivariata per determinare l'effetto dell'età e del sesso nella localizzazione del tumore. Lo studio ha dimostrato un aumento di incidenza del 30,5% per i cancri del colon prossimale e del 37,6% per le localizzazioni distali. L'incidenza aumenta con l'età in tutte le sedi anatomiche, ma soprattutto per il colon prossimale. Questa tendenza si verifica anche in età più giovanile, in maniera più evidente nelle femmine che non nei maschi. Questo evidente incremento delle localizzazioni prossimali con l'avanzare dell'età ha importanti implicazioni per le strategie di screening. Ciò può comportare l'uso più frequente della colonscopia totale soprattutto nelle donne di 75 o più anni (1).

Anatomia chirurgica

Il colon trasverso si estende dall'ipocondrio destro a quello sinistro con decorso dal basso in alto e formando un'ampia voluta a concavità supero-posteriore. Così esso corrisponde successivamente alla faccia inferiore del fegato, alla grande curva gastrica, alla metà inferiore della milza. Il colon trasverso è quasi totalmente avvolto dal peritoneo che forma un lungo mesenterio, il mesocolon trasverso, che lo congiunge alla parete posteriore dell'addome secondo una linea di inserzione che, partendo dalla faccia anteriore del rene destro, incrocia la porzione discendente del duodeno, si adagia sulla testa del pancreas e sui vasi mesenterici superiori, si accompagna al margine inferiore del pancreas passando sopra l'angolo duodeno-digiunale e si esaurisce sulla superficie anteriore della parte superiore del rene sinistro. Esso, accollandosi al peritoneo celomatico posteriore, si delimita a destra dalla linea di coalescenza (più breve), estesa dall'arteria mesenterica superiore all'angolo destro del colon, e a sinistra dalla linea di coalescenza (più lunga), obliqua e ascendente, che va dall'arteria mesenterica superiore all'angolo colico di sinistra. Si costituisce così la radice secondaria del mesocolon trasverso. Ne risulta che la porzione destra del mesocolon trasverso è molto breve, mentre quella sinistra è considerevolmente lunga e pertanto più mobile.

Il foglietto inferiore del tratto di destra del mesocolon trasverso, in contatto con il peritoneo preduodenale, induce una coalescenza al davanti di duodeno, pancreas e arteria mesenterica supe-

Azienda Ospedaliero-Universitaria
Ospedali Riuniti di Foggia
Dipartimento di Chirurgia
(Direttore: Prof. C. Natale)

© Copyright 2005, CIC Edizioni Internazionali, Roma

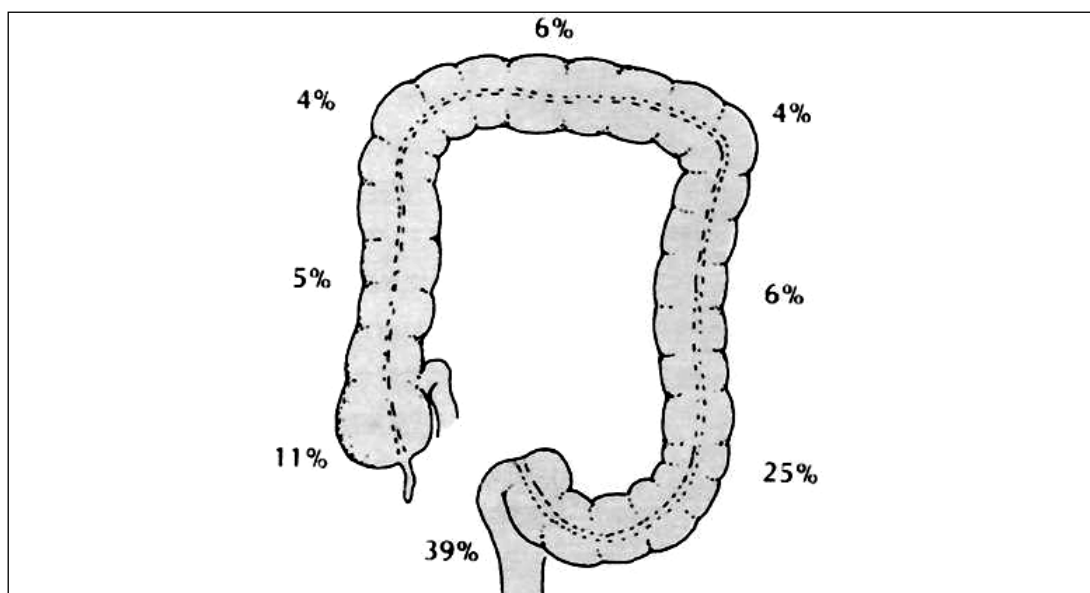


Fig. 1 - Distribuzione per sede delle neoplasie del colon-retto.

riore, detta fascia di Fredet. A sinistra invece si congiunge alla fascia retro-pancreatica e si continua in basso nella fascia di Toldt. Sotto la radice del mesocolon trasverso, sul versante a sinistra dei vasi mesenterici superiori, si trova l'angolo duodeno-digiunale, continuando a sinistra e in alto nella concavità dell'arco vascolare di Treitz, le cui fibre derivano dal pilastro sinistro del diaframma e si confondono con la muscolatura longitudinale della parete intestinale.

La flessura destra è situata nell'ipocondrio destro, sotto e dietro il fegato, al davanti del rene destro e della porzione discendente del duodeno. Essa è tenuta in sede dal legamento freno-colico destro che costituisce il *sustentaculum hepatis*. A sinistra l'angolo colico è più acuto, più alto ed è situato al davanti del terzo superiore del rene sinistro e del surrene omologo e del terzo inferiore della milza. Esso è tenuto fisso dal legamento freno-colico sinistro che rappresenta così il *sustentaculum lienis*.

VASCOLARIZZAZIONE

La vascolarizzazione del colon ascendente, del trasverso e della flessura sinistra rappresenta una delle situazioni anatomiche più variabili. L'arteria colica destra è assente nel 18% dei casi l'arteria colica media può mancare ed i loro collegamenti (arcata di Riolano) presentano spesso irregolarità e innumerevoli variazioni. L'arteria colica media può essere sostituita da un tronco colico destro comune, ovvero da un ramo dell'arteria colica sinistra che tratteggia tutta l'arcata colica e raggiunge la flessura destra. Nel 10% dei casi esiste un'arteria colica media accessoria che può nascere dall'arteria mesenterica superiore o direttamente dall'aorta. Essa, dividendosi in prossimità della flessura colica di sinistra, si anastomizza con i rami dell'arteria colica sinistra, formando un'arcata secondaria.

LINFATICI

Scolasticamente i linfatici del grosso intestino drenano nei linfonodi epicolici e poi in quelli intermedi per raggiungere infine i linfonodi centrali che presentano una topografia differente a seconda della sede del tumore. I gangli centrali del colon destro sono situati sul contorno destro dell'arteria e della vena mesenterica superiore e davanti al tronco venoso gastrocolico. Per la flessura destra e per il trasverso prossimale i linfonodi centrali sono prepancreatici, mentre per il tratto distale e per la flessura sinistra sono retropancreatici. Un peduncolo linfatico (iuxtameseraico) si accolla alla vena mesenterica inferiore e assicura spesso il drenaggio linfatico dell'area della flessura sinistra.

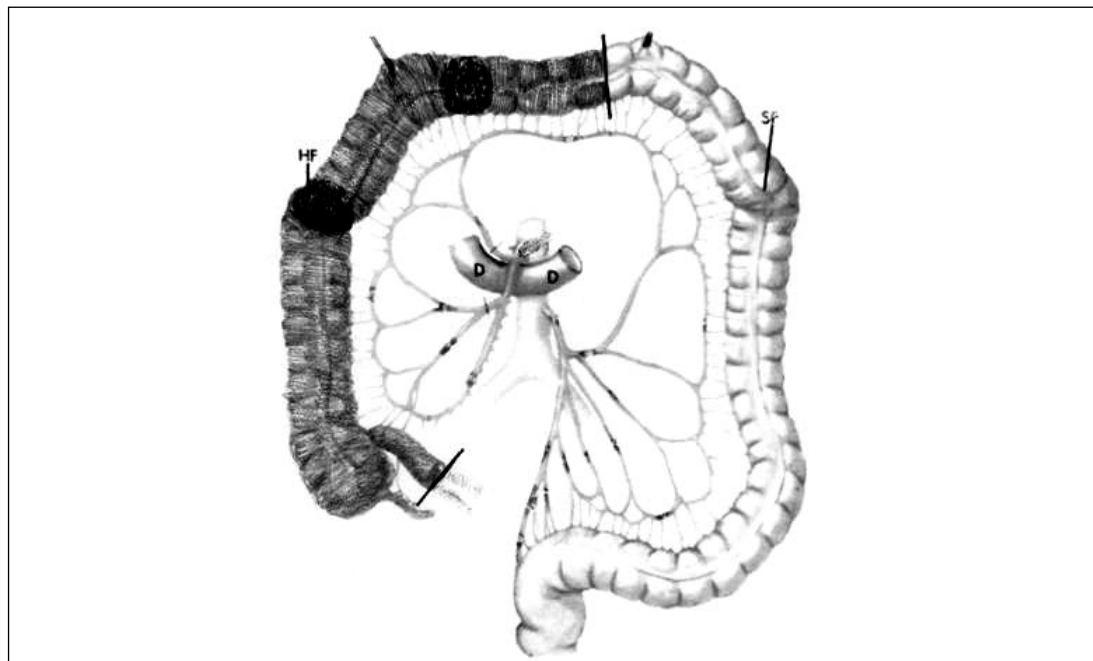


Fig. 2 - Volume di resezione nelle neoplasie del settore destro del colon: emicolectomia destra, tipica o allargata.

Problematiche biologiche

Così come per la vascularizzazione il colon trasverso rappresenta una regione di confine tra l'area del colon destro e quella del colon sinistro, analoghe caratteristiche esso presenta per altri aspetti funzionali e biologici.

In uno studio retrospettivo di Carethers e coll., instabilità del microsatellite è stata individuata nel 17,6% dei tumori con una prevalenza significativa di forme localizzate nel settore destro del colon, con presenza di mucina e con reazione linfoide circostante. Nessuna differenza di sopravvivenza è stata registrata tra i pazienti con o senza instabilità del microsatellite (2).

In uno studio retrospettivo sono state valutate alcune caratteristiche di tumori localizzati al cieco, al colon ascendente e al colon trasverso (2/3 prossimali): età, sesso, grading, TNM e mortalità. Ciò allo scopo di definire le caratteristiche biologiche delle neoplasie e i loro livelli di diffusione locale e generale. Lo studio ha dimostrato che i tumori che originano dalle sedi considerate non sembrano presentare aspetti biologici differenti e che i migliori risultati prognostici derivano da una diagnosi più precoce (3).

La necessità della splenectomia nei tumori del trasverso distale e della flessura sinistra può essere giustificata dalla segnalazione di metastasi spleniche sincrone e metacrone (4) nonché dalla dimostrazione, nel modello animale, che la splenectomia non influenza significativamente la crescita neoplastica intra- ed extra-peritoneale (5).

Tra le problematiche biologiche deve essere considerata l'età dei pazienti. In uno studio di Capra e coll., 746 pazienti, operati consecutivamente, sono stati suddivisi in quattro gruppi di età (>80; 70-79; 60-69; <60). È stato rilevato che i pazienti più anziani avevano una più alta incidenza di tumori del colon destro e di tumori in stadio D. Non è stata dimostrata una differenza significativa in termini di morbidità, di giorni di degenza e di mortalità operatoria tra i gruppi, per cui l'età avanzata non rappresenta per sé un fattore prognostico negativo e quindi non rappresenta una controindicazione alla chirurgia (13).

Diffusione

Le modalità di diffusione linfatica dei tumori del trasverso non differiscono in maniera sostanziale di quelle delle altre localizzazioni. Tuttavia per i tumori del trasverso distale e della

flessura sinistra, i linfonodi centrali hanno sede retropancreatica, per cui la dissezione è più indaginosa e, talvolta, può comportare la necessità di una exeresi della coda pancreatica e della milza.

La particolare sede anatomica può comportare una infiltrazione tumorale diretta dei diversi organi con cui il trasverso contrae rapporti nella sua lunga voluta dal fegato alla milza. Può verificarsi così un' infiltrazione del fegato o del duodeno, del pancreas o della milza. L'organo più frequentemente interessato resta comunque lo stomaco sul versante della grande curva: la neoplasia, nel suo sviluppo extraviscerale, guadagna il legamento gastro-colico, che diventa più corto sul versante di sinistra, infiltrando la parete gastrica.

Analogamente le neoplasie degli organi contigui possono infiltrare secondariamente il colon trasverso o il suo meso, creando notevoli problemi chirurgici di demolizione e di ricostruzione. La infiltrazione del meso pone i problemi più impegnativi per la possibile infiltrazione dei vasi colici di destra (necessità di una emicolectomia destra allargata) ovvero per la infiltrazione della vena colica di sinistra. La infiltrazione del solo viscere consente invece più agevoli resezioni segmentarie, che possono comunque comportare la necessità di mobilizzare la flessura sinistra.

Problematiche chirurgiche

Il trattamento chirurgico dei tumori del colon trasverso propone problematiche differenti per le localizzazioni nel settore destro (flessura destra e due terzi prossimali del trasverso) e per quelle del settore sinistro (terzo distale del trasverso e flessura sinistra).

SETTORE DESTRO

Le problematiche chirurgiche dei tumori localizzati nel settore destro non differiscono in maniera significativa da quelle dei tumori a sede nel cieco e nel colon ascendente. L'intervento standard è rappresentato dalla emicolectomia destra che, a seconda della sede nel trasverso della neoplasia, può essere allargata a sinistra fino a comprendere i due terzi prossimali del trasverso. Questo volume di resezione ovviamente comprende la regione dell'origine dell'arteria colica media.

L'intervento può essere eseguito con metodica *open* o in laparoscopia secondo indicazioni ormai standardizzate. Dopo l'esperienza della laparoscopia la procedura viene eseguita da alcuni con approccio primario ai vasi anche con la metodica *open*. Viene pertanto aperto il foglietto mesenteriale lungo il decorso dei vasi ileocolici fino a raggiungere il settore laterale della vena mesenterica superiore, dove i vasi vengono preparati separatamente e sezionati alla loro origine. Continuando la dissezione in alto, si sezionano i vasi colici di destra (se esistono) e si raggiunge l'origine dell'arteria colica media che viene sezionata. La vena colica media viene preparata e sezionata allo sbocco nel tronco venoso di Henle. Si seziona quindi il mesocolon trasverso a sinistra della linea mediana insieme all'arcata marginale e si separa il settore destro dell'omento da quello sinistro. La sezione del legamento gastro-colico consente di raggiungere e mobilizzare il colon fino alla flessura destra. Il mesocolon destro viene separato dalla fascia di Gerota cosicché tutto il colon destro può essere mobilizzato, sezionando la fascia di accollamento di Toldt. Si seziona quindi l'ileo a dieci centimetri dalla valvola ileociecale ed il trasverso a sinistra della linea mediana e comunque a sufficiente distanza dalla neoplasia (Fig. 2). L'anastomosi ileo-colica viene eseguita nella nostra esperienza mediante sutura continua, monostrato, extramucosa con monofilamento a lento riassorbimento. Le differenze di diametro del lume intestinale vengono sempre agevolmente compensate. Quando l'intervento è condotto in laparoscopia, l'anastomosi viene eseguita fuori dall'addome attraverso la minilaparotomia di servizio. Nei tumori avanzati del trasverso prossimale può risultare infiltrata la seconda porzione del duodeno. Questa evenienza può rendere necessaria la exeresi in blocco del tumore insieme al complesso duodeno-pancreatico (due casi nella nostra esperienza).

SETTORE SINISTRO

Per i tumori del trasverso distale e della flessura sinistra le problematiche sono certamente più complesse soprattutto per quanto riguarda la standardizzazione dell'intervento. L'emicolectomia sinistra classica non sempre trova indicazione per la necessità di una eccessiva mobilizzazione del trasverso prossimale per rendere possibile la anastomosi colo-rettale (giunzione). Essa si rende

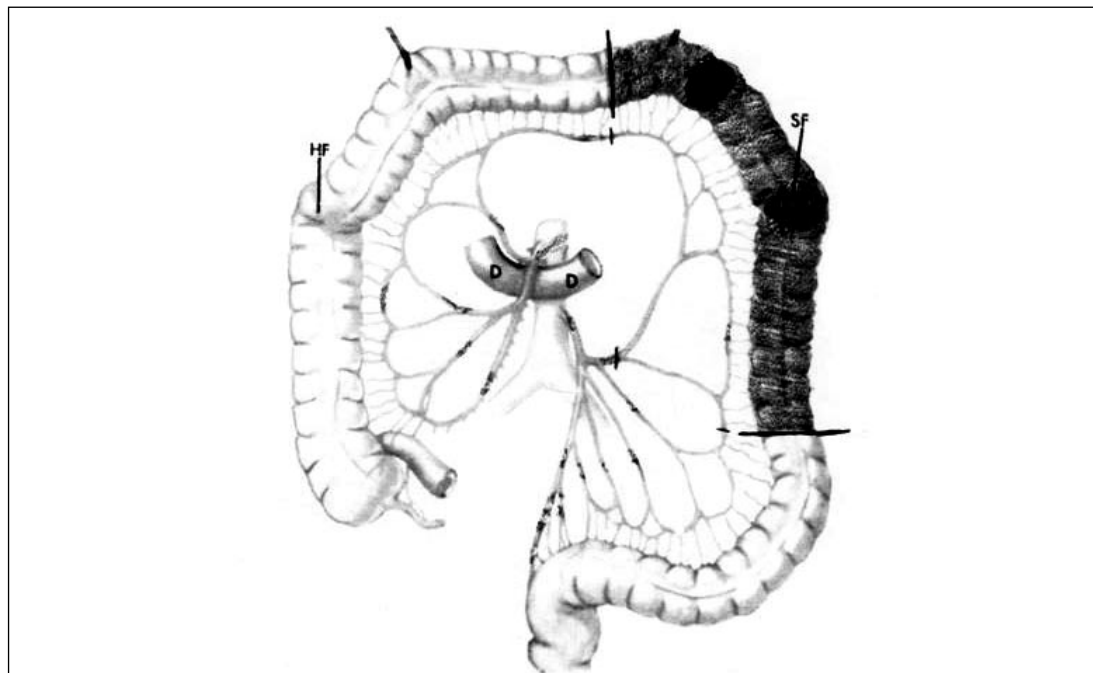


Fig. 3 - Volume di resezione nelle neoplasie della flessura colica sinistra: resezione angolare ampia con anastomosi colo-sigmoidea.

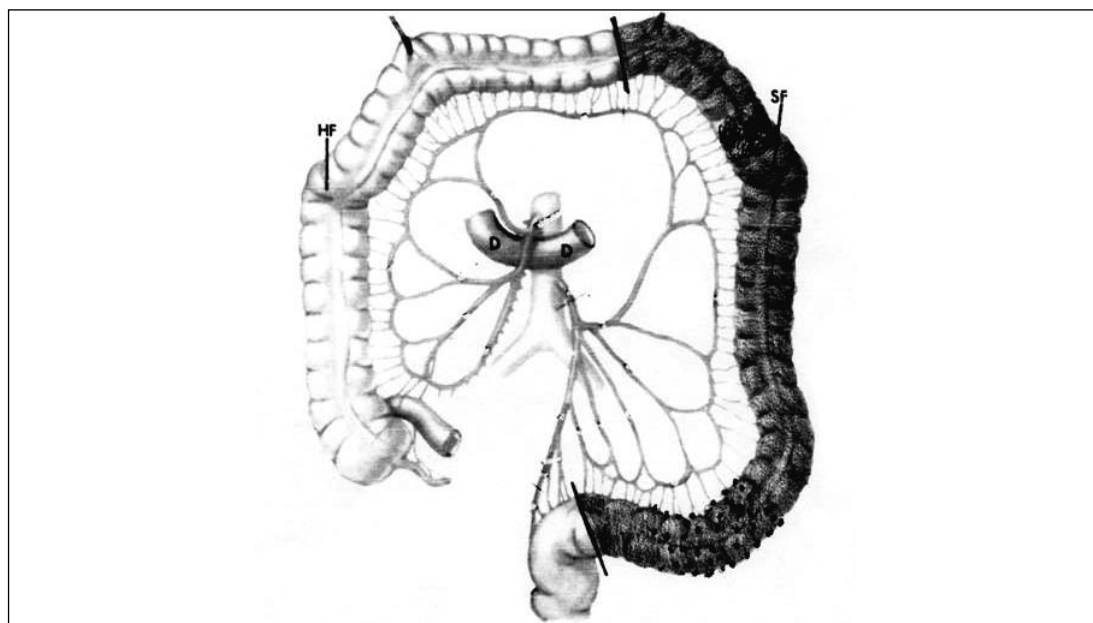


Fig. 4 - Volume di resezione nelle neoplasie della flessura colica sinistra (con associata diverticolite): emicolectomia sinistra tipica, con anastomosi colo-rettale.

necessaria solo nei casi in cui coesista una malattia diverticolare del sigma che imponga l'exeresi anche di questo settore (Fig. 4). Nei restanti casi la exeresi del tumore può essere realizzata con la exeresi di tutto il trasverso distale, della flessura e del discendente.

A tale scopo l'intervento prevede la resezione della vena colica di sinistra e la separazione del mesocolon sinistro dalla fascia di Gerota, la individuazione dell'arteria mesenterica inferiore all'origine con dissezione del tessuto celluloso linfatico circostante e la sezione dell'arteria colica sinistra alla sua origine. Si mobilizza quindi tutto il colon sinistro compreso il sigma e la flessura sinistra. Si seziona il legamento gastro-colico fino al trasverso medio e si rimuove il colon compreso fra il terzo medio del trasverso e la giunzione discendente-sigma (Fig. 3). Il sigma opportunamente

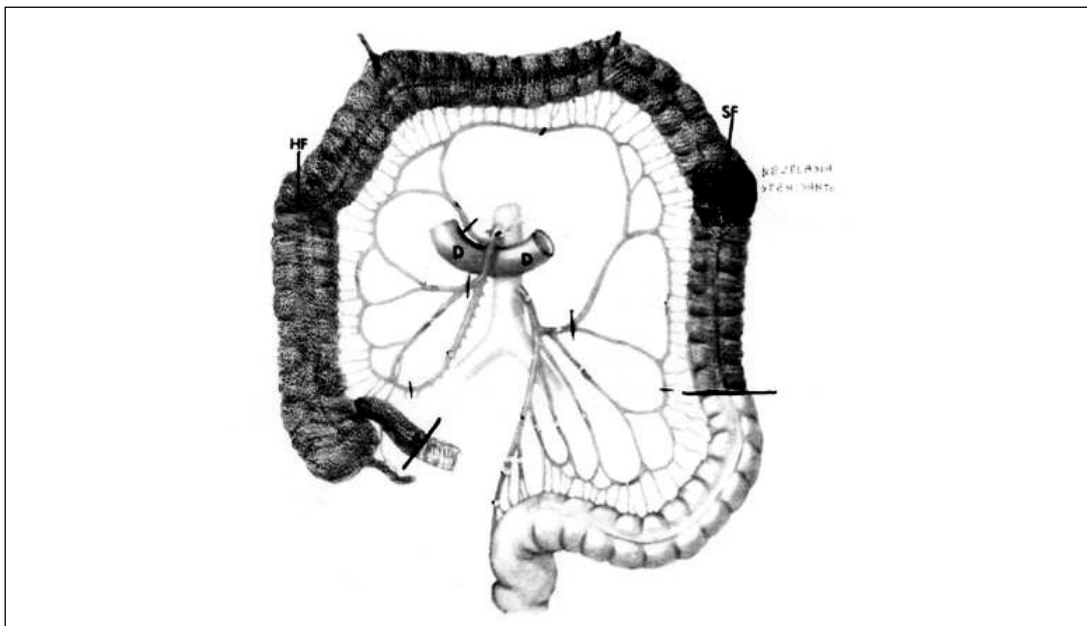


Fig. 5 - Volume di resezione nelle neoplasie della flessura colica sinistra (con occlusione intestinale o comunque grave distensione del colon): colectomia subtotal con ileo-sigmoidostomia.

mobilizzato può essere anastomizzato con il trasverso con anastomosi termino-terminale manuale, continua, monostrato, extramucosa con monofilamento a lento riassorbimento. I tumori di questo settore non sono stati mai trattati nella nostra esperienza con accesso laparoscopico. Nelle forme avanzate di questa sede è frequente la infiltrazione del legamento spleno-colico, della milza, della coda del pancreas, della grande curva gastrica. È pertanto relativamente frequente la necessità di eseguire exeresi complesse che comportano escissione in blocco del colon con la milza, talvolta con la coda del pancreas o con exeresi marginale della grande curva dello stomaco (sei casi nella nostra esperienza).

LESIONI NEOPLASTICHE SECONDARIE

Non è infrequente che il colon trasverso sia interessato da processi neoplastici a partenza dagli organi vicini ed in particolare dallo stomaco. Più spesso è interessato il mesocolon trasverso la cui resezione comporta anche la resezione del colon nel tratto di interessamento vascolare (à la demande). Altre volte il colon è infiltrato direttamente dalla neoplasia e la exeresi in blocco di questa comporta una resezione del trasverso (da segmentaria ad una vera emicolectomia destra allargata). Queste evenienze si sono verificate nella nostra esperienza 12 volte per il settore destro e 11 volte per quello sinistro.

NEOPLASIE STENOSANTI DELLA FLESSURA SINISTRA

Nei pazienti occlusi o comunque con grave distensione del colon al di sopra di una stenosi neoplastica della flessura sinistra, nella nostra esperienza abbiamo eseguito in due casi la colectomia subtotal con ileo-sigmoidostomia (Fig.5). L'indicazione è legata alla impossibilità di preparare l'intestino per un intervento in un solo tempo e alla opportunità di non lasciare un colon con mucosa ulcerata dalla distensione e fonte di tossicosi. In letteratura sono stati descritti interventi di colectomia totale in un solo tempo in laparoscopia dopo stenting endoscopico eseguito in emergenza (7). Nella chirurgia *open* alcuni studi sono stati condotti sulla validità della biopsia del linfonodo sentinella nei tumori viscerali addominali e in particolare nei tumori del colon. In uno studio di Levine e coll., una citologia intraoperativa è stata eseguita sul linfonodo sentinella di 37 pazienti operati per carcinoma del colon. Il linfonodo è stato evidenziato con iniezione sottosierosa di *Isosulfan blue*. Dopo l'esame citologico intraoperativo il linfonodo viene esaminato con ematossilina-eosina e, se questa indagine risulta negativa, con immunistochimica usando antige-

TABELLA 1 - INTERVENTI PER NEOPLASIE DEL COLON-RETTO. CASISTICA GENERALE 1990-2003.

Colon destro	260
Colon sinistro	312
Colon trasverso	137
Giunzione retto-sigmoidea	96
Retto	624
<i>Totale</i>	<i>1429</i>

TABELLA 2 - NEOPLASIE DEL TRASVERSO: DISTRIBUZIONE PER SEDE.

Trasverso prossimale	85
Trasverso distale	52

TABELLA 3 - NEOPLASIE DEL TRASVERSO. DISTRIBUZIONE PER ETÀ.

	<i>Trasverso prossimale</i>	<i>Trasverso distale</i>
< 70 anni	43	29
> 70 anni	42	23

ne carcinoembrionario e citocheratine. Lo studio ha dimostrato un valore predittivo positivo del 100% e negativo dell'86% (12).

I risultati del Registro Nazionale della Società Italiana di Chirurgia Endoscopica e Nuove Tecnologie dimostrano la riproducibilità e sicurezza di tutte le maggiori procedure laparoscopiche colo-rettali (8-10). Uno dei problemi che possono presentarsi nella chirurgia laparoscopica è la difficoltà di localizzare il tumore in particolare del colon trasverso. Per questa sede infatti risulta anche poco affidabile la distanza dal contorno anale segnalata durante la colonscopia. Pomaro e coll. riferiscono il vantaggio di usare la ultrasonografia laparoscopica ad alta risoluzione con Doppler-color power nel localizzare formazioni neoplastiche endoluminali durante una resezione laparoscopica del colon. Ciò consente di evitare la colonscopia intraoperatoria che rende più indaginoso l'intervento per la distensione del colon dovuta all'insufflazione (6). Altra metodica utilizzata per l'identificazione intraoperatoria laparoscopica di una lesione neoplastica del colon è il tatuaggio mediante iniezione di un millilitro di una soluzione di *Indian ink* eseguita in ciascuno dei quattro quadranti della parete del colon (11).

Secondo alcuni Autori la colectomia laparoscopica *hand-assisted* rappresenta clinicamente una utile evoluzione tecnica e consente di eseguire agevolmente le anastomosi extracorporee (14).

Nostra esperienza

Su un totale di 1429 interventi eseguiti in tredici anni per neoplasie del colon-retto, abbiamo operato 137 pazienti con localizzazione al colon trasverso (Tab. 1). Le localizzazioni prossimali (flessura destra e due terzi prossimali) erano 85, mentre le localizzazioni distali (terzo distale e flessura sinistra) erano 52 (Tab. 2).

Per quanto riguarda l'età, nelle localizzazioni prossimali 43 pazienti avevano meno di 70 anni e 42 più di 70 anni, nelle localizzazioni distali 29 pazienti avevano meno di 70 anni e 23 più di 70 anni (Tab. 3). In definitiva non sembra esservi una differenza di incidenza significativa tra pazienti più anziani e meno anziani.

TABELLA 4 - NEOPLASIE DEL TRASVERSO: DISTRIBUZIONE PER SESSO.

	<i>Trasverso prossimale</i>	<i>Trasverso distale</i>
Donne	42	18
Uomini	43	34

TABELLA 5 - NEOPLASIE DEL TRASVERSO. DISTRIBUZIONE PER STADI.

	<i>Trasverso prossimale</i>	<i>Trasverso distale</i>
Stadio 1	12	5
Stadio 2	32	15
Stadio 3	26	13
Stadio 4	15	17

TABELLA 6 - NEOPLASIE DEL TRASVERSO: DISTRIBUZIONE DELLE FORME PRIMITIVE E DELLE FORME SECONDARIE.

	<i>Trasverso prossimale</i>	<i>Trasverso distale</i>
Primitive	73	41
Secondarie	12	11

TABELLA 7 - NEOPLASIE DEL TRASVERSO: TIPOLOGIA DEGLI INTERVENTI ESEGUITI (SETTORE DESTRO, TRASVERSO PROSSIMALE).

Emicolectomie	59
Resezioni angolari o semplici	17
Colectomie totali o subtotali	5
Emicolectomia destra+duodenocefalopancreatectomia	2
Laparotomie esplorative	2

L'incidenza per quanto riguarda il sesso sembra sovrapponibile per i tumori del trasverso prossimale, mentre per il trasverso distale vi è una sensibile prevalenza del sesso maschile (Tab. 4).

Per quanto concerne lo stadio della malattia, la maggiore incidenza è stata registrata per il secondo e terzo stadio anche se risulta relativamente alta l'incidenza dei tumori avanzati nelle localizzazioni distali (Tab. 5).

Abbiamo distinto le neoplasie del trasverso in primitive e secondarie (Tab. 6) ed abbiamo riscontrato una incidenza relativamente alta di queste ultime specie per il trasverso distale. Nella Tabella 7 sono indicati gli interventi eseguiti per le localizzazioni al trasverso prossimale e nella Tabella 8 quelli per le localizzazioni al trasverso distale. Le complicanze (13%) e la mortalità (3,6%) sono riportate nella Tabella 9.

TABELLA 8 - NEOPLASIE DEL TRASVERSO: TIPOLOGIE DEGLI INTERVENTI ESEGUITI (SETTORE SINISTRO, TRASVERSO DISTALE).

Emicolectomie sinistre	16
Resezioni angolari ampie con anastomosi colo-sigmoidea (di cui 2 con splenectomia e resezione della coda del pancreas)	27
Colectomie totali o subtotali	2
Laparotomie esplorative	7

TABELLA 9 - NEOPLASIE DEL TRASVERSO: COMPLICANZE E MORTALITÀ.

<i>Complicanze</i>		<i>Mortalità</i>	
Infezioni della ferita	13	Sepsi	2
Deiscenza della anastomosi	3	Insufficienza cardiaca	1
Ascesso subfrenico	2	Insufficienza respiratoria	1
		Ictus	1
Totale	18/137=(13%)		5/137=(3,6%)

Considerazioni conclusive

Per le neoplasie primitive del trasverso esistono precise regole di chirurgia oncologica che devono essere seguite nella maggior parte dei casi, in rapporto alle singole localizzazioni. Per i tumori secondari, per infiltrazione da parte di neoplasie di organi contigui, la resezione colica è spesso legata al volume di infiltrazione e alle condizioni vascolari spesso compromesse dalla infiltrazione neoplastica del mesocolon trasverso.

Bibliografia

1. Jubelirer SJ, Wells JB, Emmett M et al. Incidence of colorectal cancer in West Virginia from 1993-1999: an update by gender, age, subsite and stage. *W V Med J.* 2003; 99(5): 182-6.
2. Carethers JM, Smith EJ, Behling CA et al. Use of 5-fluorouracil and survival in patients with microsatellite-unstable colorectal cancer. *Gastroenterology* 2004; 126(2): 394-401.
3. Rubbini M, Fabbri N, Adani G et al. Cancer of the right colon: biological features and extend of the surgical resection. *Chir Ital* 2001; 53(4): 461-5.
4. Genna M, Leopardi F, Valloncini E et al. Metachronous splenic metastasis of colon cancer. A case report. *Minerva Chir* 2003; 58(6): 811-4.
5. Ordemann J, Jacobi CA, Schmolke A et al. Effect of splenectomy on intra and extraperitoneal tumor growth with reference to the immune system in a rat model. *Langenbecks Arch Chir Suppl Kongressbd* 1998; 115(suppl1): 137-40.
6. Panaro F, Casaccia M, Cavaliere D et al. Laparoscopic colon resection with intraoperative polyp localisation with high resolution ultrasonography coupled with color power doppler. *Postgrad Med J* 2003; 79(935): 533-4.
7. Brink L, Bulut O. Laparoscopic colon resection in the treatment of total colonic obstruction

- following endoscopic stenting in elderly patients. *Ugeskr Laeger* 2003; 165(32):3091-3.
8. Noceti A, Perata O, Arzillo GP et al. Videolaparoscopic oncologic surgery of the right colon: our experience. *Tumori* 2003; 89(4 suppl): 115-7.
 9. Casciola L, Ceccarelli G, Di Zitti L et al. Laparoscopic right hemicolectomy with intracorporeal anastomosis. Technical aspects and personal experience. *Minerva Chir* 2003; 58(4): 621-7.
 10. Silecchia G, Perrotta N, Basso N et al. Registro Nazionale della Società Italiana di Chirurgia Endoscopica e Nuove Tecnologie: Laparoscopic surgery of the colon-rectum: analysis of results of the National Registry of the Italian Society of Endoscopic Surgery and New Technologies (S.I.C.E.). *Chir Ital* 2001; 53(4): 447-52.
 11. Munegato G, De Min V, Schiano di Visconte M et al. The diagnosis of non-palpable lesions in laparoscopic surgery of the colon. *Chir Ital* 2003; 55(5): 657-61.
 12. Levine EA, Shen P, Shiyer SA et al. Intraoperative imprint cytology for evaluation of sentinel lymph nodes from visceral malignancies. *Gastrointest Surg* 2003; 7(5): 687-91.
 13. Capra F, Scintu F, Zorcolo L et al. Surgical treatment for colorectal cancer in patients over 80 years. Short and long term results. *Minerva Chir* 2003; 58(4): 515-22.
 14. Ballantyne GH, Leahy PF. Hand-assisted laparoscopic colectomy: evaluation to a clinically useful technique. *Dis Colon Rectum* 2004; 47(5): 753-65.