

G Chir Vol. 31 - n. 3 - pp. 75-79
Marzo 2010

articolo originale

Approccio combinato laparoscopico e mini-laparotomico in un voluminoso linfangioma cistico pancreatico

A. MARGIOTTA, N. MARRANO, F. MONARI, V. ALAGNA, F. MINNI

RIASSUNTO: Approccio combinato laparoscopico e mini-laparotomico in un voluminoso linfangioma cistico pancreatico.

SUMMARY: Pancreatic cystic lymphangioma laparoscopically treated.

A. MARGIOTTA, N. MARRANO, F. MONARI, V. ALAGNA, F. MINNI

A. MARGIOTTA, N. MARRANO, F. MONARI, V. ALAGNA, F. MINNI

Il linfangioma cistico (LC) è una rara affezione del sistema linfatico: il linfangioma cistico pancreatico (LCP), in particolare, rappresenta un reperto eccezionale che è importante conoscere per la diagnosi differenziale con altre lesioni cistiche della ghiandola molto più frequenti e una corretta terapia. Gli Autori prendono spunto dall'ultimo caso giunto alla loro osservazione, caratteristico per la sede cefalica e per l'approccio terapeutico laparoscopico, per una disamina su queste rare lesioni.

Cystic lymphangioma is a rare disease of lymphatic system; in particular, pancreatic cystic lymphangioma is an unusual localization. A correct differential diagnosis with more common glandular lesions allows to plan a proper therapeutic approach. The Authors report the observed last case, a lesion in the head of the pancreas laparoscopically treated, and discuss about this infrequent disease.

KEY WORDS: Linfangioma cistico - Pancreas - Laparoscopia.
Cystic lymphangioma - Pancreas - Laparoscopy.

Introduzione

Considerato in passato di natura neoplastica, il linfangioma cistico (LC) viene attualmente inquadrato tra le patologie malformative di origine mesenchimale: ciò spiega perché nel 90% dei casi sia diagnosticato prima del compimento dei due anni di età (1).

Il LC può insorgere in qualsiasi distretto anatomico in cui siano presenti i vasi linfatici. La localizzazione addominale è tuttavia rara (circa l'1% dei casi) (2) e quella pancreatico (LCP) in particolare è eccezionale (3). Ad oggi in letteratura sono stati riportati circa 80 casi di LCP (2, 4-11), tra cui 4 osservazioni personali.

Le lesioni pancreatiche insorgono più frequentemente in donne adulte (3 su 4 nella nostra serie), sono spesso

di notevoli dimensioni, più frequenti nella coda e solitamente caratterizzate da una sintomatologia aspecifica, correlabile alle dimensioni del tumore (ostruzione, ascite, febbre intermittente, raramente addome acuto per rottura o sanguinamento della neoformazione). Tuttavia tali lesioni risultano frequentemente asintomatiche e vengono quindi diagnosticate accidentalmente.

Il caso oggetto della presente disamina è interessante dal punto di vista diagnostico e, soprattutto, terapeutico, essendo stata trattata con tecnica video-assistita.

Case report

Paziente di sesso femminile, di 29 anni, che presentava, da circa 3 anni, sporadici episodi di dolore addominale in epigastrio e in ipocondrio destro. Una precedente ecografia addominale aveva evidenziato una lesione cistica (71x43 mm) plurisepimentata, tra la colecisti, il rene destro e la vena cava inferiore. La RMN confermava allora la presenza di una formazione a contenuto fluido-cistico, di 5x5 cm, tra la vena porta e la vena cava inferiore, in stretta contiguità con la seconda porzione duodenale, senza evidenti setti o impregnazione di parete, da riferire, in prima ipotesi, a cisti di duplicazione intestinale. Si decideva per un atteggiamento di "vigile attesa".

Azienda Ospedaliera Universitaria Policlinico "S. Orsola" di Bologna
Dipartimento di Chirurgia Generale e dei Trapianti d'Organo
Unità Operativa di Chirurgia Generale
(Direttore Prof. F. Minni)

© Copyright 2010, CIC Edizioni Internazionali, Roma

A un anno di distanza, l'ecografia segnalava un aumento volumetrico della formazione (8,5x5 cm). La TC, con metodica elicoidale multistrato e ricostruzione tridimensionale, mostrava una massa ovoidale, a contenuto fluido, del diametro di 8x7,5 cm, non sepiementata, situata anteriormente alla vena cava inferiore e posteriormente alla confluenza mesenterico-portale. La neoformazione prendeva rapporti di continuità con la parete laterale della seconda porzione duodenale, dalla quale sembrava originare tramite piccolo peduncolo, e mostrava un piano di clivaggio rispetto alla ghiandola pancreatica e al rene omolaterale, senza fenomeni infiltrativi a livello di strutture venose e arteriose (Fig. 1). L'aspetto radiologico non consentiva di porre diagnosi di certezza, per cui si formulavano molteplici ipotesi, tra cui quelle di diverticolo duodenale, coledocoele o duplicazione intestinale. Una radiografia del tubo digerente escludeva comunque comunicazioni con il lume digestivo. Un agoaspirato TC-guidato mostrava la presenza di liquido endocistico di aspetto lattescente, ricco di trigliceridi (946 mg/dl), con CEA pari a 10 ng/ml.

In considerazione del perdurare della sintomatologia dolorosa e dell'aumento di volume della neoformazione, si poneva indicazione all'intervento chirurgico e, assecondando le forti motivazioni estetiche della paziente, si propendeva, in assenza di controindicazioni, per un iniziale approccio laparoscopico.

In sala operatoria la paziente veniva sistemata in posizione supina, extraruotata verso sinistra, in anti-Trendelenburg, con iperestensione dello spazio tra arcata costale e spina iliaca antero-superiore destra. È stato indotto uno pneumoperitoneo a 12 mm Hg con Visiport introdotto in periombelicale, con posizionamento sotto visione di altri due trocars da 10 mm, rispettivamente nello spazio pararettale destro 3 cm al di sotto dell'ombelicale traversa e in prossimità della spina iliaca anterosuperiore (Fig. 2). Eseguita la mobilitazione duodenale mediante manovra di Kocher, si visualizzava la neoformazione, che dislocava in avanti e medialmente il duodeno e in basso il colon destro e sembrava originare dalla testa del pancreas, risultando anteriore al rene e alla vena cava inferiore. La neoformazione presentava pareti ispessite e risultava tenacemente adesa ai tessuti limitrofi per verosimili fenomeni flogistici legati alla pregressa agoaspirazione. Si procedeva ad un ampio isolamento laparoscopico postero-laterale della neoformazione, di cui non era apprezzabile un chiaro piano di clivaggio con il duodeno e con il pancreas. Attraverso una mini-laparotomia sottocostale destra di 4 cm si eseguiva aspirazione del liquido endocistico, che appariva di colore brunoastro, e si reseca un ampio tratto di parete per l'esame istologico estemporaneo, che non evidenziava aspetti di malignità, pur non risultando dirimente circa l'origine istologica della lesione. Si procedeva quindi a completo isolamento della lesione dalla parete duodenale e dalla testa del pancreas e alla sua exeresi.

L'esame macroscopico del pezzo chirurgico (Fig. 3) mostrava una neoformazione cistica di 8x8 cm, a contenuto emorragico e aspetto pluriconcamerato con sottili tralci fibrosi. L'esame istologico deponeva per emolinfangioma cistico cavernoso a origine pancreatica, con rimaneggiamenti metaemorragici, positivo all'immunohistochimica per fattore VIII e CD34 (Fig. 4).

La paziente veniva dimessa in settimana chirurgicamente guarita ed è libera da malattia a 28 mesi dall'intervento.

Discussione

Il LC, descritto per la prima volta da Rodenberg nel 1828 (12), è una rara lesione che origina dal sistema linfatico. L'incidenza è molto bassa, pari a 1/12.000 nascite (13): il 75% di tali formazioni insorge nel collo, il 20% nella regione ascellare e il rimanente 5%, con frequen-

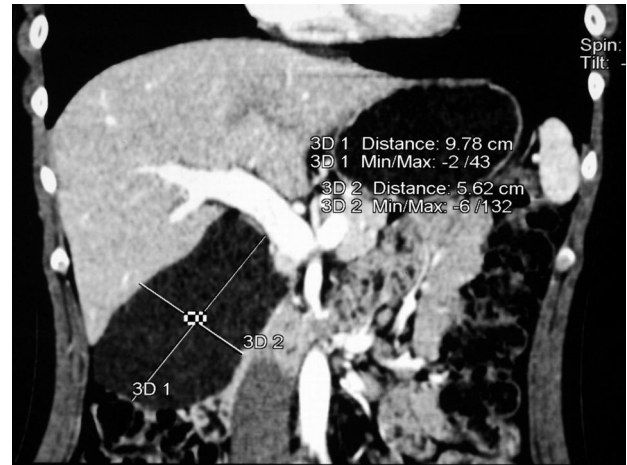


Fig. 1 - Ricostruzione TC che evidenzia i rapporti della neoformazione con le strutture adiacenti.

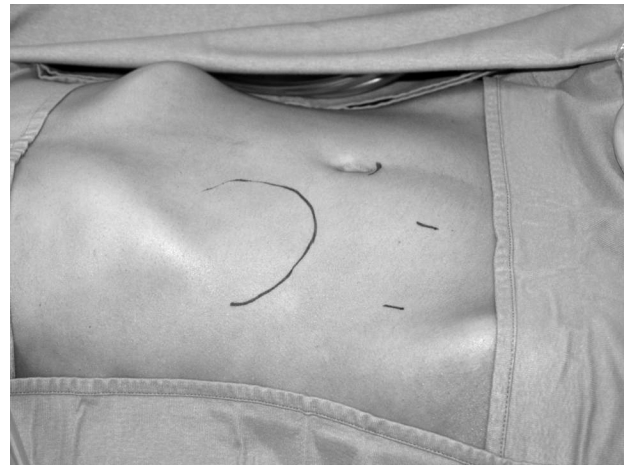

Fig. 2 - Individuazione della posizione dei trocars rispetto alla lesione.

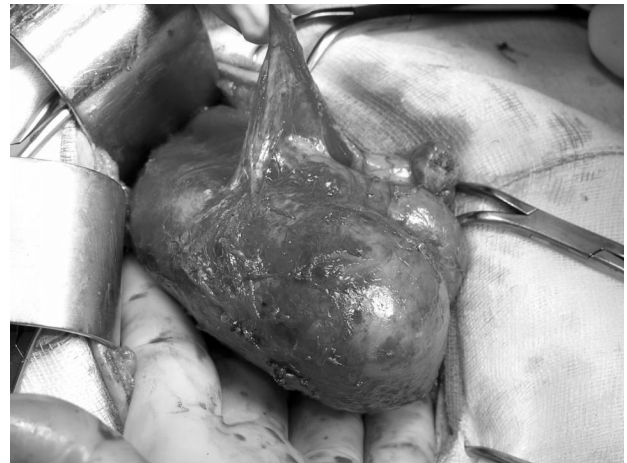

Fig. 3 - Pezzo operatorio.

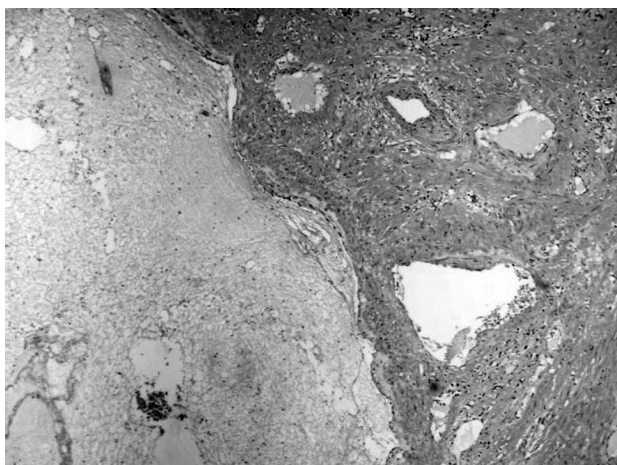


Fig. 4 - Esame istologico.

za decrescente, nel mediastino, nel retroperitoneo e nella pelvi (14-16). La lesione è frequentemente presente alla nascita e, nel 90% dei casi, viene individuata prima del compimento del secondo anno di età (1): il caratteristico aspetto di neoformazione cistica multiloculata e l'accrescimento in regioni poco espandibili (collo, mediastino) ne agevolano la diagnosi in età pediatrica.

La localizzazione addominale, con un quadro clinico tardivo e spesso aspecifico, consente spesso alla massa di raggiungere considerevoli dimensioni. Per tale motivo i linfangiomi addominali vengono solitamente riscontrati in età adulta, quando determinano fenomeni compressivi o dislocativi sugli organi limitrofi. La localizzazione addominale è tuttavia rara (circa l'1% dei casi) (2) e quella pancreaticca, descritta per la prima volta da Koch nel 1913 (17), è eccezionale. Ad oggi sono stati riportati in letteratura meno di 100 casi di LCP (7), tra cui quattro osservazioni personali (Tab. 1). La teoria attualmente tra le più accreditate ipotizza l'origine della lesione da un anormale sviluppo dei linfatici del mesoduodeno durante la seconda e terza settimana di vita fetale, con blocco del flusso linfatico e dilatazione dei canali.

La lesione pancreaticca interessa generalmente soggetti

di sesso femminile (77,2%), con un'età media di 57 anni (range 2-81) che risulta maggiore rispetto all'età media dei pazienti con altre localizzazioni, verosimilmente a causa della sede "profonda" della ghiandola pancreaticca, che ne rende manifeste le lesioni solo quando hanno raggiunto dimensioni considerevoli. Si tratta, in effetti, di formazioni di regola voluminose, con diametro medio di 12,3 cm (range 4,5-20 cm), localizzate nel 43,1% dei casi nella coda del pancreas, mentre la localizzazione cefalica è riportata nel 34,5% (2). La lesione si presenta, solitamente, come voluminosa massa a contorni irregolari e pareti sottili. Al taglio la superficie è plurisetata, con cavità cistiche multiple di grandezza variabile (da 1 a 5-6 cm). Il contenuto cistico è di solito sieroso, a volte emorragico, raramente di natura chiaramente linfatica. I setti si presentano sottili, talora spessi e fibrosi, tanto da conferire un aspetto solido alla massa, al cui interno è talvolta possibile apprezzare, alla radiografia diretta dell'addome, la presenza di calcificazioni. Il linfangioma e il parenchima pancreaticco possono presentarsi tenacemente adesi, con la lesione che risulta indistinguibile dalla ghiandola normale, o connessi mediante un sottile peduncolo suscettibile di torsione (17-19), causa di complicanza acuta che può richiedere un intervento chirurgico in urgenza. L'aspetto microscopico è caratterizzato dalla presenza di cavità cistiche ricoperte da un sottile strato di cellule endoteliali. Tale rivestimento risulta estremamente "sensibile" alla pressione intracistica che può determinarne l'appiattimento rendendolo indistinguibile al microscopio ottico. La presenza del rivestimento endoteliale è quindi utile ma non essenziale per la diagnosi. La parete della cisti contiene sottili fasci di muscolatura liscia o di cellule linfoidi, raccolte in piccoli agglomerati, o anche di adipociti, disposti in maniera irregolare. Gli studi immunoistochimici confermano la natura endoteliale mostrando positività per il fattore VIII, il CD31 e, in maniera variabile, per il CD34. Le cellule endoteliali risultano negative per l'Alcian Bleu e le citocheratine. Le indagini ultrastrutturali confermano la natura endoteliale della lesione tramite la presenza dei corpi di Weibel-Palade.

TABELLA 1 - CASISTICA PERSONALE.

Paziente	Sesso/età (anni)	Sintomatologia	Sede	Dimensioni	Terapia	Follow-up
I	F/40	Iperpiressia	Coda	8 cm	Pancreasectomia sinistra	Deceduto (61 mesi)*
II	M/44	Massa ipocondrio sinistro (eco)	Coda	15 cm	Pancreasectomia sinistra	Vivente e libero da malattia (109 mesi)
III	F/28	Dolore addominale e massa ipocondrio sinistro	Coda	20 cm	Escissione	Vivente e libero da malattia (48 mesi)
IV	F/29	Dolore addominale e massa ipocondrio sinistro	Testa	8 cm	Escissione	Vivente e libero da malattia (28 mesi)

* per leucemia linfoblastica acuta.

Il riscontro di un LCP è più frequentemente casuale e la diagnosi differenziale con altre neoformazioni cistiche pancreatiche ed extrapancreatiche, benigne e maligne, è spesso difficoltosa. Tra le affezioni pancreatiche bisogna considerare i tumori cistici, le pseudocisti, le cisti sierose, le cisti dermoidi e quelle di origine wolffiana, mentre tra quelle extrapancreatiche le cisti renali, le epatiche e del coledoco, le idatidee, il coledococoele, le duplicazioni intestinali e i diverticoli duodenali.

Nel nostro caso la radiografia del digerente non mostrava comunicazioni con il canale alimentare e consentiva, quindi, di escludere l'ipotesi di diverticolo duodenale e di duplicazione intestinale comunicante con il lume, mentre la RM consentiva di escludere un coledococoele. L'agoaspirato TC-guidato mostrava la presenza di un liquido endocistico di aspetto lattescente, ricco di trigliceridi (946 mg/dL), con CEA pari a 10 ng/ml. In particolare, l'esame citologico su agoaspirato non mostrava la presenza di cellule neoplastiche e l'esame biochimico non evidenziava aumento dei marcatori tumorali (CEA e CA19/9), né delle amilasi e delle lipasi: ciò consentiva di escludere una neoplasia cistica del pancreas o una pseudocisti. In definitiva, pur se in presenza di alcuni aspetti non patognomonicamente (sede, ispessimento parietale, assenza di setti), le indagini diagnostiche preoperatorie risultavano abbastanza suggestive per LCP.

Le indicazioni chirurgiche erano legate alla sintomatologia dolorosa, all'aumento dimensionale della lesione e alla necessità di una diagnosi di certezza, non ottenuto dalle indagini preoperatorie. Di principio l'intervento deve mirare all'asportazione della lesione nella sua interezza, evitandone la rottura, con conseguente disseminazione peritoneale e rischio di recidive loco-regionali, riferite con elevata frequenza dopo interventi tecnicamente complessi. L'asportazione comple-

ta della lesione dà ottimi risultati, mentre è ovviamente sempre possibile la recidiva dopo escissione incompleta. L'iniezione di sostanze sclerosanti (alcool, bleomicina) è riportata in letteratura, ma risulta spesso gravata da complicanze ("indurimento" della cisti, infezione).

Sulla base di queste considerazioni, l'approccio laparoscopico può rappresentare una controindicazione non solo per la possibilità di rottura accidentale, con conseguente disseminazione peritoneale, ma anche per l'eventualità di un'escissione incompleta con rischio di recidiva, e per la sede profonda e di difficile approccio della lesione.

Nel caso descritto le caratteristiche della lesione, delimitata pur se di dimensioni ragguardevoli, l'ispessimento parietale (conseguente alla flogosi post-agoaspirato) e le motivazioni estetiche della paziente hanno suggerito un approccio iniziale laparoscopico, che ha consentito di isolare in gran parte la massa dai tessuti limitrofi, limitando la successiva laparotomia realizzata di necessità per le tenaci aderenze della lesione alla parete duodenale e al pancreas. L'approccio combinato ha permesso un'exeresi radicale, in assenza di complicanze duodenali e dei dotti escretori pancreatici.

Conclusioni

Il linfangioma cistico pancreatico rappresenta un reperto eccezionale che tuttavia è importante conoscere ai fini di una corretta diagnosi differenziale con altre lesioni cistiche pancreatiche ed extrapancreatiche. La diagnosi è fondamentale soprattutto in considerazione della scelta terapeutica: l'asportazione completa della lesione è necessaria per garantire la guarigione del paziente ed evitare il rischio di recidiva.

Bibliografia

1. Iannicelli E, Almberger M, Rossi G. Linfangioma cistico del collo in un neonato. Imaging integrato. *Rad Med* 103: 414-417, 2002.
2. Casadei R, Minni F, Selva S, Marrano N, Marrano D. Cystic Lymphangioma of the pancreas: anatomoclinical, diagnostic and therapeutic considerations regarding three personal observations and review of the literature. *Hepato-Gastroenterology* 50: 1681-1686, 2003.
3. Paal E, Thompson LD, Heffess CS. A clinicopathologic and immunohistochemical study of ten pancreatic lymphangioma and a review of the literature. *Cancer* 82: 2150-2158, 1998.
4. Attasaranya S, Pais S, LeBlanc J, McHenry L, Sherman S, DeWitt JM. Endoscopic ultrasound-guided fine needle aspiration and cystic fluid analysis for pancreatic cysts. *JOP* 8 (5): 553-563, 2007.
5. Applebaum B, Cunningham JT. Two cases of cystic lymphangioma of the pancreas: a rare finding in endoscopic ultrasonography. *Endoscopy* 38: E24-E25, 2006.
6. Goh BKP, Tan YM, Yap W-M, Wong CY. Hemorrhage into a pancreatic lymphangioma after blunt trauma mimicking a post-traumatic pancreatic pseudocyst. *J Trauma* 61 (4): 992-994, 2006.
7. Goh BKP, Tan YM, Ooi LLPJ. Hepatobiliary and pancreatic: cystic lymphangioma of the pancreas. *J Gastroenterol Hepatol* 21 (3): 618, 2006.
8. Jathal A, Arsenescu R, Crowe G, Movva R, Shamoun DK. Diagnosis of pancreatic cystic lymphangioma with EUS-guided FNA: report of a case. *Gastrointestinal Endoscopy* 61 (7): 920-922.
9. La Greca G, Rapisarda V, Randazzo V, Di Stefano A, Succi L, Di Cataldo A, Latteri F. Cystic lymphangioma of the pancreas: clinical case and review of the literature. *G Chir.* 22 (8-9): 295-8, 2001.

Approccio combinato laparoscopico e mini-laparotomico in un voluminoso linfangioma cistico pancreatico

10. Igarashi A, Maruo Y, Ito T, Ohsawa K, Serizawa A, Yabe M, Seki K, Konno H, Nakamura S. Huge cystic lymphangioma of the pancreas: report of a case. *Surg Today* 31 (8): 743-6, 2001.
 11. Bishop MD, Steer M. Pancreatic cystic lymphangioma in an adult. *Pancreas* 22 (1): 101-2, 2001.
 12. Som PM. Cystic lesion of the neck. *Postgrad Radiol* 7: 211-236, 1987.
 13. Stringel G. Haemangiomas and lymphangiomas. In Ashcraft KW, Holder TM (Eds). *Paediatric Surgery*, 2nd ed; WB Saunders Co. Philadelphia, 1993.
 14. Stal S, Hamilton S, Spira M. Haemangiomas, lymphangiomas and vascular malformations of the head and neck. *Otolaryngol Clin North Am* 19: 769-797, 1986.
 15. Siegel MJ. *Paediatric body CT*. Lippincott Williams and Wilkins. Philadelphia, 1999.
 16. Siegel MJ. *Paediatric sonography*. Raven Press. New York, 1991.
 17. Letoquart JP, Marcorelle SP, Lancien G, Pompilio M, Denier P, Leveque J, Procyk S, Haffaf J, Mambrini A. Un nouveau cas de lymphangiome kystique du pancréas. *J Chir (Paris)* 126 (12): 650-658, 1989.
 18. Epstein HS, Bermann R. Mesenteric and pancreatic lymphangioma presenting as a right adrenal mass. *Am J Obstet Gynecol* 121 (8): 1117-1118, 1975.
 19. Casadei R, Gallo C, Santini D, Zanelli M, La Donna M, Marzano D. Pancreatic foregut cyst. *Eur J Surg* 166: 87-88, 2000.
-