

*G Chir Vol. 24 n. 8/9 pp. 295-297
Agosto-Settembre 2003*

Un caso di lipomi multipli del colon

L. NAPOLITANO, A. D'AULERIO

RIASSUNTO: **Un caso di lipomi multipli del colon.**

L. NAPOLITANO, A. D'AULERIO

Gli Autori, dopo una breve rassegna della letteratura, presentano un caso di lipomatosi multipla del colon sinistro ed esaminano gli aspetti diagnostici, patogenetici e terapeutici di tale rara patologia.

SUMMARY: **Colonic lipomas: a case and review of the literature.**

L. NAPOLITANO, A. D'AULERIO

The Authors, after a review of the literature, report a case of multiple lipomas of the left colon. They analyse the diagnostic, pathogenetic and therapeutic features of this rare pathology.

KEY WORDS: Lipomi-Colon - Lipomatosi del colon - Lipomi dell'intestino.
Colon lipomas - Colon lipomatous - Polyposis - Intestinal lipomatous polyps.

Premessa

I polipi del colon rappresentano una eventualità molto comune nel mondo occidentale con frequenze che variano dal 2 fino addirittura al 60% (17). Anche la presenza isolata di lipomi non costituisce una rarità rappresentando questi il tumore benigno più frequente del colon dopo gli adenomi (2, 19). Tuttavia l'incidenza riportata in larghe serie di casistiche autoptiche, chirurgiche o endoscopiche è del tutto limitata, dallo 0,2% di Weinberg e Feldman (18) allo 0,83% di De Beer e Shynia (7) allo 0,27% nella casistica della Mayo Clinic riferita da Long (13).

Nella maggioranza dei casi i lipomi sono unici e raramente si riscontrano casi di 2 o 3 lipomi colici in un singolo paziente (5, 15). La presenza di un numero maggiore di lipomi o addirittura una "poliposi" lipomatosa del colon rappresenta una evenienza addirittura eccezionale (6).

Il 90% dei lipomi presenta una localizzazione sottomucosa, il restante risulta sottosieroso ed origina dalle appendici epiploiche (14). Essi vengono riscontrati più di frequente nel colon destro (8) con una frequenza decrescente dal cieco al colon traverso (9). Oltre ad una forma di "poliposi" multipla è stata riportata anche un quadro di lipomatosi del colon con più di 100 "polipi"

lipomatosi di cui Catania ha riscontrato solo 12 casi nella letteratura internazionale.

L'istogenesi dell'affezione è controversa. Si è supposta una natura amartomatosa (4) o una patogenesi legata ad una stasi fecale (6) mentre, specie nelle forme di lipomatosi o di lesioni multiple del colon, si è supposta una genesi familiare (3, 12).

La sintomatologia è in genere aspecifica consistendo in disturbi "colitici" e talora in episodi di enterorragia. Tuttavia non sono eccezionali episodi acuti di invaginazione, ostruzione o di emorragie massive (14-16).

La diagnosi può essere formulata in base ad esame radiologico (clisma a doppio contrasto, TC) o ad endoscopia ma talora anche tali esami possono indurre ad errati indirizzi diagnostici.

La terapia nelle forme di poliposi multipla o addirittura di lipomatosi colica richiede l'esecuzione di interventi resettivi del colon che possono arrivare anche ad una colectomia totale (6).

La rarità di questa condizione patologica del colon ed i problemi diagnostici che essa propone ci hanno indotto a presentare un caso di poliposi lipomatosa multipla del colon sinistro venuto alla nostra osservazione.

Caso clinico

Paziente di sesso femminile, di 58 anni, sposata, tre figli. Nulla all'anamnesi familiare, fisiologica e patologica remota. Da circa 8-9 anni soffre di disturbi "colitici" caratterizzati da episodi dolorosi di tipo colico, talora diarrea con emissione modesta di quantità di sangue rosso vivo.

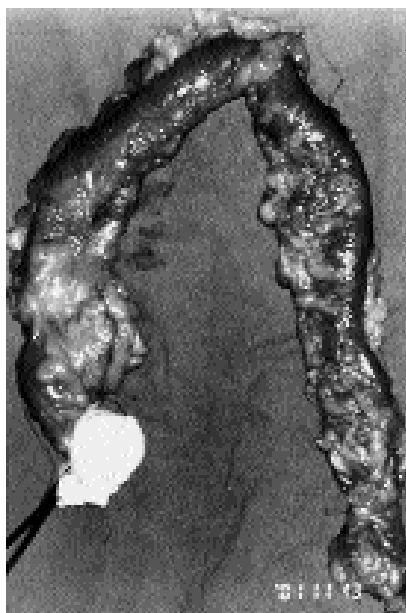


Fig. 1 - Reperto di emicolectomia sinistra per polipi lipomatosi multipli del colon sinistro.

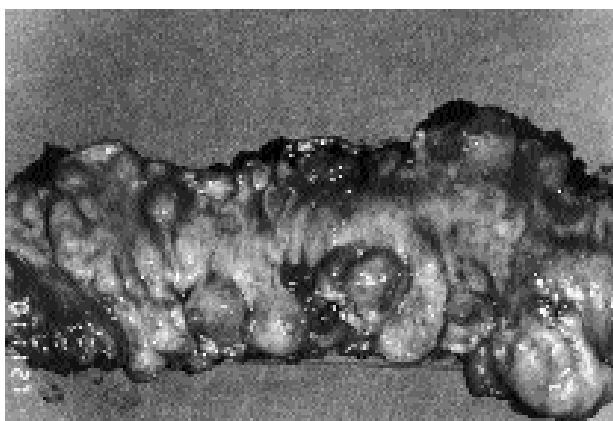


Fig. 2 - Il pezzo operatorio aperto dimostra l'esistenza di polipi lipomatosi multipli del colon sinistro.

È stata sempre diagnosticata, nel tempo, una forma di colite aspecifica, anche se da alcuni sanitari è stata avanzata anche l'ipotesi di una forma iniziale di rettocolite ulcero-emorragica. La sintomatologia si è aggravata per intensità e frequenza negli ultimi tempi tanto da indurre la paziente al ricovero.

All'esame obiettivo non si rilevano reperti significativi; la paziente appare chiaramente sovrappeso. L'esplorazione rettale è negativa. Il clisma opaco a doppio contrasto dimostra la presenza di numerose formazioni polipoidi nel colon sinistro particolarmente in corrispondenza del sigma. Un esame colonscopico conferma la presenza di numerose (circa 30) formazioni polipoidi sessili e peduncolate (in maggioranza sessili), ricoperte in parte da mucosa normale, tranne alcune nelle quali si riscontra una chiara flogosi della mucosa soprastante, a carico del colon sinistro.

Viene eseguito un intervento di emicolectomia sinistra, risultando indenni il retto, il trasverso ed il colon destro.

All'esame del pezzo operatorio (Figg. 1, 2 e 3) si rileva la presenza di numerose formazioni polipoidi lipomatose sottomucose (circa 30) ed alcune (3 o 4) sottosierose con dimensioni variabili da 0,3 a

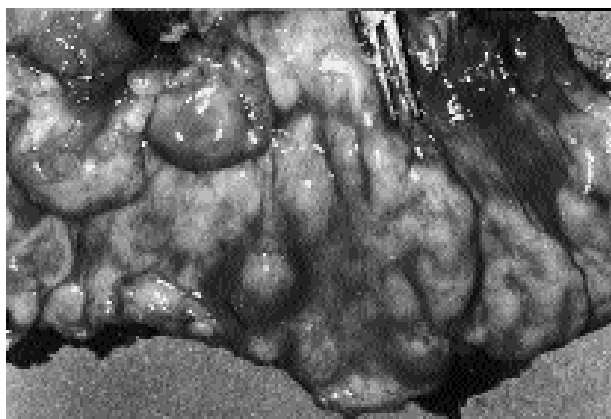


Fig. 3 - Reperto analogo a quello della figura precedente, a maggior ingrandimento.

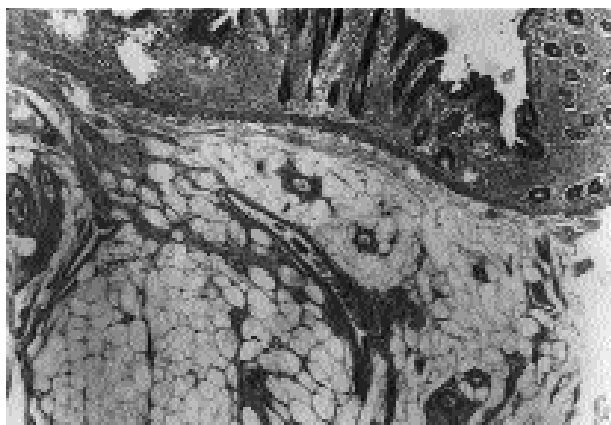


Fig. 4 - L'esame istologico (e.e) dimostra la presenza di polipi lipomatosi sottomucosi del colon.

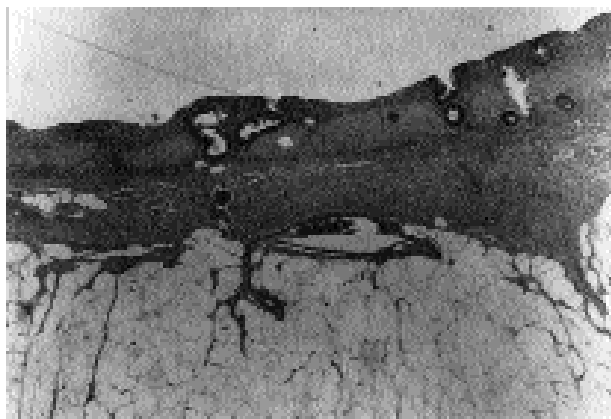


Fig. 5 - Esame istologico (e.e): polipi lipomatosi sottomucosi del colon sinistro che in questo tratto mostrano alterazioni erosive della mucosa e sclerosi della sottomucosa.

3 cm di diametro. Diverse sono ricoperte da mucosa flogosata. L'esame istologico dimostra: "Lipomi sottomucosi del colon. In alcuni tratti infiltrato flogistico della mucosa soprastante talora con aspetti erosivi e fenomeni di fibrosi" (Figg. 4 e 5).

Commento

La rarità della patologia giustifica la difficoltà diagnostica. Molto spesso la diagnosi preoperatoria riguarda una poliposi linfomatosa, una iperplasia nodulare linfoide, una pneumatosi del colon (1, 11, 10). Talora risulta difficile anche una diagnosi differenziale con un carcinoma del colon. Nel nostro caso la diagnosi è stata per molti anni di colite aspecifica o di un quadro iniziale di rettocolite ulcerosa. Dopo lo studio endoscopico e radiologico si è ritenuto, viceversa, trattarsi di una forma di poliposi adenomatosa segmentaria. La presenza di un rivestimento mucoso talora normale, ma talora notevolmente flogosato rende spesso difficile la diagnosi anche dopo un prelievo biptico.

Nei riguardi della patogenesi non vi sono elementi per un riconoscimento istogenetico. F. Tonelli (17) le considera tra le forme di poliposi non familiari insieme

alla sindrome di Cronkite-Canada, alla poliposi iperplastica, alla poliposi infiammatoria ed alla poliposi linfoide.

Nel caso da noi osservato mancava qualsiasi elemento di familiarità o di patologia associata e l'obesità della paziente non poteva certo costituire un elemento indicativo della patologia presentata.

L'asportazione endoscopica può risolvere l'atto terapeutico nelle forme singole e con base non particolarmente ampia (peduncolate o sessili di piccole dimensioni); negli altri casi è indubbiamente necessario un intervento resettivo.

L'indicazione chirurgica è comunque tassativa non solo per le possibilità di una difficoltà diagnostica, anche con un carcinoma del colon, di cui si è già accennato, ma anche per le complicazioni che, in particolare, le formazioni polipoidi più voluminose, possono comportare.

Bibliografia

1. Ajdukiewicz AB, Youngs GR, Bouchier IA: Nodular lymphoid hyperplasia with hypogammaglobulinaemia. *Gut* 1972; 13 (8): 589-95.
2. Berk RN, Werner LG: The radiology corner: lipoma of the colon. *Am J Gastroenterol* 1974; 61 (2): 145-50.
3. Blanc JF, Zerbid F, Hamdi D, Bernard PH, Lamouliatte H, Quinton A: Intestinal lipoma and familial multiple lipomatosis: an incidental association? *Gastroenterol Clin Biol* 1995; 19 (4): 456-7.
4. Broulaid JP, Poupard B, Nemeth J, Valleur P: Lipomatous polyposis of the colon with multiple lipomas of peritoneal folds and giant diverticulosis: report of a case. *Dis Colon Rectum* 2000; 43(12): 1767-9.
5. Castro EB, Stearns MW: Lipoma of the large intestine: a review of 45 cases. *Dis Colon Rectum* 1972; 15 (6): 441-4.
6. Catania G, Petralia GA, Migliore M, Cardi F: Diffuse colonic lipomatosis with giant hypertrophy of the epiploic appendices and diverticulosis of the colon. Report of a case and review of the literature. *Dis Colon Rectum* 1995; 38 (7): 769-75.
7. De Beer RA, Shinya H: Colonic lipomas. An endoscopic analysis. *Gastrointest Endosc* 1975; 22 (2): 90-1.
8. De Mattei GF, De Nisi A, Saggese MP, Fabbri R, Podesta A: A case of colo-colic (transverse colon) invagination of voluminous polypoid lipoma in an adult. *Minerva Chir* 1990; 45 (7): 517-22.
9. Falcetto G, Paduos A, Alluminio P: Intestinal invagination caused by submucous pedunculated lipoma of the large intestine. *Minerva Chir* 1990; 45 (7): 523-6.
10. Gagliardi G, Thompson IW, Hershman MJ, Forbes A, Hawley PR, Talbot IC: Pneumatosis coli: a proposed pathogenesis based on study of 25 cases and review of the literature. *Int J Colorectal Dis* 1996; (3): 111-8.
11. Isaacson PG, MacLennan KA, Subbuswamy SG: Multiple lymphomatous polyposis of the gastrointestinal tract. *Histopathology*. 1984; 8 (4): 641-56.
12. Leffel DJ, Braveman IM: Familial multiple lipomatosis. Report of a case and a review of the literature. *J Am Acad Dermatol* 1986; 15 (2Pt1): 275-9.
13. Long GC, Dockerty MB, Waugh JM: Lipomas of the colon. *Surg Clin North Am* 1955; 35: 1283-8.
14. Mayo CW, Pagtalunan RJ, Brown DJ: Lipoma of the alimentary tract. *Surg* 1963; 53: 598-603.
15. Ramirez JM, Ortgo J, Deus J, Bustamante E, Lozano R, Dominguez M: Lipomatous polyposis of the colon. *Br J Surg* 1993; 80 (3): 349-50.
16. Taylor BA, Wolff BG: Colonic lipomas. Report of two unusual cases and review of the Mayo Clinic experience, 1976-1985. *Dis Colon Rectum* 1987; 30 (11): 888-93;
17. Tonelli F: Polipi e poliposi del colon. 102° Congr Naz Soc It., Roma 15-20 ottobre.
18. Weinberg T, Feldman M: Lipomas of the gastrointestinal tract. *Am J Clin Pathol* 1955; 25:272-81.