

G Chir Vol. 24- n. 1/2 - pp. 46-52
Gennaio - Febbraio 2003

note di tecnica

Rettopessi per via addominale secondo Wells con patch mycromesh PTFE (Goretex)

M. CICCONI, P. ROMANELLI, M. CARDELLI, G. CACCIATORE, A. CIANCHINI,
A. TORRETTA, R. LUCANTONI

RIASSUNTO: Rettopessi per via addominale secondo Wells con patch mycromesh PTFE (Goretex).

M. CICCONI, P. ROMANELLI, M. CARDELLI, G. CACCIATORE,
A. CIANCHINI, A. TORRETTA, R. LUCANTONI

Il prolasso rettale completo (PR) è quella condizione patologica caratterizzata dalla fuoriuscita dal canale anale di tutti gli strati della parete rettale. La terapia chirurgica offre molteplici scelte, diverse tra loro. A partire dagli anni '70 si è assistito all'affermazione della rettopessi per via addominale, che meglio di ogni altra tecnica previene il rischio di recidiva tanto da divenire l'intervento di scelta, anche nel paziente anziano quando le condizioni generali lo consentano. L'alta percentuale di successo della rettopessi anteriore risiede: 1) nella mobilizzazione del retto che può essere completa o limitata al solo piano posteriore; in ogni caso l'asse vascolare mesenterico-emorroidale va rispettato, mentre non vi è accordo sull'opportunità o meno di sezionare le ali del retto, che consente sì un migliore ancoraggio del retto ma può causare una denervazione del canale ano-rettale con conseguente alterazione dell'evacuazione; 2) nei processi di fibrosi cicatriziale potenziati dall'impiego di materiale protesico, che fissano il retto al sacro mantenendolo così nella posizione desiderata.

L'esperienza degli Autori riguarda il trattamento chirurgico di 4 pazienti (2 di sesso maschile e 2 di sesso femminile), di età superiore ai 65 anni, affetti da prolasso completo del retto, sintomatico e trattato con accesso per via addominale. Dopo la mobilizzazione completa del retto, esso è stato ancorato al sacro tramite un patch di goretex fissato dapprima alla fascia presacrale e quindi sulla parete del retto secondo la tecnica di Wells, lasciando 1/3 di parete anteriore libero da sutura. I 4 pazienti hanno avuto un decorso postoperatorio regolare; solo in 1 caso si è avuto un ritardo della canalizzazione. A circa 1 anno dall'intervento i risultati sono soddisfacenti, con assenza di recidiva e di importanti turbe dell'evacuazione.

SUMMARY: Abdominal Well's rectopexy with patch (mycromesh PTFE Goretex).

M. CICCONI, P. ROMANELLI, M. CARDELLI, G. CACCIATORE,
A. CIANCHINI, A. TORRETTA, R. LUCANTONI

The aim of this study is to discuss the surgical treatment of rectal prolapse. The surgical therapy offers many different options. Beginning from 1970 the anterior rectopexy has been considered a technique with good results, also in the elderly patient, when the general conditions allow it.

Author's experience concerns the surgical treatment of 4 patients (2 males and 2 females) with complete symptomatic rectal prolapse, treated with anterior access laparotomy with the technique of Wells, leaving 1/3 of anterior rectal wall free from suture. Patients had a regular postoperative course; only in 1 case there was a delay of the canalization. At 1 year after the rectopexy the results are satisfactory, with absence of recurrence and troubles of the evacuation.

The high percentage of successes of the anterior rectopexy is founded on: 1) the mobilization of the rectum, complete or only posterior; the rectal vessels must be respected, but there isn't consent on the opportunity of the section of the lateral ligaments. It may cause a denervation of the anorectum with an alteration of the fecal evacuation; and 2) the process of cicatrization by the employment of mesh and PTFE material that fix the rectum to the sacrum maintains it as in the desired position.

KEY WORDS: Prolasso del retto - Intervento di Wells.
Rectal prolapse - Well's procedure.

Premessa

L'avvento di materiale protesico tipo Marlex, Mersilene e PTFE ha contribuito ad una rivalutazione

della tecnica di rettopessi per via addominale come trattamento chirurgico del prolasso completo del retto (PR).

Con questo termine s'intende la patologica fuoriuscita dall'ano di tutti gli strati della parete rettale (prolasso completo), che si distingue da quello incompleto nel quale si ha la fuoriuscita solo dello strato mucoso del retto (prolasso mucoso).

Mentre il prolasso mucoso, associato spesso a stipsi cronica, può essere trattato favorevolmente con la tec-

Ospedale Civile di Teramo
U.Odi Chirurgia d'Urgenza
(Dirigente di Livello: Dott. R. Lucantoni)

© Copyright 2003, CIC Edizioni Internazionali, Roma

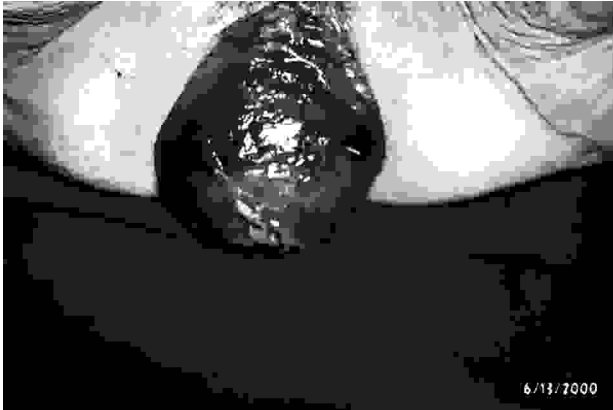


Fig. 1- Prolasso completo del retto.

nica di riparazione sec. Longo per via posteriore con suturatrice circolare, non esiste un trattamento standard ideale per il PR superiore agli 8 cm, più frequente nell'anziano, che colpisce in uguale misura ambedue i sessi sino ai 60-65 anni ed oltre quest'età è dieci volte più frequente nella donna. In tale patologia, oltre all'evidente fuoriuscita del retto, si ha un quadro clinico caratterizzato da alterata defecazione. La terapia chirurgica offre molteplici scelte. Infatti sono riportate in letteratura numerose tecniche, spesso diverse tra loro in relazione all'alterazione anatomica locale che si propongono di correggere. Le opzioni includono sostanzialmente un approccio addominale ed uno perineale. La rettopessi per via addominale che in diverse casistiche, anche con l'avvento della tecnica laparoscopica, presenta un basso tasso di recidiva, risulta l'intervento di scelta sia nel paziente giovane che in quello anziano quando le condizioni cliniche generali lo consentono.

Il successo della rettopessi addominale risiede nel fatto che durante tale intervento viene praticata la mobilizzazione ampia del retto, che stimola i successivi processi di fibrosi cicatriziale che contribuiscono a fissare il retto al sacro e che possono essere potenziati dal contemporaneo impiego di protesi, più recentemente di Marlex o di Mersilene (5) o meglio ancora di PTFE (goretex), usata anche nella nostra esperienza e che sembra essere la meglio tollerata dai pazienti. I dati in letteratura, tuttavia, sono scarsi e non univoci. Nella revisione di Bachoo (2), la ristrettezza delle casistiche non permette conclusioni certe e linee guida definitive sul trattamento chirurgico del PR e l'Autore si limita ad un'analisi delle diverse casistiche ognuna delle quali con pochi casi clinici.

Pazienti e metodi

La nostra esperienza riguarda il trattamento chirurgico di 4 pazienti (2 di sesso maschile e 2 di sesso femminile), con età superiore ai 65 anni ed affetti da PR maggiore di 8 cm (Fig. 1), sinto-

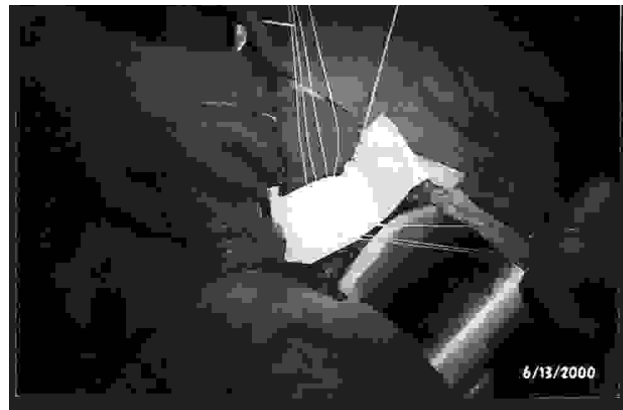


Fig. 2- Patch di goretex 13x23 cm a fionda sul retto, ancorato con due file di punti sulla fascia presacrale.

matico, evidente all'ispezione anale ed associato a turbe della defecazione.

I pazienti sono stati trattati con accesso addominale anteriore in decubito supino. Eseguita la laparotomia mediana con incisione sovra-ombelico-pubica, dopo aver esplorato il sigma-retto si procede alla sua mobilizzazione completa, intra ed extra-peritoneale con sezione in un caso anche delle ali del retto. È indispensabile rispettare la vascularizzazione del retto e l'innervazione pelvica, al fine di evitare un ulteriore aggravamento dei disturbi dell'evacuazione frequentemente presenti in tali pazienti. Quindi si seziona al davanti del promontorio sacrale il peritoneo posteriore al di sopra del mesosigma e lo si apre longitudinalmente fino alla biforcazione aortica da entrambi i lati, con due incisioni semicircolari, in sede pararettale, che abbracciano il retto sottoperitoneale e si connettono al davanti di esso; così il retto viene mobilizzato in senso circonferenziale. La dissezione viene allargata quindi posterolateralmente, liberando il mesoretto laterale e individuando entrambi gli ureteri, così da scoprire il versante posteriore dei legamenti laterali, che vanno rispettati per evitare di interrompere la vascularizzazione prossimale del retto e l'innervazione pelvica. Verso il basso si seziona posteriormente al retto la fascia rettosacrale così da mettere in evidenza il piano muscolare degli elevatori, mentre anteriormente si seguono i piani anatomici rimanendo dietro la fascia di Denonvilliers nell'uomo e a contatto con il piano vaginale nella donna sino a raggiungere, anche da questa parte, il piano degli elevatori.

Completata la mobilizzazione del retto, per la correzione del PR si crea una fionda per sospendere ed ancorare il retto alla fascia presacrale tramite un *patch mycromesh* (Goretex) 13x23 (Fig. 2), non riassorbibile. La rete di Goretex è costituita di due parti distinte a diversa consistenza e reattività: la parte liscia viene posizionata a contatto con i visceri e la parte corrugata va a contatto con il sacro così da favorire i processi di fibrosi. Il *patch* viene fissato dapprima alla fascia presacrale con due file di punti staccati con filo 2/0 (4 punti: 2 anteriori e 2 posteriori) passati su due piani diversi (Fig.2), dapprima sulla protesi e quindi sul sacro; quando i fili vengono annodati il *patch* viene fatto scendere a paracadute verso la fascia presacrale (Fig.3).

Le due file di punti sul *patch* a fionda vengono lasciate con lunghe ali libere in modo da poterle ancorare successivamente sul retto. La fionda protesica viene posizionata secondo la tecnica di Wells sulla parete del retto, lasciando una striscia di parete anteriore rettale di 1 cm libera dal *patch* (Fig. 3), differenziandosi così dalla tecnica di Ripstein; i punti vengono ancorati sulla sieromuscolare ed annodati in modo da sospendere in alto il retto nella pelvi. In alcuni casi il *patch* può anche essere ritagliato e sagomato intorno al retto, che se è di lunghezza notevole e ridondante può anche essere resecato; ciò non è accaduto nella nostra esperienza,

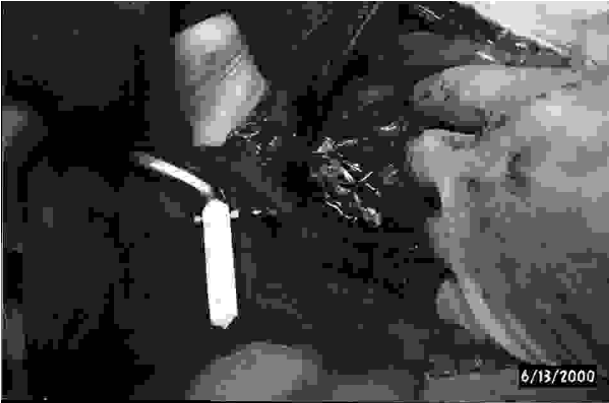

Fig. 3- Al termine dell'intervento 1/3 della parete anteriore del retto si presenta libero dal patch.

però potrebbe essere utile per non creare una torsione dell'intestino spesso causa di un'occlusione intestinale postoperatoria. La breccia mesenterica è stata quindi chiusa con sutura continua e dopo aver posizionato il drenaggio si è proceduto a chiudere la laparotomia. I quattro pazienti hanno avuto decorso postoperatorio regolare; solo in un caso c'è stato un ritardo della canalizzazione avvenuta in VII giornata. Il follow-up, che si estende a circa un anno, mostra risultati soddisfacenti, con assenza di recidiva e di disturbi dell'evacuazione, e con recupero psicologico del paziente e della sua funzione ano-rettale.

Discussione

Anche se i primi studi sull'etiopatogenesi del PR risalgono alla fine dell'Ottocento - Jeannel nel 1896 (6) ipotizzò che fosse la conseguenza di una ptosi nello scavo del Douglas del piccolo intestino la cui pressione provocava l'atrofia degli elevatori dell'ano - tuttavia le cause di questa patologia nell'età adulta non sono state ancora ben precisate.

Oggi comunque le teorie etiopatogenetiche del PR, confermate anche dalle moderne metodiche diagnostiche, quali la defecografia (13), (17) e la manometria anorettale (14), (25), vengono ricondotte essenzialmente a due, condizionando così anche la scelta della tecnica chirurgica ed i risultati di essa: la prima riconosce quale fattore causale la debolezza del pavimento pelvico e la seconda considera elemento scatenante l'invaginazione intestinale che inizierebbe a 6-7 cm dall'orifizio anale. Nel primo caso il paziente si gioverà maggiormente di interventi di rettoperessi, mentre nella seconda evenienza sono indicati trattamenti di resezione colica associati o meno alla rettoperessi.

Entrambi i meccanismi patogenetici in molti casi coesistono; l'invaginazione intestinale col passare del tempo può causare un indebolimento muscolare del diaframma pelvico.

Qualsiasi situazione capace di provocare l'indebolimento muscolare della pelvi, quale il trauma da parto, la stipsi cronica o un danno neurologico (tipo

sclerosi multipla, tabe dorsale, lesione della cauda equina, etc.), può comportare l'insorgenza del PR. Esso può insorgere inoltre anche in seguito ad interventi chirurgici sull'ano-retto, per esempio fistulectomia anale e "pull-through", ed in cui si è verificata la lesione del muscolo puborettale. Il cedimento muscolare del pavimento pelvico fa sì che la pressione addominale non comprima più il retto contro la concavità formata dal sacro-coccige e dal muscolo elevatore, bensì lo spinga attraverso l'orifizio anale. In fase avanzata le conseguenze di tale distacco del retto dalla concavità sacrale sono l'apertura dell'angolo anorettale e la distensione dei legamenti laterali e dei meso del retto; successivamente vengono stirati gli sfinteri anali ed i muscoli pubo-rettali con un danno progressivo alle strutture nervose (denervazione).

Il PR nella fase iniziale, sostanzialmente asintomatica, può dare alcuni sintomi modesti quali il dolore ano-rettale, difficoltà ad avviare la defecazione con sensazione d'incompleto svuotamento; successivamente la diagnosi diventa facile quando il PR si fa evidente con l'estrusione attraverso l'ano. Se invece l'invaginato rimane all'interno del canale anale (prolasso mucoso nascosto), la diagnosi può essere più difficile ed un'iperemia della mucosa del sigma-retto a 6-7 cm dall'ano, visibile con la colonscopia, fornisce il sospetto per la formulazione diagnostica di prolasso, che va confermato con la manometria anorettale. Inoltre, le sopracitate alterazioni anatomiche associate al PR, come la denervazione del pavimento pelvico, causano nelle fasi avanzate della malattia l'incontinenza a feci ed urine.

Trattamento e note di tecnica

Sono state ideate molteplici tecniche chirurgiche per porre riparo ad un PR, tutte con varie percentuali di successo. Nella scelta, tuttavia, non si può prescindere da un corretto inquadramento delle cause e dell'evoluzione della malattia, senza trascurare le condizioni, l'età ed il sesso del paziente.

Molte sindromi fra loro diverse, quali la stipsi, l'incontinenza fecale ed urinaria ma soprattutto il prolasso rettale e genitale, hanno come comune denominatore l'indebolimento muscolare del pavimento pelvico (19), (20), con l'abbassamento del perineo, associato in varia misura alla ptosi di uno o più organi pelvici (retto, utero e vescica). Lo scopo della chirurgia in questi casi è quello di eliminare il prolasso, ma può essere utile anche stabilizzare il pavimento pelvico per migliorare la continenza fecale (2).

La scelta della via d'accesso, addominale o perineale, dipende essenzialmente dalle dimensioni del PR, dalle condizioni generali del paziente, dalla sua età, ma anche dall'esperienza del chirurgo. Infatti, in lette-

ratura (7), (9), (10) troviamo descritte diverse tecniche, per cui non esiste un procedimento valido in assoluto. Ciò è anche comprensibile a causa della variabilità dei problemi intraoperatori che si possono presentare: aderenze, alterazioni anatomiche frutto di precedenti interventi, esiguità del campo operatorio per l'individuale conformazione dello scavo pelvico ed in ultima analisi per le condizioni generali del paziente, che possono indirizzare verso l'una o l'altra metodica.

Nel PR superiore agli 8 cm, a nostro avviso, se non è controindicata l'anestesia generale è tuttavia preferibile la via addominale. Durante la prima fase di tale intervento viene praticata la mobilizzazione più o meno ampia del retto, che favorisce i conseguenti processi di fibrosi cicatriziale che fissano il retto stesso al sacro e che possono essere potenziati dall'impiego di protesi, diverse per tipo di costituzione (Marlex, Polipropilene, PTFE). La mobilizzazione del sigma-retto può essere completa, circonferenziale e, come descritto nella nostra esperienza, essa è essenziale per la riuscita dell'intervento; alcuni Autori (27) praticano invece una mobilizzazione limitata al solo piano posteriore. In tutti i casi è indispensabile rispettare la vascolarizzazione mesenterico-emorroidaria del retto e l'innervazione pelvica al fine di evitare un ulteriore aggravamento dei disturbi evacuativi di tipo funzionale. Non vi è accordo inoltre sull'opportunità o meno di sezionare le ali del retto. Infatti questa manovra garantisce sì un minor tasso di recidiva, poiché consente un migliore scianciamento del retto e quindi un suo migliore ancoraggio, ma alla stesso tempo può causare una denervazione del canale ano-rettale, con peggioramento dei meccanismi di continenza.

I diversi tipi di tecnica chirurgica si differenziano tra loro anche per le diverse modalità di rettopessi (16). Si parla essenzialmente di rettopessi anteriore o posteriore. Essa si realizza con la sospensione e fissazione del sigma-retto con suture di ancoraggio alle strutture fasciali, vengono cioè posizionati dei punti tra la parete posteriore del retto e la fascia retrorettale dell'elevatore dell'ano e/o la fascia presacrale, oppure tra i legamenti laterali del retto e le strutture fasciali del sacro.

Pemberton (6) introdusse nel 1939 la sutura del sigma alla parete laterale dell'addome ed all'utero nelle donne (rettopessi anteriore). Tuttavia il 32% di recidive indusse l'Autore ad effettuare l'ancoraggio del retto, più che del sigma, alla fascia presacrale (rettopessi posteriore) con una percentuale di recidiva del 20% (7), che si riduce al 3% nell'esperienza di Goligher (11).

Tuttavia l'utilità di fissare il retto è anche legata alla capacità di mantenerlo nella posizione desiderata fino a che non si realizzi la fibrosi cicatriziale. La rettopessi, come abbiamo sperimentato anche nella nostra espe-

rienza, può essere ulteriormente potenziata dall'impiego di vari tipi di materiale protesico, che sembrano garantire soddisfacenti risultati sia in termini funzionali che di recidiva. Nel 1954 Orr (8) descrisse una tecnica di rettopessi posteriore che prevedeva la fissazione del retto al sacro utilizzando due bandellette di fascia lata. Successivamente Loygue nel 1957 (8) ha modificato questo metodo includendo una completa mobilizzazione posteriore del retto, non prevista nella tecnica di Orr, ed utilizzando per la rettopessi strisce di nylon. Attualmente tale tecnica viene eseguita con l'uso di protesi di più recente creazione, di Polipropilene o di PTFE, fissate su entrambi i lati, anteriormente alla parete antero-laterale del retto e al legamento longitudinale anteriore e posteriormente al promontorio sacrale; tuttavia gli inconvenienti di questa tecnica sono di tipo funzionale con un aggravamento, in alcuni casi, della stipsi.

Sono state introdotte alcune varianti di tecnica. Ad esempio, Nigro (18) ha proposto la sospensione del retto al pube per ricreare la normale funzione di fionda del pubo-rettale, tramite una fascia di Teflon o di Marlex, suturata posteriormente e lateralmente al retto ed i cui capi vengono ancorati ai tubercoli del pube, in modo da creare un nuovo angolo ano-rettale. Con tale intervento, gravato da basso tasso di recidiva, si ottiene peraltro un miglioramento della continenza. Tutte le metodiche (7), (9), (10) sono caratterizzate da basse percentuali di mortalità operatoria e di recidive (in media 2-3%) come rilevato nel recente studio di Bachoo (2).

La tecnica di rettopessi addominale con protesi descritta da Ripstein (1965) (21), la più diffusa negli USA, consiste in una mobilizzazione completa del retto oltre la punta del coccige previa sezione dei legamenti laterali e quindi nel posizionare intorno al retto, tirata e tesa verso l'alto, una rete di Teflon o di Marlex le cui estremità vengono fissate con punti di materiale non riassorbibile alla fascia presacrale, 5 cm al di sotto del promontorio ed a circa 1 cm dalla linea mediana (per evitare i vasi presacrali). La sospensione del retto deve comunque essere sufficientemente lassa, deve cioè passare un dito tra esso ed il sacro, in modo da evitare la stenosi o l'intasamento fecale che può verificarsi quando la fionda è troppo tesa. La tecnica di Ripstein, pur offrendo validi risultati in termini di recidiva (variabile dal 2%, riportata da Gordon nel 1978, al 4% riferita da Holmstrom nel 1986) (6), (24), comporta un tasso di mortalità variabile dallo 0,3% al 2,8% ed un alto tasso di complicanze (15%), quali in particolare una stenosi rettale concentrica cicatriziale con un'occlusione intestinale, che può verificarsi fino al 32% dei pazienti (26). Per superare tali complicanze è stata proposta la rettopessi addominale anteriore sec. Wells già introdotta nel 1959 (29), che consiste nel

fissare il retto al sacro mediante una spugna di Ivalon (alcool polivinilico) 15x10 cm, suturata alla parete anteriore del retto. In tale tecnica, che ha riscosso successo nelle scuole anglosassoni, il retto viene interamente mobilizzato e parte dei legamenti laterali viene sezionata. Il lembo rettangolare di spugna di Ivalon viene suturato alla fascia presacrale e al perostio sacrale lungo la linea mediana, il più in basso possibile, con una serie di 4-6 punti non riassorbibili o utilizzando agrafes metalliche. Successivamente il retto viene riposizionato nella concavità sacrale e mantenuto in leggera tensione verso l'alto, la protesi lo circonda e le due estremità di essa vengono fissate alla parete antero-laterale del retto in modo da lasciare libero un segmento di circonferenza anteriore del viscere di almeno 1 cm, per evitare i problemi di stenosi o di alterazioni dell'evacuazione. La spugna di Ivalon induce un'intensa reazione fibrotica e fissa in loco il retto. La percentuale di recidive è variabile dal 2% del lavoro di Docimo del 2000 (6) al 10% riportata da Atkinson nel 1984 (1), con una mortalità oscillante tra lo 0 ed il 2,8% (6). Tuttavia, pur offrendo buoni risultati, la spugna di Ivalon è stata abbandonata sia per l'elevato rischio di sepsi pelvica che per una supposta azione oncogenica rilevata sperimentalmente. Inoltre, in caso di sepsi, la rimozione della spugna può risultare difficoltosa e non è sempre risolutiva perchè essa stimola un'intensa fibrosi. Pertanto si utilizzano oggi protesi di Marlex o di Mersilene o, ancora più recentemente, di polipropilene, che possiedono anche maggiore resistenza alle infezioni (22).

Con tutte le tecniche sopra descritte ed in presenza di PR voluminoso sembra opportuno associare, in alcuni casi, anche una resezione del colon-sigma ridondante proposta per primo da Muir nel 1955 (23). Dopo la completa mobilizzazione del retto, come per una resezione anteriore bassa per cancro, si resecta il sigma-retto a livello della riflessione peritoneale e, poiché questa resezione non è destinata ad asportare un cancro, la legatura dei vasi viene praticata vicino alla parete viscerale in modo da evitare lesioni dell'innervazione vescicale e l'impotenza nei maschi. L'anastomosi colica viene realizzata a livello del promontorio sacrale, così la fibrosi perianastomotica favorisce anche l'ancoraggio definitivo del retto al sacro. La resezione anteriore di per se presenta un alto tasso di recidiva e se impiegata da sola predispone alla torsione ed al volvolo, mentre presenta diversi vantaggi se associata alla rettopenesi con miglioramento dei disturbi dell'evacuazione. In questi casi, tuttavia, la più grave complicanza è rappresentata dalla deiscenza anastomotica.

Invece, gli approcci per via perineale, in particolare la rettosigmoidectomia mucosa secondo Delorme (4), (15), che si dimostra di più semplice esecuzione,

e l'intervento di Altemeier, vanno riservati ai casi di prolasso mucoso o nei pazienti ad alto rischio che non possono essere sottoposti a laparotomia. In questi casi l'incidenza di recidiva va dallo 0 al 24% e l'intervento è facilmente eseguibile in anestesia loco-regionale con un miglioramento dell'eventuale incontinenza anale associata. In tale approccio va considerato anche l'avvento della prolassectomia mediante l'uso di suturatrice meccanica circolare proposta da Longo, che realizza una mucosectomia fetale e che presenta minori rischi rispetto alla tecnica di Delorme; essa tuttavia è ancora in fase di perfezionamento e risulta utile nel prolasso rettale inferiore ai 4 cm.

Conclusioni

Considerate le diverse tecniche, quella da noi preferita nel PR > 5 cm è la rettopenesi per via addominale secondo Wells, almeno per i pazienti in buone condizioni e che possono sopportare un'anestesia generale ed una laparotomia mediana. Nell'esperienza di Bachoo (2), si preferisce eseguire una rettopenesi associata a resezione anteriore per ridurre anche il sigma-retto ridondante, mentre l'impiego di protesi, in particolare di Marlex, è stato riservato ai casi non suscettibili di trattamento resettivo e nei soggetti anziani. In presenza di prolasso mucoso si preferisce un approccio perineale.

Il rischio di complicanze nella tecnica di Wells, che inizialmente ne avevano ridotto l'entusiasmo, quali l'occlusione intestinale e la sepsi da impianto di materiale eterologo, è oggi in effetti molto basso. Del resto, l'efficacia di questa metodica è rilevabile non soltanto per il basso tasso di recidive, ma anche per il netto miglioramento della continenza (fino al 70% dei pazienti). Alcune perplessità sono affiorate soltanto nella valutazione di alcuni risultati funzionali postoperatori (24), (27) ed in particolare nella modificazione dell'alvo. In effetti va rilevato che tutte le tecniche di sospensione del retto portano ad un netto peggioramento della stipsi nel postoperatorio sino al 40-50% dei casi; essa sembra legata alla denervazione del canale ano-rettale determinata dalla sezione dei legamenti alari laterali e dalla possibile angolatura del sigma-retto. I risultati sono comunque contraddittori: ad esempio, negli studi prospettici di Scaglia (25) e Speakman (27) non ci sono differenze tra la tecnica di Ripstein e quella di Wells, la quale in caso di sezione dei legamenti laterali dimostra negli studi di manometria anorettale un peggioramento dell'incontinenza fecale.

Oggi le tecniche di rettopenesi vengono eseguite anche in chirurgia laparoscopica (3), (8), (12), che a fronte dei suoi innegabili vantaggi d'ordine generale

presenta però tempi di esecuzione più lunghi con una mobilizzazione del retto più contenuta e con l'apposizione di una protesi di dimensioni ridotte, fissata spesso più cranialmente.

Inoltre, la necessità di effettuare l'intervento in anestesia generale, controindica tale approccio nei pazienti anziani e defedati; tuttavia anche in presenza di PR la laparoscopia è di fondamentale importanza in quanto permette di ottenere buoni risultati con una tecnica mininvasiva e quindi in grado di favorire una rapida ripresa funzionale, accorciando significativamente i tempi di degenza ospedaliera.

In conclusione, le metodiche di trattamento del PR, pur essendo evolute negli ultimi anni grazie

anche alla laparoscopia e all'avvento della tecnica di prolassectomia mucosa secondo Longo, non hanno ancora avuto una definitiva codificazione; gli accessi e le modalità dell'intervento restano ancora legati alla Scuola, alla manualità e all'esperienza del chirurgo. Nella nostra esperienza abbiamo trattato con successo 4 pazienti con la tecnica di rettopessi addominale secondo Wells utilizzando la protesi di Goretex per la sospensione del retto. Tale trattamento, pur eseguito in un numero limitato di casi, come confermato anche dalla revisione di Bachoo (2) non presenta complicanze rilevanti ed i pazienti hanno avuto un rapido recupero psicologico con un miglioramento estetico e funzionante.

Bibliografia

1. ATKINSON K.G., TAYLOR D.C.: *Wells procedure for complete rectal prolapse. A ten-year experience.* Dis. Colon&Rectum, 27(2), 96, 1984.
2. BACHOO P., BRAZZELLI M., GRANT A.: *Surgery for complete rectal prolapse in adults.* Cochrane Database Syst. Rev., 2, 1, 2000.
3. BOCCASANTA P., ROSATI R., MICHELETTO G., BONA S., FUMAGALLI U., PERACCHIA A.: *Video laparoscopic surgery and rectal prolapse. Our experience in rectopexy.* Minerva Chir. 52, 1417, 1997.
4. DELORME R.: *Sur le traitement des prolapsus du rectum totaux par l'excision de la muqueuse rectale et rectocolique.* Bull. Mem. Soc. Chir., 26, 498, 1900 (Paris).
5. DETRY R.J., VANHEUVERZWIJN R., MAHIEU P., KESTENS P.J.: *The use of prosthetic material in rectopexies.* Int. Surg. 69, 301, 1984.
6. DOCIMO L., GUIDA G., AMBROSIO S.D., DOCIMO G., PAPAGNO P., SPARAVIGNAL.: *L'accesso addominale a cielo aperto nel trattamento del prolasso del retto. Indicazioni e limiti della rettopessi.* Atti 102 Congr., Soc. It. Chir., 2, 148, 2000.
7. DODI G., PIRONE E.: *La chirurgia del prolasso rettale completo e la terapia delle recidive.* Ann. It. Chir., 65, 187, 1994.
8. DULUCQ J.L.: *Traitement des prolapsus du rectum par laparoscopie.* Encycl. Med. Chir. Techniques chirurgicales. Appareil digestif, Paris: Elsevier 40, 711, 1998.
9. GABRIELLI F., PISANI D., DI SIBIO T., CHIARELLI M.: *Terapia chirurgica del prolasso rettale: risultati clinici e funzionali.* Riv. It. Colon-Proct., 15, 228, 1996.
10. GOLDBERG S.M., GORDON S., NTVATVONAS S.: *Rectal prolapse.* In: *Essential of Anorectal Surgery.* Philadelphia: J.B. Lippincott Co., 1980
11. GOLIGHER J.C.: *Prolapse of the rectum.* In: *Surgery of the Anus, Rectum and Colon.* 4th. ed. London: Bailliere Tindall, 224, 1985.
12. HIMPENS J., CADIÈRE G.B., BRUYNS J., VERTUYEN M.: *Laparoscopic rectopexy according to Wells.* Surg. Endosc. 13 (2), 39, 1999.
13. KELVIN F.M., MAGLINTE D.D., BENSON J.T., BRUBAKER L.P., SMITH C.: *Dynamic cystoproctography: a technique for assessing disorders of the pelvic floor in women.* Am. J. Roentgenol., 163, 368, 1994.
14. KOHLER A., ATHANASIADIS S.: *The value of posterior elevator repair in the treatment of anorectal incontinence due to rectal prolapse - a clinical and manometric study.* Langenbecks Arch., Surg., 386 (3), 188, 2001.
15. LECHAUW J.P., LECHAUX D., PEREZ M.: *Results of Delorme's procedure for rectal prolapse. Advantages of a modified technique.* Dis. Colon&Rectum, 38, 301, 1995.
16. MANN C.V., HOFFMANN C.: *Complete rectal prolapse the anatomical and functional results of treatment by an extended abdominal rectopexy.* Br. J. Surg., 75, 35, 1988.
17. MELLGREN A. BREMMER S., JOHANSSON C., et al.: *Defecography: results of investigations in 2.816 patients.* Dis. Colon&Rectum, 37, 1133, 1994.
18. NIGRO N.D.: *Restoration of the elevator sling in the treatment of rectal procidentia.* Dis. Colon&Rectum, 37, 1133, 1994.
19. OLSON A., SMITH V., BERGSTROM J.O., COLLING J.C., CLARK A.L.: *Epidemiology of surgically managed pelvic organ prolapse and urinary incontinence.* Obstet. Gynecol., 89, 501, 1997.
20. PARKS A.G., PORTER N.H., HARDACASTLE J.: *The syndrome of the descending perineum.* Proc. Roy. Soc. Med., 59, 477, 1966.
21. RIPSTEIN C.B.: *Surgical care of massive rectal prolapse.* Dis. Colon Rectum 8, 34, 1965.
22. SROSS A.H., THOMPSON J.P.: *Management of infection after prosthetic abdominal rectopexy (Well's procedure).* Br. J. Surg. 76(6), 610, 1989.
23. SAYFAN J., PINGJO M., ALEXANDER-WILLIAMS J., KEIGHLEY M.R.: *Sutured posterior abdominal rectopexy with sigmoidectomy compared with Marlex rectopexy for rectal prolapse.* Br. J. Surg., 77, 143, 1990.
24. SCAGLIA M., FASTH S., HALLGREN T., NORDGREN S., ORESLAN, T., HULTEN L.: *Abdominal rectopexy for rectal prolapse. Influence of surgical technique on functional outcome.* Dis. Colon&Rectum. 37 (8), 805, 1994.

25. SCAGLIA M., RIHERO F., COMOTTI F., CAMPRA D., DELAINI G.G., HULTEN L.: *The functional and manometric results of 2 surgical methods of posterior abdominal rectopexy.* Minerva Chir., 49(5), 383, 1994.
 26. SCHULTS I., MELLGREN A., DOLK A., JOHANSON C., HOLMSTROM B.: *Long-term results and functional outcome after Ripstein rectopexy.* Dis. Colon & Rect., 43, 35, 2000.
 27. SPEAKMAN C.T. M., MADDEN M.V., NICHOLLS R.J., KAMM M.A.: *Lateral ligament division during rectopexy causes constipation but prevents recurrences: results of a prospective randomized study.* Br. J. Surg., 78, 1431, 1991.
 28. SULLIVAN S., LONGAKER C., LEE P.: *Total pelvic mesh repair. A ten year experience.* Dis. Colon&Rect, 44, 857, 2001.
 29. WELLS C.: *Rectal prolapse.* Nurs. Times, 67 (12), 345, 1971.
-