

## Corpi estranei endorettali introdotti per via anale. Case report

L.G. ANGIÒ, A. BONSIGNORE, T. CENTORRINO<sup>1</sup>, G. FARO, M. SOLIERA,  
I.D. SPAGNOLO, E. MOLINO<sup>1</sup>, A. PUTORTÌ, M. LICURSI

**RIASSUNTO:** Corpi estranei endorettali introdotti per via anale. Case report.

L.G. ANGIÒ, A. BONSIGNORE, T. CENTORRINO, G. FARO, M. SOLIERA, I.D. SPAGNOLO, E. MOLINO, A. PUTORTÌ, M. LICURSI

*Gli Autori riferiscono su due casi di ritenzione nel retto di corpi estranei introdotti per via anale a scopo erotico: un tappo di bomboletta spray di deodorante e un oggetto di foggia fallica di insolite dimensioni.*

*Le due osservazioni costituiscono l'occasione per puntualizzare l'aspetto eziologico (il vasto campionario di oggetti rinvenuti) e motivazionale (erotismo o sadismo, maldestri approcci diagnostico-terapeutici, eventi accidentali veri o presunti) del fenomeno morboso e per soffermarsi sulle strategie terapeutiche prospettate nel corso degli anni, non mancando di sottolineare come, nonostante le molte difficoltà, l'estrazione incruenta sia da preferire, quando possibile, per le implicazioni prognostiche, non sempre favorevoli, correlate alla scelta dell'approccio chirurgico.*

*Gli Autori ribadiscono, infine, che in considerazione della non banalità della condizione patologica in esame, dai risvolti drammatici soprattutto nei casi di complicanze perforative complete e incomplete (provocate in corso di penetrazione o di tentativi di estrazione dell'oggetto ovvero determinate dalla sua durevole permanenza in situ per la ritrosia del paziente ad affidarsi alle cure dei sanitari), non si può comunque prescindere di principio da un trattamento aggressivo.*

**SUMMARY:** Retained rectal foreign bodies by trans-anal introduction. Case report.

L.G. ANGIÒ, A. BONSIGNORE, T. CENTORRINO, G. FARO, M. SOLIERA, I.D. SPAGNOLO, E. MOLINO, A. PUTORTÌ, M. LICURSI

*The Authors refer about two cases of retained rectal foreign bodies by trans-anal introduction as consequence of anal eroticism: a deodorant aerosol-can cap and a sizeable phallic object.*

*These reports represent an occasion to talk about the etiology (the wide variety of foreign bodies) and the motivations (eroticism or sadism, clumsy diagnostic and therapeutic procedures, true or presume accidents) responsible for this pathological condition and to consider every therapeutic options employed during the past years, without forgetting that, despite difficulties, non-surgical extraction is to prefer, if possible, because of the negative prognostic implications often related to the surgical treatment.*

*The Authors finally confirm, because of the severity of this pathological condition - with negative outcomes especially in that cases with complete or incomplete perforative complications (produced during introduction through the anus or during several attempts of extraction of the object or caused by its long staying in the rectum because of the patient's denial of medical care) - the surgeons can't put aside possible indication for surgical treatment.*

**KEY WORDS:** Corpi estranei endorettali - Lesioni retali transanali.  
Retained rectal foreign bodies - Trans-anal rectal injuries.

### Introduzione

L'osservazione di corpi estranei nel retto è evenienza tutt'altro che rara; possono riscontrarsi per ingestio-

ne o derelizione - in corso di intervento chirurgico addominale - nel cavo peritoneale o ancora per introduzione per via anale, più raramente per altra via.

È difficile stabilire la reale incidenza del fenomeno, in particolare dei corpi estranei che, introdotti per via anale, sono sfuggiti al controllo di coloro che li hanno adoperati e sono, per così dire, andati "perduti". In letteratura infatti e non potrebbe essere altrimenti c'è traccia soltanto di quei casi in cui i pazienti non sono riusciti a recuperare gli oggetti ritenuti, evenienza che li ha costretti a portarsi malvolentieri al Pronto Soccorso per richiederne la rimozione, in un contesto di storia anamnestica non sempre del tutto convincente. Il fenomeno

Università degli Studi di Messina  
Scuola di Specializzazione in Chirurgia Generale I  
(Direttore: Prof. L.G. Angiò)  
Cattedra di Chirurgia d'Urgenza e di Pronto Soccorso  
(Titolare: Prof. L.G. Angiò)  
<sup>1</sup> Unità Operativa Complessa di Metodologia Chirurgica  
(Direttore: Prof. G. Navarra)

non è comunque raro ed è anzi in costante crescita soprattutto nel mondo occidentale (1-5). Dalle varie casistiche si evince la sua maggiore diffusione nel sesso maschile e in soggetti di età compresa tra i 15 e i 60 anni (3-7).

Riteniamo interessante segnalare due casi di corpi estranei ritenuti nel retto, giunti negli ultimi 3 anni alla nostra osservazione sia per la modalità di introduzione di uno e per le dimensioni insolitamente grandi dell'altro sia per le opzioni terapeutiche non chirurgiche adottate per la loro estrazione.

## Case report

### Caso n. 1

G.M., di sesso maschile, di anni 42, celibe, impiegato, è giunto al Pronto Soccorso per riferita rettorragia per la quale è stato ricoverato in regime d'urgenza.

Nel corso della raccolta anamnestica il paziente ha dichiarato di avere introdotto nel retto, 4-5 ore prima, a scopo autoerotico una bomboletta spray di deodorante, corredata all'estremità superiore di tappo in plastica dura, e che nella concitazione dell'atto ha erroneamente inserito il contenitore proprio con questa estremità rivolta verso l'alto. All'estrazione dell'oggetto, il tappo è rimasto indovato nell'ampolla rettale con la concavità rivolta verso il basso e i ripetuti tentativi di rimozione sono risultati vani, finché un ennesimo tentativo di recupero ha provocato il sanguinamento della mucosa rettale, la cui persistenza ha indotto il paziente a ricorrere alle cure dei sanitari.

L'esplorazione digito-ano-rettale, oltre che rilevare un marcato spasmo dello sfintere anale e confermare la diagnosi di rettorragia e di corpo estraneo ritenuto in ampolla rettale, peraltro supportata e meglio definita da un successivo esame radiografico diretto dell'addome (Fig. 1), ha accertato l'esistenza delle idonee condizioni per il recupero dello stesso per via transanale senza l'impiego di metodiche endoscopiche.

Praticata l'anestesia generale, con paziente in posizione litotomica, si è pertanto proceduto a divulsione dell'orifizio anale, mantenuto beante da due divaricatori a valva; agganciato, quindi, il bordo libero del tappo con due pinze di Kocher posizionate in sede diametralmente opposta (in corrispondenza delle "ore 3" e delle "ore 9" dell'orifizio anale) ed esercitata una certa trazione, si è dovuta constatare l'impossibilità della rimozione immediata dell'oggetto, in quanto la stessa trazione determinava il trascinarsi in basso, da parte dei bordi del tappo, della mucosa rettale; questa formava così uno spesso orletto, di fatto il vero ostacolo all'estrazione dell'oggetto, che a ogni ulteriore trazione tendeva a ispessirsi ulteriormente e a sanguinare. A tal punto si è ritenuto opportuno tagliare il tappo longitudinalmente e per quasi tutta la sua altezza, in corrispondenza delle "ore 6" dell'orifizio anale; tale manovra ha consentito di fare scorrere l'uno sull'altro i due margini dell'incisione, riducendo così il diametro dell'oggetto a livello del suo bordo libero di quel tanto che è bastato a renderne possibile la rimozione, via via preceduta dalla graduale estrazione dei divaricatori. Il tappo recuperato misurava 5,5 cm in altezza e aveva un diametro di cm 5 (Fig. 2).

La procedura è stata terminata con l'esplorazione endoscopica, che ha documentato diverse aree di mucosa rettale iperemica ed edematosa; i modesti sanguinamenti attivi rilevati sono stati trattati con l'apposizione di un tampone di Spongostan anale.

Al risveglio, eseguito un esame radiografico in bianco dell'addome, risultato negativo per complicanze immediate, il paziente su sua richiesta è stato dimesso.

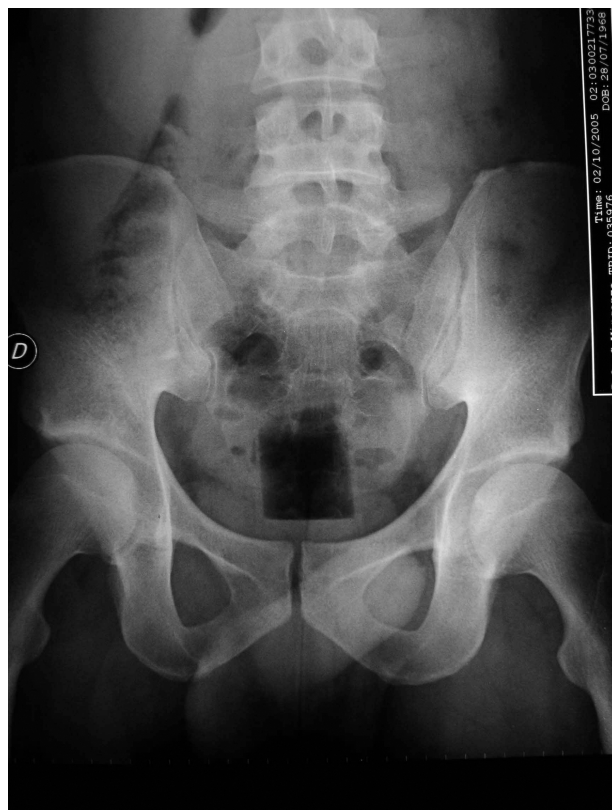

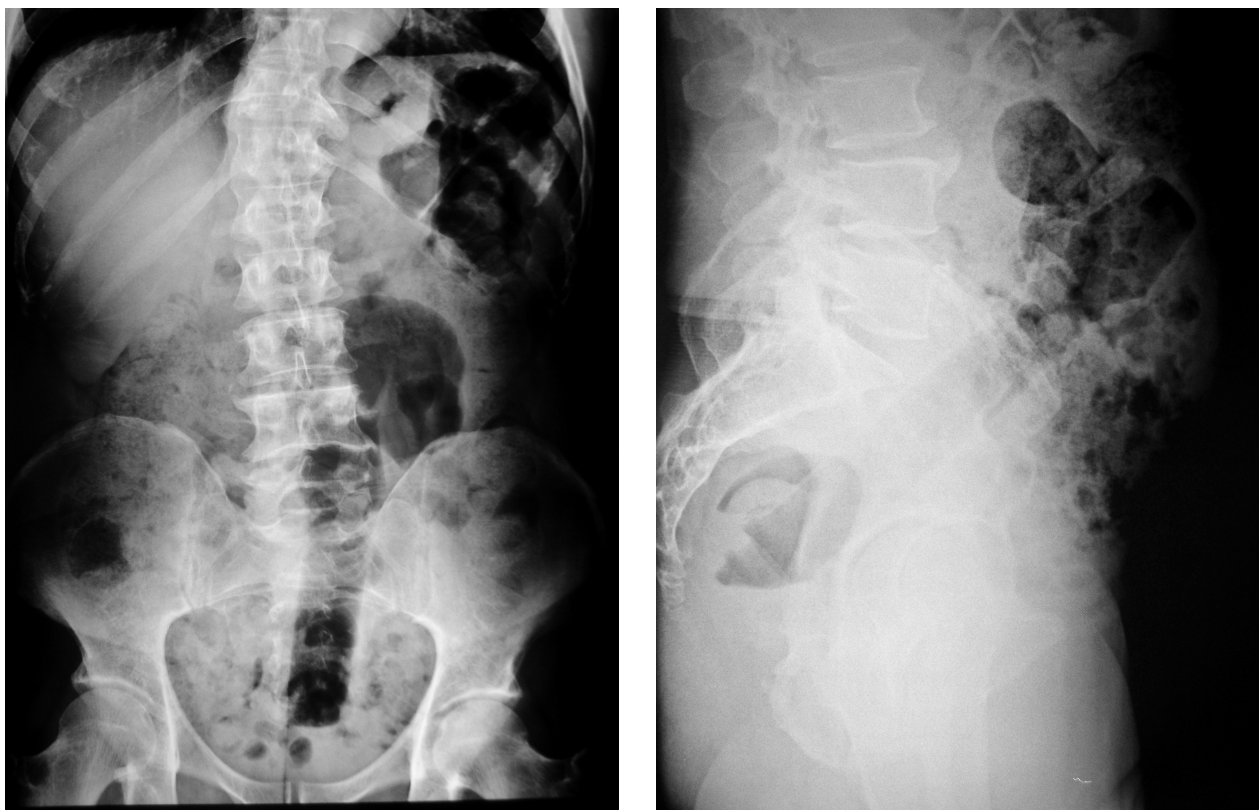
Fig. 1 - Caso n. 1. Radiografia diretta dell'addome che documenta la presenza nell'ampolla rettale del tappo in plastica dura di una bomboletta spray di deodorante disposta con il fondo verso l'alto.



Fig. 2 - Caso n. 1 - Reperto operatorio. Tappo in plastica dura di una bomboletta spray di deodorante rimossa per via transanale dall'ampolla rettale.

### Caso n. 2

E.V., di sesso maschile e di anni 48, celibe, manovale, è stato inviato alla nostra osservazione dal medico di guardia del Pronto Soccorso, dove si era recato poche ore dopo che, come malvolentieri ha riferito, era rimasto vittima di una sadica bravata, messa in opera a suo danno da individui avvinazzati e drogati con cui si era accompanato. Costoro, nel contesto di un gioco erotico di gruppo, han-



Figg. 3 e 4 - Caso n. 2. Radiografia diretta dell'addome nelle due proiezioni standard.

no introdotto profondamente nel retto del malcapitato un oggetto in plastica di foggia fallica che, sfuggito loro di mano, non sono più riusciti a estrarre dal viscere. Circostanza questa che ha indotto il diretto interessato a fare ricorso, anche se con una sorta di iniziale ritrosia, alle cure dei sanitari.

Presentatosi in reparto del tutto asintomatico, il paziente è stato sottoposto all'esplorazione digito-ano-rettale che, vinto il marcato spasmo sfinteriale non senza sofferenza da parte del medesimo, ha permesso di apprezzare, a 7-8 cm dal margine anale, l'estremità distale - di forma cilindrica, a superficie liscia e di consistenza dura - del riferito corpo estraneo ritenuto, che il successivo esame fisico dell'addome - peraltro in assenza di qualsiasi altro elemento patologico di rilievo - ha consentito di palpare, in corrispondenza del quadrante inferiore sn, per tutta la sua estensione, dal piano pelvico alla regione mesogastrica, dove la sua estremità prossimale era facilmente apprezzabile.

Esso è stato meglio definito dall'esame radiografico diretto dell'addome (Figg. 3 e 4), integrato da scansioni TC senza MdC (Figg. 5 e 6), come un oggetto cilindrico cavo, della lunghezza di 20-25 cm e con diametro di circa 3 cm (4 cm all'estremità prossimale), che occupava l'ampolla rettale e la quasi totalità del sigma, con posizione obliqua, per effetto del superamento del promontorio sacrale, in senso aborale-orale e postero-anteriore e con estremità distale a circa 3 cm dal pavimento pelvico - quindi non incastrata nella concavità del coccige - ed estremità prossimale proiettata in corrispondenza della regione ombelicale.

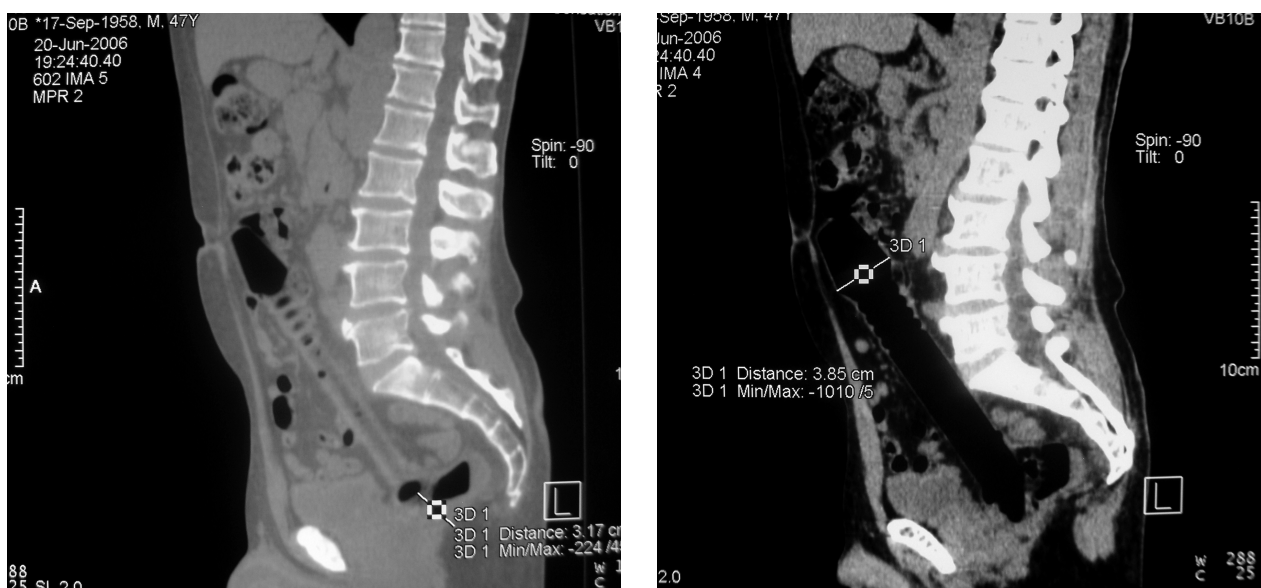Avendo deciso di tentare l'estrazione incruenta del corpo estraneo per via transanale, si è proceduto, con paziente in posizione litotomica e in anestesia generale, alla divulsione dell'orificio anale, che è stato poi mantenuto beante con due divaricatori a valva. Ag-

ganciato, a tal punto, con una robusta pinza di Kocher il corpo estraneo, con una manovra sincrona addomino-transanale (la prima di spinta dall'esterno della cavità addominale e con orientamento dall'alto in basso e dall'avanti in dietro; la seconda di trazione verso il basso per il tramite della pinza) si è riusciti a estrarre dal retto con la dovuta cautela l'oggetto fallico. È stata, quindi, eseguita una sigmoidoscopia di controllo, che ha documentato iperemia e edema della mucosa del retto e assenza di complicanze perforative complete e incomplete a carico della sua parete.

Eseguito, al risveglio, un esame radiografico diretto dell'addome, che ha confermato l'assenza di lesioni perforative a tutto spessore del viscere, il paziente su sua richiesta è stato dimesso.

## Discussione

L'assortimento di oggetti introdotti per via anale e rinvenuti nel retto è vastissimo e non conosce limiti di immaginazione: qualsiasi elenco risulterebbe incompleto (8-13). Ne riportiamo alcuni: vari tipi di frutta (limoni, banane) e di ortaggi (zucchini, carote, cetrioli, cipolle, patate); salami; portapepe; bottiglie e bicchieri di vetro di varia forma e dimensione; tazze; lampadine e lampade al neon; bombolette spray di prodotti cosmetici (deodoranti, ecc.) o di gas per accendini; pezzi di legno, di cemento, di ferro; manici di scopa, di ombrelli;



Figg. 5 e 6 - Caso n. 2 - TC senza MdC dell'addome.

Figure nn. 3, 4, 5 e 6 - Le indagini di diagnostica per imaging documentano la presenza di un oggetto di foggia fallica - della lunghezza di 20-25 cm e del diametro di circa 3 cm (4 all'estremità prossimale) - che occupa l'ampolla e la quasi totalità del sigma, con posizione obliqua in senso aborale-orale e postero-anteriore e con estremità distale a circa 3 cm dal pavimento pelvico - non incastrata nella cavità del coccige - ed estremità prossimale proiettata in corrispondenza della regione ombelicale.

maniglie di porte; palle da baseball, da tennis, da biliardo; sassi; vibratori e oggetti fallici di caucciù o plastica; cacciaviti; candele; spazzole e spazzolini da denti; penne e matite; lampadine tascabili a forma di penna; preservativi contenenti droga; provette di laboratorio; termometri, cannule di clistere, sonde rettali. Casaccia (14) riferisce su di un caso, riportato in letteratura, di "un paziente che introdusse nel retto, in un cilindro di cartone della lunghezza di cm 15, un petardo poi fatto esplodere, che provocò la perforazione del retto al di sopra della prostata".

In ordine crescente di frequenza, i motivi dell'introduzione transanale nel retto di corpi estranei sono (8, 9, 15-24):

- autolesionistici (opportunità da parte di detenuti per farsi ricoverare in ospedale o da parte di soggetti emotivamente labili al fine di richiamare l'attenzione);

- criminosi (violenza carnale da parte di sadici sulle vittime di turno ovvero manovre punitive tendenti a offendere la dignità e la virilità dei malcapitati ovvero ancora occultamento di oggetti da contrabbandare);

- diagnostico-terapeutici: pratiche inesperte o negligenti di assistenza infermieristica ovvero tentativi da parte del paziente di stimolazione della defecazione o di riduzione di prolasso rettale/emorroidario o di rimozione di parassiti;

- erotici anali - sia come variante poco importante nel rapporto eterosessuale che come parte essenziale, in sostituzione del coito anale, in quello omosessuale maschile - ovvero autoerotici anali (masturbazione) - pe-

culiare in soggetti di sesso maschile e dell'età media compresa tra i 40 e i 50 anni.

Gli individui che ricorrono all'introduzione di oggetti nel retto per via anale a scopo erotico o autoerotico, fenomeno molto più frequente di quanto si possa credere, sono negli ultimi decenni in crescita sia in senso assoluto che relativo (7, 15, 23-26). Il loro reale incremento è da correlare all'aumentata incidenza di violenze etero- ed omo-sessuali e all'edonismo esistenziale sempre più trionfante nell'odierna società che, mediato e amplificato dai mass-media, ha favorito la liberalizzazione di qualsiasi manifestazione della sessualità umana - ivi comprese le aberrazioni, nel tentativo di ottenere, specie durante orge e sotto l'effetto di alcool e droghe, la gratificazione sessuale - e la decolpevolizzazione dell'omosessualità maschile. L'aumento relativo dei pazienti è, invece, conseguente alla circostanza che, rimossa la naturale ritrosia, essi ricorrono oggi con minori tentennamenti e pudori al medico di Pronto Soccorso, nel caso in cui vengano a trovarsi nella situazione della ritenzione nel retto di un corpo estraneo, meno imbarazzante e più socialmente accettabile rispetto al passato.

La presenza di corpi estranei nel retto può essere correlata anche ad atti inconsiderati nei bambini ovvero in soggetti con deficit intellettivi (idiotia) o con psicopatie (disadattamento mentale).

I due casi da noi osservati, entrambi di sesso maschile e rispettivamente di 42 e 48 anni, confermano i relativi dati statistici emersi dalla letteratura internazionale in riferimento alla motivazione erotica alla base del gesto,

quest'ultima anche evincibile dalla tipologia degli oggetti endorettali rimossi, di frequente riscontro peraltro nelle varie casistiche.

La diagnosi di oggetto endorettale introdotto per via anale si pone sulla base dei dati anamnestici riferiti dal paziente che, però, se perverso sessuale, per l'imbarazzo e il timore di essere umiliato, può mostrarsi reticente (66,7% dei casi) e mascherare l'evento con una storia clinica vaga e aspecifica: l'eziologia non è né erotica né autoerotica a suo dire, ma al più terapeutica o, comunque, accidentale (7, 9, 20-23, 27). In siffatta evenienza egli riferisce esclusivamente dolore pelvico/anale e/o rettorragia ed è soltanto l'esplorazione digito-anorettale a consentire di formulare l'esatta diagnosi fornendo utili ragguagli sulla natura, forma, dimensioni e sede del corpo estraneo ritenuto, che può essere anche rilevato palpatoriamente all'esame fisico dell'addome.

L'obiettività proctologica e quella addominale consentono, poi, di meglio definire il quadro clinico, correlato chiaramente sia alle dimensioni e alla sede del corpo estraneo endorettale sia al tempo intercorso tra la sua introduzione e l'inizio dell'osservazione clinica.

Se l'oggetto indovato nel retto è di modesto volume e l'evento si è da poco verificato, i disturbi sono ben sopportati dal paziente, al punto che, per quel senso di vergogna di cui si è già detto, si presenta al pronto soccorso allorché, dopo infruttuosi tentativi di espulsione spontanea del corpo estraneo o di sua rimozione compiuti al proprio domicilio di persona o da parte di assistenti improvvisatisi soccorritori, insorgono sintomi e segni di proctite e/o di stasi fecale.

Quando, invece, l'oggetto è di dimensioni considerevoli, oltre ai suddetti sintomi, verosimilmente più precoci, può rapidamente determinarsi un quadro di occlusione intestinale e/o di ritenzione urinaria, che induce il paziente a recarsi in breve tempo al pronto soccorso, a meno che non sia impedito, così come avvenuto in alcuni casi di violenza sessuale e di sequestro della vittima descritti in letteratura (24).

In entrambi i casi - e soprattutto se l'oggetto introdotto nel retto è di una certa consistenza, è acuminato, ha superficie irregolare - il medico non può non considerare durante l'esame clinico del paziente, nonostante la stupefacente capacità e tolleranza del viscere, la possibilità, indubbiamente maggiore nelle ipotesi causali criminose, che durante la penetrazione siano state prodotte a suo carico lesioni meccaniche (8). Alla citata evenienza egli deve pensare anche, e forse soprattutto, in assenza del corpo estraneo già recuperato dall'interessato o da chi per lui al proprio domicilio: è, infatti, durante le inesperte manovre di autoestrazione o di rimozione dell'oggetto - la cui espulsione spontanea è difficile o impossibile per il suo incastrarsi nella concavità sacrale, ove si dispone obliquamente con un'estremità rivolta verso la parete addominale anteriore e con l'altra allocata nel-

la concavità del coccige (posizione di Delbet) - che più spesso si verificano le lesioni viscerali (8). Queste, percepibili già nel corso dell'iniziale esplorazione rettale, possono interessare:

- la mucosa ed, eventualmente, gli strati muscolari del retto: si tratta di perforazioni incomplete - abrasioni, erosioni, lacerazioni - potenziali cause di sanguinamento e di inquinamento secondario con formazione di flemmoni, ascessi e fistole;

- l'intera parete del viscere: si tratta di perforazioni complete che possono essere aperte nel cavo peritoneale (causa di peritonite franca e/o di emoperitoneo) o nello spazio retro- e/o sotto-peritoneale al di sopra del muscolo elevatore dell'ano (causa di cellulite e ascesso-fistoloso pelvi-rettale, di ematoma, di enfisema); l'ematoma e/o l'ascesso-fistoloso ischio-rettale possono complicare, invece, la perforazione del retto nello spazio sottostante il muscolo elevatore dell'ano.

Da non trascurare, sempre nelle ipotesi causali criminose, l'evenienza di danni a carico del complesso sfinteriale - con tutti i possibili esiti invalidanti sulla funzione della continenza e della defecazione -, che sono, invece, solitamente assenti nei soggetti che subiscono penetrazioni anali a scopo erotico o autoerotico, nonostante le abituali pratiche sodomitiche non comportino, contrariamente al credere assai diffuso, modificazioni morfologiche e funzionali degli sfinteri anali.

L'esame radiografico in bianco dell'addome in ortostatismo e nelle due proiezioni standard completa il momento diagnostico, documentando la presenza nel retto di oggetti radiopachi, di cui individua numero e natura, evidenzia la forma e le dimensioni, rileva la sede e la disposizione in rapporto al viscere in cui sono indovati; il riscontro di pneumoperitoneo o di retroperitoneo orienta per la diagnosi di perforazione del retto. Un esame contrastografico con mezzo idrosolubile (Gastrografin) - ovviamente quando possibile - permette di individuare un corpo estraneo radiotrasparente.

Le caratteristiche dell'oggetto endorettale, i segni della proctite e le peculiarità della lesione rettale possono essere forniti, laddove l'esecuzione sia ritenuta possibile - in assenza, quindi, di sospetta perforazione -, dall'esame rettosigmoidoscopico, da effettuare con strumento rigido, con cautela e senza insufflare aria.

I nostri due pazienti, superato un iniziale plausibile imbarazzo, non hanno in effetti avuto particolari remore a rivolgersi senza eccessivo ritardo al presidio ospedaliero più vicino, riferendo con sincerità sia sull'evento patologico loro occorso sia sulle circostanze che lo avevano determinato. Tale comportamento è stato verosimilmente dettato nel primo caso dall'attualità della rettorragia e nel secondo caso, in assenza di sintomi, dalla preoccupazione che un'ulteriore persistenza in situ del voluminoso oggetto avrebbe potuto causare gravi complicanze.

Sulla base di questi presupposti non abbiamo avuto particolari difficoltà nel formulare la diagnosi clinica e, conseguentemente, ci siamo avvalsi degli apporti strumentali per meglio definire la tipologia e i rapporti anatomici dei corpi estranei ritenuti nel retto e, quindi, avendo escluso concomitanti lesioni perforative a carico della parete del viscere, per pianificare il management dei due casi, prediligendo un approccio non chirurgico.

Accertata la presenza nel retto del corpo estraneo, si deve provvedere alla sua rimozione nel più breve tempo possibile al fine di evitare che la sua persistenza nel viscere comporti l'insorgenza di lesioni meccaniche (11, 13, 28, 29).

La terapia è semplice per i piccoli oggetti che, una volta localizzati, possono essere estratti con facilità attraverso l'ano manualmente (digitalmente) o strumentalmente (rettoscopio rigido, rettosigmoidoscopio flessibile, pinza da presa di varia foggia), previa frammentazione laddove possibile e necessario. Un adeguato rilassamento del complesso sfinterico, che faciliti manovre di rimozione anche più energiche, può essere ottenuto con il ricorso all'anestesia (generale, regionale - epidurale/spinale, locale - sfinterica) (30, 31); l'alternativa può essere rappresentata da una neuroleptoanalgesia. In entrambe le evenienze, però, il paziente non potrà collaborare all'estrazione dell'oggetto ritenuto con adeguate e opportune manovre di ponzamento.

La terapia è complessa per gli oggetti voluminosi e, per l'estrema variabilità della loro foggia, secondaria all'accidentalità dell'evento o legata alla fantasia del paziente, è spesso richiesta al medico, che si accinge alla loro rimozione, una buona dose di inventiva nella messa in atto della privilegiata strategia non chirurgica, che deve tenere conto inoltre della sede e della posizione assunta dal corpo estraneo nell'ampolla rettale e di altri fattori che ne ostacolano il recupero: la superficie liscia e/o la friabilità/la fragilità dell'oggetto ovvero l'edema e il sanguinamento della mucosa ovvero ancora lo spasmo sfinteriale (11, 26). Essa consiste nell'effettuazione, in anestesia generale o regionale (22, 23), di una progressiva e ampia divulsione anale che, associata alla spinta all'indietro del coccige per mezzo di una valva, favorisce l'estrazione per via transanale del corpo estraneo con manovre manuali o bimanuali ovvero per mezzo di strumenti e presidi chirurgici e non (eventualmente mutuati da altre discipline specialistiche) ovvero ancora mediante metodiche ingegnose (anoscopio, speculum a becco d'oca, divaricatori a valva, retrattore di Parks, rettoscopio rigido, rettosigmoidoscopio flessibile, ansa da polipectomia, pallone per dilatazione pneumatica; pinze da presa di varia foggia endoscopiche e non - a morso, ad anelli, da tonsille, di Kocher, di Kelly -, forcipe ostetrico e ventosa, cucchiari, cavatappi, sonda di Blackmore o catetere di Foley introdotti e gonfiati dentro o al di là del corpo estraneo, gesso con stoppino, anello o cappio di

filo di sutura, adesivo di cianoacrilato, ecc.) (4, 31-37).

Quanto al recupero dei corpi estranei di vetro ritenuti nel retto, l'uso di una pinza da presa con i morsi inguainati con caucciù potrebbe essere d'aiuto nel tentativo di estrarli senza romperli (11, 14, 26, 38). Inoltre, in caso di bicchieri o di contenitori di vetro introdotti nel retto con il bordo libero in alto, è utile - al fine di contrastare la pressione negativa che si sviluppa al di sopra di essi durante le manovre di trazione e che, oltre che esercitare un effetto suzione sulla mucosa circostante, a essa si oppone - fare scivolare uno o più cateteri di Foley intorno a essi fino a superarli e iniettare aria per il loro tramite, creando così una pressione positiva a monte; l'applicazione di una trazione agli stessi Foley cuffiati faciliterà la rimozione degli oggetti in questione (4).

Il rischio di lesione iatrogena, sempre in agguato durante le manovre strumentali, soprattutto se non eseguite sotto visione diretta, va in qualunque caso scongiurato (20-23, 30, 39).

Spesso, però, per la posizione dell'oggetto indovato nel retto, per le sue notevoli dimensioni, per la sua superficie liscia, per la mancanza di spazio tra lo stesso e la parete viscerale, tutto si rivela inutile e non si riesce ad afferrare e a estrarre il corpo estraneo (40). In siffatta situazione si deve necessariamente fare ricorso alla laparotomia mediana o paramediana sn, con paziente in posizione Trendelenburg-litotomica, seguita da una manovra sincrona addomino-transanale, rispettivamente di spinta in basso (*milking down*) verso il canale anale dell'oggetto ritenuto da parte di un sanitario e di agganciamento ed estrazione dello stesso per via transanale da parte di un altro sanitario, magari con l'aggiunta della resezione del coccige (31, 41).

È del tutto eccezionale, infine, il ricorso alla laparotomia mediana o paramediana sinistra e alla rettotomia estrattiva sulla parete anteriore del segmento intraperitoneale del viscere; a questa seguono la rimozione del corpo estraneo, la sutura, il drenaggio e il confezionamento di una colostomia prossimale di protezione, prevista come obbligatoria dall'orientamento chirurgico predominante, pur con il disagio per il paziente della diversione temporanea del transito fecale e della necessità di un successivo intervento di ricanalizzazione, previa valutazione della funzionalità dello sfintere anale in caso di pregresso danno a suo carico (30, 39).

Per una maggiore garanzia di tenuta della sutura della breccia intestinale è opportuno che la trasversostomia su bacchetta escludente venga completata dal "washout" dell'ansa distale defunzionizzata, atto a rimuoverne i residui fecali (2, 41, 42).

Dopo il recupero del corpo estraneo, per evitare che una lacerazione - sanguinante o meno - della parete rettale, preesistente o secondaria a esso, ovvero una perforazione iatrogena debbano passare misconosciute, non-

ché per avere contezza dello stato flogistico della mucosa a esso residuo, è obbligatorio che il paziente venga tenuto in osservazione, per essere sottoposto, oltre che a controllo clinico, a esame radiografico in bianco dell'addome e a rettosigmoidoscopia, il cui risultato negativo consente di inviarlo al proprio domicilio.

Tutti i pazienti, eccetto quelli in cui i corpi estranei endorettali siano stati introdotti accidentalmente, dovrebbero essere indirizzati verso una valutazione psicologica che li aiuti a modificare nel futuro il proprio comportamento o, in caso di stupro, che tratti il trauma psicologico patito (4, 7).

In entrambi i casi da noi trattati, abbiamo potuto fare ricorso, così come dai più auspicato, a una rimozione incruenta transanale degli oggetti endorettali, indipendentemente dalle loro dimensioni. Contrariamente alle nostre aspettative e quasi paradossalmente abbiamo avuto maggiori difficoltà nell'estrazione dell'oggetto più piccolo (il tappo della bomboletta spray di deodorante) rispetto a quello di foggia fallica di ben altro ingombro.

Nel caso n. 1 la rimozione del tappo con bordo libero rivolto verso l'ano, ostacolata nelle manovre estrattive dall'orletto mucoso che ne precedeva la discesa, è stata resa possibile dall'espedito attuato che è valso a ridurre il suo diametro trasverso.

Nel caso n. 2 la notevole lunghezza dell'oggetto, che di fatto rappresentava motivo di preoccupazione, si è invece rivelata utile, consentendo di esercitare una spinta verso il basso attraverso la parete addominale, ad addome chiuso, senza necessità della manovra di *milking down* in corso di laparotomia.

Quanto alle eventuali lesioni, soprattutto complete, della parete rettale, secondarie alla penetrazione nel viscere di un corpo estraneo o alla sua rimozione anche da parte di un medico, al loro riconoscimento precoce - se non ostacolato dalla tardiva presentazione del paziente all'osservazione e dal mancato sospetto del medico - deve fare seguito, al fine di ridurre la morbilità e la mortalità abbastanza significative, un trattamento tempestivo e adeguato, per il quale risulta difficile formulare delle regole generali (43). Esso deve essere, in effetti, individualizzato e basato sulla localizzazione anatomica della lesione, sulla sua estensione in superficie e in profondità - con superamento o meno della sierosa peritoneale -, sull'intervallo di tempo trascorso tra l'evento traumatico e l'inizio dell'osservazione clinica del paziente, sul grado di contaminazione della cavità peritoneale e/o degli spazi perirettali e sulla presenza di uno stato di shock.

In particolare, nelle lacerazioni parietali non perforative si attende la spontanea cicatrizzazione, essendo limitato il rischio di inquinamento secondario dei tessuti e degli spazi limitrofi; la riparazione chirurgica va riservata a quelle di ampia estensione - per accelerarne la guarigione e prevenire le stenosi - e/o sanguinanti (44);

il semplice sanguinamento può, in alternativa, essere trattato con tamponamento o con elettrocoagulazione.

Quanto alle perforazioni traumatiche del retto, al di sopra della riflessione peritoneale e con comunicazione tra lume viscerale e cavità celomatica, la tattica chirurgica prevede di procedere, nel più breve tempo possibile, a laparotomia, riparazione con sutura diretta della lacerazione, drenaggio e colostomia prossimale di protezione con irrigazione del segmento colico a valle, la cui sistematica applicazione, in accordo con la comune "presunzione di complicabilità", ha favorito, prescindendo dalle progredite tecniche rianimatorie e terapie antibiotiche, una drastica riduzione del tasso di complicità e di mortalità (26, 45, 46). La derivazione fecale può essere evitata solo in presenza di contaminazione limitata del cavo peritoneale sia per le piccole dimensioni della lesione che per il suo trattamento immediato - non oltre le 8 ore dall'esordio del quadro clinico - (47-49).

Accesso laparotomico ovvero transanale e/o perineale, toilette, sutura diretta, drenaggio presacrale e colostomia prossimale di protezione vanno riservati alle brecce viscerali che si aprono nello spazio retro- e sotto-peritoneale. In caso di difficoltà di accesso alle lesioni, si fa affidamento unicamente sui drenaggi e sulla trasversostomia su bacchetta escludente, che riducono in percentuale molto significativa le complicanze infettive e la mortalità (42, 49-51). Risulta controverso, in tale evenienza l'impiego del lavaggio del segmento intestinale distale in quanto la procedura stessa favorirebbe lo spandimento del contenuto intestinale negli spazi limitrofi (52, 53).

Non comportano gravi rischi per il paziente né problemi particolari per il chirurgo le perforazioni del retto sottostanti il muscolo elevatore dell'ano; un accurato "sbrigliamento" dello spazio perirettale e un'attenta osservazione sono più che sufficienti.

Gli antibiotici sono parte essenziale nell'approccio terapeutico ai pazienti con lesioni traumatiche del retto: devono essere somministrati già preoperatoriamente e il loro spettro d'azione deve essere sufficientemente ampio per coprire la flora batterica del colon, compresi gli anaerobi (41). Indispensabile la sieroprofilassi antitetanica.

In caso di lesione del complesso sfinteriale anale, la riparazione diretta con riavvicinamento dei capi muscolari può essere necessaria per ristabilire la continenza fecale.

## Conclusioni

Alla fantasia dei pazienti che, per motivi erotici, autoerotici o sadici ovvero per maldestri approcci terapeutici ovvero semplicemente per eventi accidentali, hanno arricchito nel corso degli anni il già vasto campionario

di oggetti ritenuti endorettali, deve contrapporsi una buona dose di inventiva dei sanitari che, nel tentativo di recuperare anche i più improbabili reperti in modo incruento, così come auspicabile, devono ingegnarsi anche con metodiche e mezzi non sempre proprio ortodossi, annoverando nello strumentario chirurgico elementi mutuati da varie discipline specialistiche e altri oggetti di uso comune. Nonostante le molte difficoltà l'estrazione incruenta è infatti da preferire, quando possibile, per le implicazioni prognostiche non sempre favorevoli, correlate alla scelta dell'approccio chirurgico. La strategia terapeutica adottata e la conseguente prognosi risultano in sostanza essenzialmente correlate alla forma, alle dimensioni e alla posizione dell'oggetto nel viscere, nonché alle eventuali complicanze perforative complete e incomplete della parete di questo, provocate in corso di penetrazione o di tentativi di estrazione dell'oggetto ovvero determinate dalla sua durevole permanenza in situ per

la ritrosia del paziente ad affidarsi alle cure dei sanitari. In queste ultime evenienze l'evoluzione del quadro clinico è influenzata dall'estensione delle lesioni in superficie e in profondità, dal tempo trascorso dal trauma, dalla presenza e dall'entità della contaminazione perirettale e dalle secondarie infezioni peritoneali e pelviche con possibile diffusione sistemica della sepsi.

Da quanto detto si deduce la non banalità della condizione patologica in esame, che può avere risvolti anche drammatici, soprattutto nei casi di tardiva presentazione del paziente, spesso per il solo senso del pudore: il ritardo diagnostico impone infatti nella maggior parte di questi casi un trattamento aggressivo.

Il management del paziente post-trattamento non può prescindere dalla prosecuzione della sua osservazione clinica supportata da ulteriori indagini endoscopiche e radiografiche, volte a escludere la presenza di complicanze post-estrattive.

## Bibliografia

- Giummarra G, Mallia S, Migliore C, Moscuza G, Raniolo A, Mallia G. Autoerotismo anorettale: considerazioni su un insolito caso clinico. *N Giorn Ital Med* 1989; 4: 113-6.
- Yaman M, Deitel M, Burul CJ, Shahi B, Hadar B. Foreign bodies in the rectum. *Can J Surg* 1993; 36: 173-7.
- Cohen JS, Sackier JM. Management of colorectal foreign bodies. *J R Coll Surg Edinb* 1996; 41: 312-5.
- Ahmed A, Cummings S. Novel endoscopic approach for removal of a rectal foreign body. *Gastrointest Endosc* 1999; 50: 872-4.
- Feigelson S, Maun D, Silverberg D, Menes T. Removal of a large spherical foreign object from the rectum using an obstetric vacuum device: a case report. *Am Surg* 2007; 73: 304-6.
- French GWG, Sherlock DJ, Holl-Allen RTJ. Problems with rectal foreign bodies. *Br J Surg* 1985; 72: 243-4.
- Bush DB, Starling JR. Rectal foreign bodies: case reports and a comprehensive review of the world's literature. *Surgery* 1986; 100: 512-9.
- Clarke DL, Buccimazza I, Anderson FA, Thomson SR. Colorectal foreign bodies. *Colorectal Dis* 2005; 7: 98-103.
- Wen-Chieh Huang, Jeng-Kae Jiang, Huann-Sheng Wang, Shung-Haur Yang, Wei-Shone Chen, Tzu-Chen Lin, Jen-Kou Lin. Retained rectal foreign bodies. *J Chin Med Assoc* 2003; 66: 606-11.
- Aquino MM, Turner J. A simple technique for removing an impacted aerosol-can cap from the rectum. *Dis Colon Rectum* 1986; 29:675.
- Couch CJ, Tan EG, Watt AG. Rectal foreign bodies. *Med J Austr* 1986; 144: 512-5.
- McDonald PT, Rosenthal CD. An unusual foreign bodies in the rectum: a baseball. Report of a case. *Dis Colon Rectum* 1977; 20: 56-7.
- Wigle RL. Emergency department management of retained rectal foreign bodies. *Am J Emerg Med* 1988; 6: 385-9.
- Casaccia M. Affezioni acute ano-rettali. In Cordiano C, D'Amico D, eds. *Manuale di chirurgia d'urgenza*. Piccin Editore Padova 1981.
- Orr CJ, Clark MA, Hawley DA, Pless JE, Tate LR, Fardal PM. Fatal anorectal injuries: a series of four cases. *J Forensic Sci* 1995; 40: 219-21.
- Losanoff JE, Kjossev KT. Rectal "oven mitt": the importance of considering a serious underlying injury. *J Emerg Med* 1999; 17: 31-3.
- Bolling DR Jr. Prevalence, goals and complications of heterosexual anal intercourse in a gynecologic population. *J Reprod Med* 1977; 19: 120-4.
- Masters WH, Johnson VE. Omosessualità. Una nuova prospettiva. Feltrinelli Ed Milano 1980.
- Kazal HL, Sohn N, Carrasco JI, Robilotti JG, Delaney WE. The gay bowel syndrome: clinico-pathologic correlation in 260 cases. *Ann Clin Lab Sci* 1976; 6: 184-92.
- Sohn N, Weinstein MA, Gonchar J. Social injuries of the rectum. *Am J Surg* 1977; 134: 611-2.
- Marino AWM Jr, Marcini HW. Anal eroticism. *Surg Clin North Am* 1978; 58: 513-8.
- Barone JE, Sohn N, Nealon TF. Perforations of foreign bodies of the rectum: report of 28 cases. *Ann Surg* 1976; 184: 601-4.
- Barone JE, Yee J, Nealon TF. Management of foreign bodies and trauma of the rectum. *Surg Gyn Obst* 1983; 156: 453-7.
- El-Ashaal YI, Al-Olama AK, Abu-Zidan FM. Trans-anal rectal injuries. *Singapore Med J* 2008; 49:54-6.
- Irizarry E, Gottesman L. Rectal sexual trauma including foreign bodies. *Int J of STD & AIDS* 1996; 7: 166-9.
- Nehme Kingsley AE, Abcarian H. Colorectal foreign bodies management update. *Dis Colon Rectum* 1985; 28: 941-4.
- Ooi BS, Ho YH, Eu KW, Nyam D, Leong A, Seow-Choen F. Management of anorectal foreign bodies: a cause of obscure anal pain. *Aust N Z J Surg* 1998; 68: 852-5.
- Turner B. Management of retained foreign bodies and rectal sexual trauma. *Nurs Times* 2004; 100: 30-2.



29. Rodriguez-Hermosa JI, Codina-Cazador A, Ruiz B, Sirvent JM, Roig J, Farrés R. Management of foreign bodies in the rectum. *Colorectal Dis* 2007; 9: 543-8.
30. Eftaiha M, Hambrick E, Abcarian H. Principles of management of colorectal foreign bodies. *Arch Surg* 1977; 112: 691-5.
31. Kantarian JC, Riether RD, Sheets JA, Stasik JJ, Rosen L, Khubchandani IT. Endoscopic retrieval of foreign bodies from the rectum. *Dis Colon Rectum* 1987; 30: 902-4.
32. Sirrospour D, Dradstedt LR. A large foreign body removed through the anus. *Dis Colon Rectum* 1975; 18: 616-9.
33. Levin SE, Cooperman H, Freilich M, Lomas M. The use of a curved uterine vulsellum for removal of rectal foreign bodies: report of a case. *Dis Colon Rectum* 1977; 20: 532-3.
34. Hughes JP, Marice HP, Gathright JBJr. Method of removing a hollow object from the rectum. *Dis Colon Rectum* 1976; 19: 44-5.
35. Steven K, Lykke J, Hansen TS. A simple suction device for removing foreign bodies in the rectum. *Br J Surg* 1979; 66: 418.
36. Rocklin MS, Apelgren K. Colonoscopic extraction of foreign bodies from above the rectum. *Am Surg* 1989; 55: 119-23.
37. Johnson SO, Hartranft TH. Non surgical removal of a rectal foreign body using a vacuum extractor: report of a case. *Dis Colon Rectum* 1996; 39: 935-7.
38. Berci G, Morgenstern L. An operative proctoscope for foreign-body extraction. *Dis Colon Rectum* 1983; 26: 193-4.
39. Kouraklis G, Misiakos E, Dovas N, Karatzas G, Gogas J. Management of foreign bodies in the rectum: report of 21 cases. *J R Coll Surg Edin* 1997; 42: 246-7.
40. Lake JP, Essani R, Petrone P, Kaiser Am, Asensio JA, Beart RW Jr. Management of retained colorectal foreign bodies: predictors of operative intervention. *Dis Colon Rectum* 2006; 49: 1240-1.
41. Grasberger RC, Hirsch EF. Rectal trauma. A retrospective analysis and guidelines for therapy. *Am J Surg* 1983; 145: 795-9.
42. Shannon FL, Moore EE, Moore FA, McCroskey BL. Value of distal colon washout in civilian rectal trauma reducing gut bacterial translocation. *J Trauma* 1988; 28: 989-94.
43. Abcarian H. Rectal trauma. *Gastroenterol Clin North Am* 1987; 16: 115-23.
44. Levine JH, Longo WE, Pruitt C, Mazuski JE, Shapiro MJ, Durham RM. Management of selected rectal injuries by primary repair. *Am J Surg* 1996; 172: 575-9.
45. Marti MC, Morel P, Rohner A. Traumatic lesions of the rectum. *Int J Colorect Dis* 1986; 1: 152-4.
46. Velmahos GC, Gomez H, Falabella A, Demetriades D. Operative management of civilian rectal gunshot wounds: simpler is better. *World J Surg* 2000; 24: 114-8.
47. Curran TJ, Borzotta AP. Complications of primary repair of colon injury: literature review of 2,964 cases. *Am J Surg* 1999; 177: 42-7.
48. Platz A, Galandiuk S. Management and treatment of colon and rectal trauma. In: VW Fazio ed. *Current therapy in colon and rectal surgery*. Elsevier & Mosby Philadelphia 2005.
49. Tuggle D, Huber PJ. Management of rectal trauma. *Am J Surg* 1984; 148: 806-8.
50. Haas PA, Fox TA Jr. Civilian injuries of the rectum and anus. *Dis Colon Rectum* 1979; 22: 17-23.
51. Cornwell EE, Velmahos GC, Berne TV, Tatevossian R, Belzberg H, Eckstein M, Murray JA, Asensio JA, Demetriades D. The fate of colonic suture lines in high-risk trauma patients: a prospective analysis. *J Am Coll Surg* 1998; 187: 58-63.
52. La Greca G, Gagliardo S, Sofia M, Barbagallo F, Chisari A, Lateri S, Pontillo T, Politi A, Russello D. I traumi perineo-anorettali. Esperienza clinica. *Chir Ital* 2008; 60: 91-101.
53. Gonzales RP, Falimirski ME, Holevar MR. The role of presacral drainage in the management of penetrating rectal injuries. *J Trauma* 1998; 45:656-60.