

Colecistectomia laparoscopica in *situs viscerum inversus totalis*: nota di tecnica

G.G.A. ROMANO, G. GRANDE, F. ROMANO¹, G. DI LUNA², L.A. MUSTO², L. SALDUTTI

RIASSUNTO: Colecistectomia laparoscopica in *situs viscerum inversus totalis*: nota di tecnica.

G.G.A. ROMANO, G. GRANDE, F. ROMANO, G. DI LUNA, L.A. MUSTO, L. SALDUTTI

Gli Autori riportano il caso di una paziente giunta in Pronto Soccorso per dolore epigastrico di tipo colico e che sapeva di essere portatrice di dextrocardia, confermata da ECG e radiografia del torace. L'ecografia e la TC evidenziarono un situs viscerum inversus totalis e una calcolosi della colecisti responsabile della sindrome dolorosa addominale.

Gli Autori hanno sottoposto la paziente ad intervento chirurgico di colecistectomia per via laparoscopica. Discutono del caso clinico e di una variante di tecnica da essi utilizzata.

SUMMARY: Laparoscopic cholecystectomy in *situs viscerum inversus totalis*: technique note.

G.G.A. ROMANO, G. GRANDE, F. ROMANO, G. DI LUNA, L.A. MUSTO, L. SALDUTTI

The Authors report the case of a patient admitted in Emergency Room for biliary colic. She knew her dextrocardia. ECG and chest X-ray confirmed the dextrocardia. Ultrasonography and CT scan discovered a situs viscerum inversus totalis and cholecystolithiasis responsible of the abdominal colic.

Laparoscopic cholecystectomy was performed. The Authors discuss the clinical case and the particular technique used.

KEY WORDS: Colecistectomia laparoscopica - *Situs viscerum inversus totalis*.
Laparoscopic cholecystectomy - *Situs viscerum inversus totalis*.

Introduzione

Il *situs viscerum inversus* (SVI) è una rara malformazione congenita nella quale gli organi sono disposti in maniera speculare rispetto alla norma. Esso si definisce totale quando interessa sia gli organi addominali sia quelli toracici, incompleto quando interessa soltanto gli organi addominali. L'incidenza è stimata in 1 caso su 15-20.000 circa (1-5).

Il SVI è compatibile con una vita normale, ma può creare difficoltà diagnostiche in particolare nelle affezioni acute di pertinenza chirurgica.

Fattori genetici, e solo in parte ambientali, sono chiamati in causa: la trasmissione è autosomica recessiva (2) e il relativo gene è stato localizzato sul cromosoma 12 dei topi, anche se in essi il SVI è stato sperimentalmente riprodotto con l'irradiazione al IX giorno di gestazione. Il gene omologo nell'uomo è nel braccio lungo del cromosoma 14 (3).

Riportiamo un caso di una paziente affetta da colecistite acuta calcolosa, che sapeva di essere portatrice di dextrocardia, e da noi sottoposta ad intervento chirurgico di colecistectomia videolaparoscopica.

Caso clinico

Paziente di sesso femminile, di anni 67, che giunge in Pronto Soccorso con dolore colico a sede epigastrica da circa 5 giorni, che non recede con la somministrazione di antispastici. Riferisce di essere portatrice di dextrocardia (Fig. 1).

All'esame obiettivo presenza di addome prominente per adipe, cicatrice chirurgica ombelico-pubica da pregresso cesareo, palpabile, dolente alla palpazione superficiale e profonda in regione epigastrica. Gli esami ematici urgenti mostrano solo una leucocitosi

ASL AV1 Ariano Irpino
Ospedale "G. Criscuoli", Sant'Angelo dei Lombardi (AV)
Divisione di Chirurgia

(Direttore: Dott. L. Saldutti)

² U.O. Diagnostica per Immagini
(Direttore: Dott. L. Musto)

¹ Università degli Studi "Magna Graecia" Catanzaro
Scuola di Specializzazione in Chirurgia dell'Apparato Digerente

© Copyright 2009, CIC Edizioni Internazionali, Roma

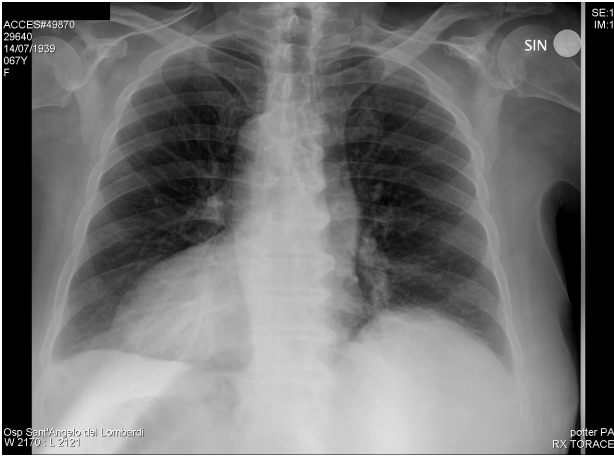


Fig. 1 - Rx torace. Destrocardia.

(14.2/Ul con 83% di quota granulocitaria); l'ECG conferma la destrocardia ed esclude segni ischemici in atto. Un esame ecografico scopre un SVI *totalis*, sconosciuto alla stessa paziente, con fegato in ipocondrio sinistro e milza a destra, colecisti con pareti regolari e presenza di numerosi piccoli calcoli nel lume, vie biliari non dilatate. I reni sono in sede, di normale morfologia e volume, con presenza di alcune cisti semplici centimetriche bilateralmente, senza ectasia delle vie escretrici; vescica in sede, a pareti regolari, senza lesioni aggettanti nel lume. La TC del torace e dell'addome conferma la presenza del SVI *totalis* e i calcoli mobili in colecisti (Figg. 1A e 1B).

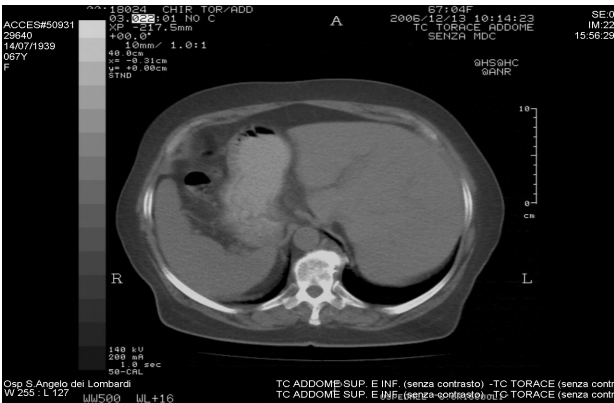
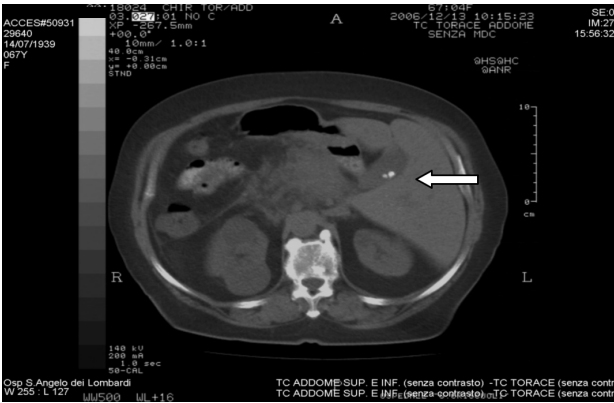
Fig. 1A e 1B - TC con immagine a specchio degli organi ipocondriaci e calcoli in colecisti.

È posta indicazione ad intervento chirurgico di colecistectomia per via laparoscopica.

Nota di tecnica chirurgica

Per la VLC abitualmente adottiamo la cosiddetta tecnica francese, con paziente a cosce abdotte e gambe flesse, operatore posizionato tra le gambe della paziente, aiuto a sinistra e monitor a destra (Figg. 2A-2B).

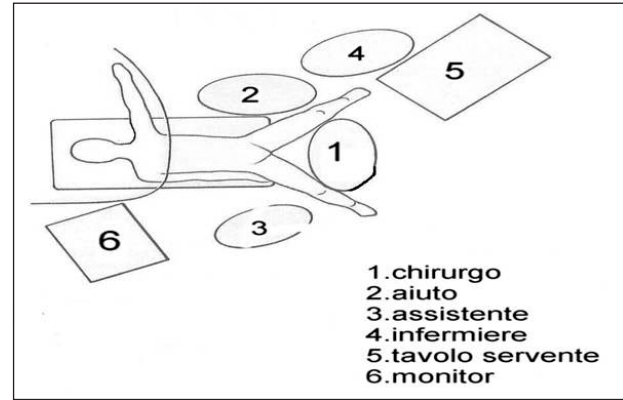


Fig. 2A - Disposizione alla francese

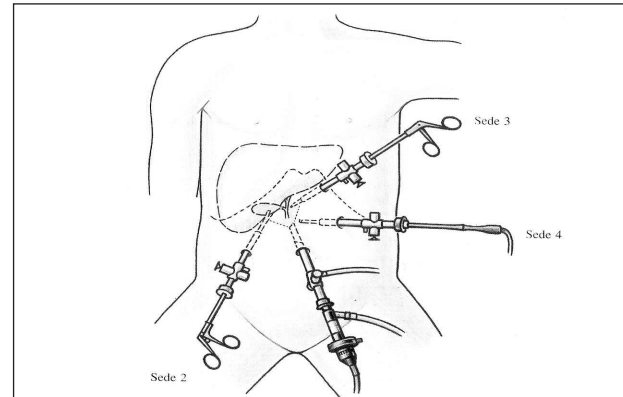


Fig. 2B - Posizione dei trocar nella tecnica alla francese.

Nel SVI la maggioranza degli operatori utilizza la cosiddetta tecnica americana rovesciata, con la paziente distesa supina sul letto operatorio, l'operatore e l'aiuto a destra e il monitor a sinistra (Figg. 3A-3B).

Noi abbiamo adottato una disposizione mista tra la francese e l'americana rovesciata, con la paziente in posizione alla francese, l'operatore a destra come nell'americana rovesciata, l'aiuto tra le gambe della paziente e il monitor a sinistra (Figg. 4A-4B), la posizione dei trocar è quella alla francese ma speculare nell'emidaddome (Figg. 5A-5B).

Abbiamo dovuto inserire un quinto trocar in ipocondrio sinistro, sulla ascellare anteriore, per poter completamente sollevare il fegato che "cadeva" sul campo operatorio, nonostante la posizione di Trendelenburg rovesciata e una inclinazione del tavolo operatorio di circa 20° sull'asse longitudinale verso destra. L'ottica a 30° non è stata inserita nel trocar di Hasson ma nel trocar da 10 mm posto sulla emiclaveare destra, cranialmente rispetto all'ombelico, per una visione più diretta e meno obliqua del triangolo di Calot.

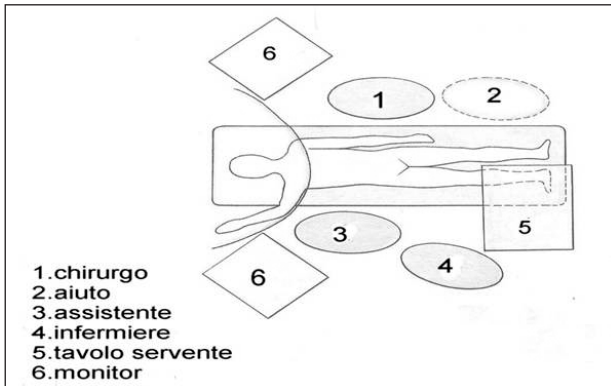


Fig. 3A - Disposizione all'americana.

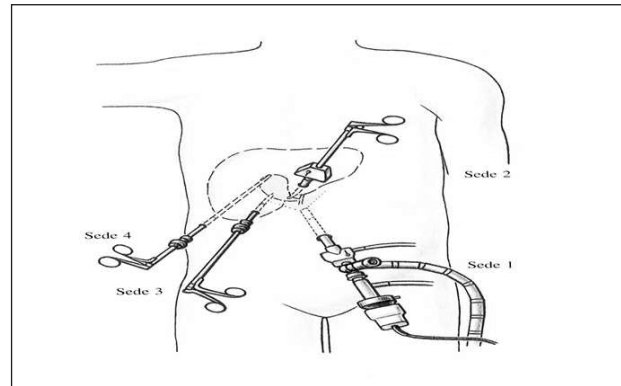


Fig. 3B - Posizione dei trocars nella tecnica americana.

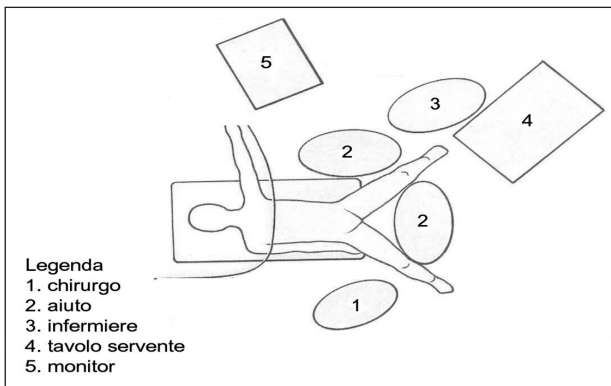


Fig. 4A - Disposizione mista franco-americana rovesciata.

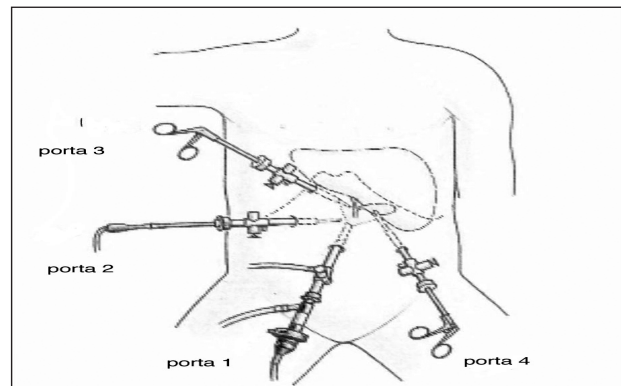


Fig. 4B - Posizione trocars nella disposizione mista.

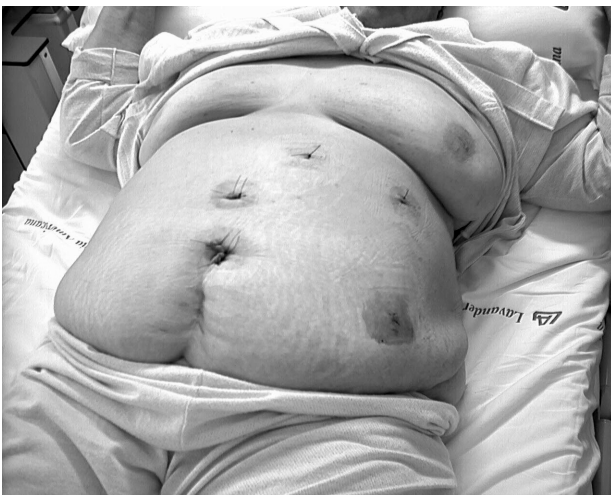

Fig. 5A - Posizione dei trocars (visione frontale).

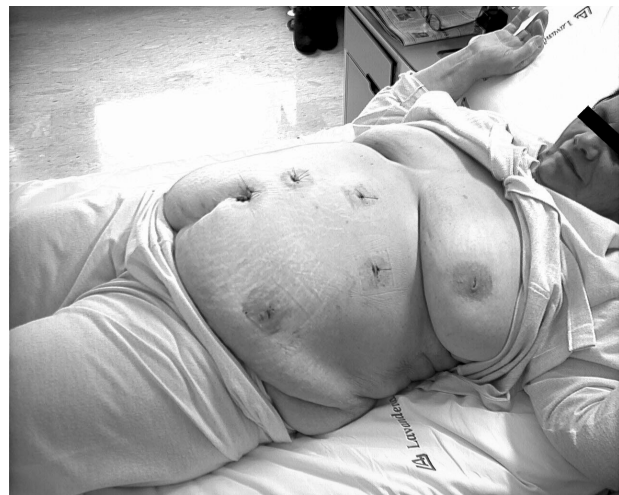

Fig. 5B - Posizione dei trocars (visione laterale sinistra).

La scelta di questa disposizione è stata dettata da una maggiore comodità di movimento degli operatori, che in questo modo non sono a stretto contatto, ostacolandosi così come si verifica nella posizione all'americana. L'intervento è stato condotto come di consueto, con ricerca e isolamento di dotto cistico e arteria cistica sezionati dopo posizionamento entrambi di 3 clip al titanio da 10 mm; l'estra-

zione del viscere è stata effettuata attraverso endo-bag per via transombelicale.

Di norma impieghiamo circa 40-50 minuti per una colecistectomia laparoscopica. In questo caso il tempo occorso è stato di circa 120 minuti, per una maggiore precauzione dovuta alla particolarità anatomica e difficoltà pratica per schemi mentali non conso-

lidati in questa particolare disposizione dell'équipe, che rendeva impacciati anche gesti chirurgici routinari.

Il decorso postoperatorio è stato normale con dimissione della paziente in IV giornata. La paziente al follow-up dopo 30 giorni è in ottime condizioni generali (Fig. 6).

Discussione

Il SVI è una rara malformazione, con una incidenza stimata di circa 1 caso su 15-20.000 ricoveri ospedalieri (1-5); a volte è una condizione associata ad altre malformazioni dell'apparato respiratorio, dell'apparato digerente, del sistema epatobiliare, della milza, del tratto genitourinario, come caratteristicamente nella sindrome di Kartagener (situs inversus, sinusiti, bronchiectasie) o nella sindrome di Ivemark (SVI totale o parziale, anomalie cardiache e assenza della milza) o nella sindrome di Yoshikawa (SVI, displasia renale bilaterale, fibrosi pancreatica e ileo da meconio) (5-7). Spesso è una malformazione del tutto asintomatica, compatibile con una vita normale, di rilievo occasionale come nel nostro caso. La prima osservazione documentata fu riportata da Fabricius nel 1600 (8). Bedioui, descrivendo un caso su *Annales de Chirurgie* del 2006, riporta solo altri 12 casi pubblicati nella letteratura internazionale (9).

Unal Aydin, in un articolo pubblicato sul *World Journal of Gastroenterology* nel dicembre 2006, riporta venti casi di colecistectomia laparoscopica pubblicati in letteratura (10).

Noi abbiamo trovato in letteratura 166 casi di SVI con malformazioni associate; di questi, 21 casi - compreso il nostro - sono stati operati di colecistectomia per via laparoscopica e un solo caso (Torretta) di colecistectomia per via tradizionale (11).

Da quando Mouret nel 1987 ha effettuato la prima colecistectomia laparoscopica (VLC), essa è diventata il gold standard per il trattamento della colelitiasi (12-21), al punto che oggi, per la colelitiasi, a nessun paziente viene "di principio" negato un accesso laparoscopico, salvo casi particolari.

Il SVI è una malformazione conosciuta sin dall'antichità, trasmessa con carattere autosomico recessivo a penetrazione incompleta; il gene è stato localizzato sul braccio lungo del cromosoma 12 dei topi, il cui analogo nel genere umano è nel braccio lungo del cromosoma 14 (2, 3, 13-17).

Per la localizzazione speculare della colecisti, il sintomo dolore della colecistite acuta si presenta ovviamente localizzato all'epigastrio e all'ipocondrio sinistro. In alcuni casi (10% circa) riportati in letteratura il dolore può essere localizzato soltanto in ipocondrio destro, con irradiazione alla scapola omolaterale (17-18); la spiegazione proposta per questi casi è che il sistema nervoso centrale può non condividere l'inversione generale dei visceri (19-20).

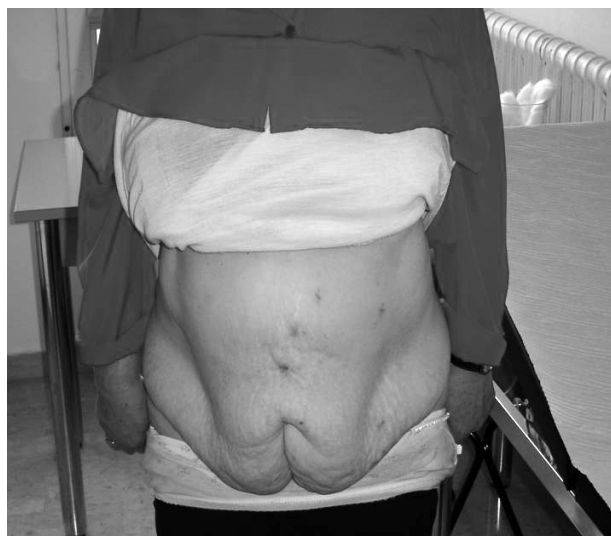

Fig. 6 - Follow-up a 30 giorni.

Se l'esame clinico addominale può generare confusione, quello cardiovascolare rivela subito la dextrocardia, confermata da ECG e radiografia del torace, mentre l'ultrasonografia addominale svela il quadro di SVI.

La particolarità del nostro caso risiede nell'approccio adottato per la VLC - posizione della paziente e dei chirurghi - che non è la proposta di una nuova tecnica chirurgica, ma solo un suggerimento pratico per un più comodo ed agevole intervento laparoscopico. La posizione della paziente sul letto è infatti alla francese, ma con l'operatore a destra, come nella posizione americana rovesciata, così da avere il campo operatorio in posizione frontale; l'operatore "solleva" con la mano sinistra il margine inferiore del fegato attraverso il trocar da 5 mm posizionato in epigastrio, senza perdere scioltezza di movimento della mano destra operativa, che lavora attraverso il trocar di Hasson in periombelica sinistra. L'aiuto, d'altro canto, posizionato tra le cosce abdotte della paziente, segue agevolmente sul monitor situato a sinistra le fasi dell'intervento, manovrando con la sua mano sinistra l'ottica posizionata in un trocar da 10 mm nel punto sulla linea parasternale destra, ed abbassando la colecisti, per aprire il triangolo di Calot, attraverso il trocar da 5 mm posizionato nel fianco sinistro. L'ottica è stata posizionata nel trocar da 10 mm per avere una visione diretta del triangolo di Calot.

Conclusioni

La colecistectomia laparoscopica può essere praticata anche nei casi di SVI in maniera comoda per gli operatori e sicura per la paziente. Con la modifica tecnica

che proponiamo, i chirurghi non si ostacolano a vicenda, sono posizionati per una visione ottimale del campo operatorio, hanno ampia libertà di movimento de-

gli strumenti, anche se il tempo totale dell'intervento è necessariamente maggiore, soprattutto per schemi mentali non consolidati in questa posizione.

Bibliografia

1. Claydon M, Mc Laughin S. Gastrointestinal: situs inversus viscerum. *J Gastroenterol Hepatol* 2002; 17:1329-1330.
2. Schiffino L, Mouro J, Levard H, Dubois F. Colecistectomia per via laparoscopica in situs inversus totalis. *Minerv Chir* 1993; 48: 1019-1023.
3. Brueckner M, D'Eustachio P, Horwich AL. Linkage mapping of a mouse gene, *iv*, that controls left-right asymmetry of the heart and viscera. *Proc. Natl Acad Sci USA* 1989;86: 5035-5038.
4. Klaiber C, Metzger A, Petelin JB. Manuale di chirurgia laparoscopica, copyright 1993 by Hogefe & Huber Publishers, ISBN 3-546-82321-5.
5. Mayo CW, Rice RG. Situs inversus totalis Statistical review of data on 76 cases with special reference to diseases of the biliary tract. *AMA Arch. Surg.* 1949; 58: 724-730.
6. Fonkalsrud FW, Tompkins R, Clathworthy HW. Abdominal manifestations of situs inversus in infants and children. *Arch Surg* 1966;92:791-795.
7. Johnson JR. Situs inversus with associated abnormalities. Review of the literature and report of three cases. *Arch Surg* 1949;58: 149-154.
8. Yaghan RJ, Gharaibeh KI, Hammori S. Feasibility of laparoscopic cholecystectomy in situs inversus. *J Laparoendosc ADV Surg Tech* 2001; 11: 233-237.
9. Bedioui H, Chebbia F, Ayadia S, Maknia F, Fterichea F, Ksantina R, Jouinia M, Kacema and Ben Saftaa Z. Cholecistectomie laparoscopique chez un patient porteur d'un situs inversus. *Annales de Chirurgie*: vol.131, Issues 6-7, July-August 2006, pages 398-400.
10. Unal Aydin, Omer Unalp, Pinar Yazici, Baris Gurcu, Murat Sozbilen, Ahmet Coker. Laparoscopic cholecystectomy in a patient with situs inversus totalis. *World J Gastroenterol* 2006 December 21; 12(47): 7717-7719.
11. Torretta A, Zeri KP, Mascagni D, Panzini A, Papetti MT, Peparini N, Maturo A, Lucci S, Filippini A. Traditional cholecistectomy in a patient with situs viscerum inversus partialis. *G Chir* 1999 Jun-Jul; 20(6-7): 293-295.
12. Jaffray B. Minimally invasive surgery. *Arch Dis Child* 2005; 90: 537-542.
13. Oh SP, Li E. Gene-dosage-sensitive genetic interactions between *inversus viscerum(iv)*, *nodal*, and *activin type IIB receptor (ActRIIB)* genes in asymmetrical patterning of the visceral organs along the left-right axis. *Dev Dyn* 2002; 224: 279-90.
14. Hanzik AJ, Binder M, Layton WM, Rowe L, Layton M, Taylor BA, Osemlak MM, Richards JE, Kurnit DM, Stewart GD. The murine situs inversus viscerum(*iv*) gene responsible for visceral asymmetry is linked tightly to the *Igh-C* cluster on chromosome 12. *Genomics* 1990; 7: 389-93.
15. Varano NR, Merkin RJ. Situs inversus: Review of the literature. Report of four cases and analysis of the clinical implications. *J Int Coll Surg* 1991; 33: 131-135.
16. Pugliesi F, Troilo VL, De Fazio M, Captano P, Lograno G, Catalano G, Martines G, Memeo V. Cholecystectomy in situs inversus totalis. Does laparoscopy increase the pitfalls? *Chirurgia Italiana* 2006; vol.58 n. 2 marzo-aprile 2006: 179-183.
17. Demetriades H, Botsios D, Dervenis C, Evagelou J, Agelopoulos S, Dadoukis J. Laparoscopic cholecistectomy in two patients with symptomatic cholelithiasis and situs inversus totalis. *Digestive surgery* 1999; 16: 519-521.
18. Docimo G, Manzi F, Maione L, Canero A, Veneto F, Lo Schiavo F, Sparavigna L, Amoroso V, De Rosa M, Docimo L. Case report: Laparoscopic cholecystectomy in situs viscerum inversus. *Hepatogastroenterology* 2004; 51: 958-60.
19. Rao PG, Katariya RN, Sood S, Rao PLNG. Situs inversus totalis with calculus cholecystitis and mucinous cystoadenomas of ovaries. *J Postgrad Med.* 1977; 23: 89-90.
20. McKay D, Blake G. Laparoscopic cholecystectomy in situs inversus totalis: a case report. *BMC Surg* 2005; 5:5.
21. Perissat J. Laparoscopic cholecystectomy. The European experience. *Am J Surg* 1993; 165: 444-449.