

*G Chir Vol. 24- n.1/2 - pp. 31-33  
Gennaio - Febbraio 2003*

## Adenoma villosa del duodeno: un caso clinico

D. ANGELINI\*, I. PALMIERI\*, F.D. MOSTACCI\*\*, A. GALLO\*\*, O. PAPA\*, F. PUNTILLO\*\*

**RIASSUNTO:** Adenoma villosa del duodeno: descrizione di un caso clinico.

D. ANGELINI, I. PALMIERI, F.D. MOSTACCI, A. GALLO, O. PAPA, F. PUNTILLO

*I tumori dell'intestino tenue sono forme rare di neoplasia rappresentando soltanto l'1% di tutte le lesioni del tratto gastroenterico. Le forme benigne si manifestano come adenomi che, sviluppandosi a livello duodenale, tendono a localizzarsi in prossimità della papilla presentando spiccata tendenza alla degenerazione maligna.*

*In questo lavoro gli Autori riportano il caso di una donna di 55 anni affetta da un adenoma villosa del duodeno a localizzazione periampollare.*

**SUMMARY:** Duodenal villous adenoma: a case report.

D. ANGELINI, I. PALMIERI, F.D. MOSTACCI, A. GALLO, O. PAPA, F. PUNTILLO

*Small bowel tumours are rare neoplasms representing just 1% of all the gastrointestinal tract lesions. Adenomas are the benign forms which, developing in the duodenum, tend to localize in periampullary region, with high incidence of malignant degeneration.*

*The authors report a case of a fiftyfiveyears old woman with a periampullary villous adenoma.*

**KEY WORDS:** Tumori duodenali - Adenoma villosa.  
Duodenal tumors - Villous adenoma.

### Premessa

I tumori duodenali sono forme molto rare di neoplasia. Le lesioni benigne sono rappresentate dagli adenomi che hanno come caratteristica quella di degenerare in un'alta percentuale di casi in forme maligne; per questo motivo i pochi lavori presenti in letteratura si confrontano soprattutto sul tipo di trattamento da attuarsi per queste lesioni. Soltanto di recente si è giunti a tracciare delle linee guida per l'approccio a queste neoplasie, lasciando ancora aperta ad ulteriori approfondimenti la possibilità di trattamenti microvasivi.

### Caso clinico

Una donna di 55 anni giunge alla nostra osservazione per una sintomatologia, presente da circa 2 anni e ad andamento subcontinuo, caratterizzata da un dolore gravativo di modesta entità localiz-

zato in epigastrio ed irradiato posteriormente al dorso, associato a dispepsia ed alitosi. Non evidenza di ittero. crisi subocclusive né di altra patologia degna di nota. La paziente è stata sottoposta in passato a terapia medica con farmaci procinetici e antiacidi senza effettivo giovamento. Gli esami ematochimici sono tutti nella norma fatta eccezione per un leggero aumento della bilirubinemia diretta (0,75 mg/dl; v.n.<0,25). L'esame obiettivo dell'addome non rivela alterazioni significative. La paziente presenta familiarità aspecifica per patologia neoplastica (madre deceduta per adenocarcinoma del retto) e riferisce all'anamnesi patologica remota un intervento di isteroannessomia bilaterale per fibromatosi uterina ed uno stripping della vena grande safena per varici all'arto inferiore destro. Durante il ricovero viene sottoposta ad una serie di accertamenti strumentali tra cui una ecografia epatica che mostra la "... presenza di voluminosa cisti epatica localizzata al IV segmento di circa 6 cm di  $\varnothing$  massimo, senza alterazioni morfofunzionali a carico della colecisti e delle vie biliari che non appaiono dilatate". Una EGDS rivela la presenza "... a carico della II porzione duodenale, in sede periampollare, di una neoformazione polipoide sessile ad aspetto morulare di circa 3 cm di  $\varnothing$  massimo". L'esame istologico eseguito sui prelievi biopsici di tale lesione depone per "adenoma villosa con grado di displasia lieve".

Vengono dosati i markers tumorali CEA, CA 19.9 e CA 125 che risultano essere nella norma.

Dopo accurata visita anestesiológica e l'idoneità cardiologica, la paziente viene sottoposta ad intervento chirurgico. Previa manovra di Kocher, si esegue una duodenotomia della II porzione e viene esposta la neoformazione descritta endoscopicamente. Non essendo possibile visualizzare la papilla si effettua la colecistectomia e si inserisce nel cistico una sonda semirigida che viene fatta progredire fino al duodeno, mettendo in evidenza la papilla completamente

Università degli Studi "La Sapienza" - Roma  
\*Dipartimento di Chirurgia "Pietro Valdoni"  
(Direttore: Prof. S.Stipa)  
Azienda Ospedaliera San Giovanni-Addolorata - Roma  
\*\*II Divisione di Chirurgia Generale  
(Dirigente II livello: Prof. F. Puntillo)

Copyright 2003, CIC Edizioni Internazionali, Roma

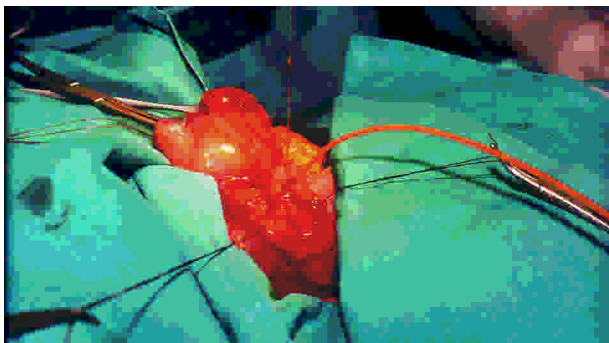


Fig. 1- Immagine intraoperatoria che mostra l'adenoma villosa che circonda completamente la papilla duodenale, identificata mediante sonda semirigida inserita nel dotto cistico.

circondata dalla lesione (Fig. 1). Si esegue l'escissione locale dell'adenoma. Effettuata una colangiografia intraoperatoria, che mostra un buon deflusso del mezzo di contrasto (m.d.c.) in duodeno, si esegue duodenorrafia. Drenaggio trans-cistico della via biliare principale fatto uscire in controapertura dalla parete addominale e drenaggio nella loggia sottoepatica.

Il decorso postoperatorio è regolare non gravato da complicanze. Il drenaggio trans-cistico viene rimosso in XV giornata postoperatoria dopo opportuno controllo radiologico, che mostra un buon deflusso del m.d.c. in duodeno. L'esame istologico definitivo descrive un "adenoma villosa del duodeno con displasia lieve focalmente moderata e margini di resezione esenti da displasia". La paziente viene dimessa in XVI giornata post-operatoria chirurgicamente guarita.

## Discussione

I tumori del piccolo intestino sono estremamente rari rappresentano soltanto l'1% di tutte le lesioni del tratto gastroenterico; 1/5 di queste è rappresentato da adenomi villosi del duodeno (3), (8), (13).

Questi ultimi sono neoplasie che tendono a localizzarsi in prossimità della papilla determinando una sintomatologia aspecifica caratterizzata da ittero, disturbi della canalizzazione, dispepsia, dolore gravativo in sede epi-mesogastrica (1), (3), (5), (8), (11). Talvolta si associano alle sindromi adenomatose familiari (FAP), quali la sindrome di Gardner (4) e, alla stessa stregua degli adenomi tipici di queste malattie ereditarie, presentano una spiccata tendenza alla degenerazione neoplastica maligna tanto da essere considerati a ragione delle lesioni precancerose. A riprova di quanto detto, nel 30% dei polipi adenomatosi asportati endoscopicamente o per via chirurgica vengono individuate dall'istologo delle isole di displasia severa o di carcinoma (6), (9), (13).

Vista la loro potenziale malignità, è accettata da tutti la necessità di asportate queste neoplasie, ma esiste notevole disaccordo in letteratura circa la metodica terapeutica per tali lesioni.

Una corrente di pensiero giudica l'intervento demolitivo di duodenocefalopancreatectomia l'unico potenzialmente curativo; a questa si contrappongono altri

Autori che ritengono eccessivo un tale comportamento chirurgico nei confronti di tumori benigni e propongono un approccio conservativo con escissione locale dell'adenoma, soprattutto in pazienti anziani, defedati o affetti da malattie croniche (1), (7), (9), (13). I fautori del trattamento radicale si basano sul fatto che molte casistiche riportano un tasso di recidiva dopo escissione locale del 30% a 5 anni e del 45% a 10 anni e che nella metà dei casi le recidive si presentano come carcinomi (1).

Da una approfondita analisi della letteratura e sulla esperienza clinica si è giunti ad un accordo e si sono tracciate delle linee guida riguardo l'atteggiamento da tenersi nei confronti degli adenomi duodenali. Possono essere trattati con intervento conservativo i pazienti affetti da adenomi con grado di displasia lieve o moderata oppure i pazienti ad alto rischio operatorio con displasia severa o T1 (G1-G2). Nei pazienti in buone condizioni generali con displasia severa oppure con T1 G3 è indicato l'intervento demolitivo (5), (10), (11).

Da quanto detto, al fine di decidere correttamente la strategia chirurgica, risulta fondamentale la tipizzazione delle lesioni che deve essere eseguita intraoperatoriamente (1), (6), (9) e questo diventa ancora più importante vista la scarsa attendibilità degli esami istologici preoperatori eseguiti su prelievi biotici (sensibilità 52%) (5), (9).

Quando le condizioni cliniche e istologiche consentono l'esecuzione di una resezione locale, vista la spiccata tendenza alla recidiva anche in senso maligno, è fondamentale una stretta sorveglianza endoscopica al fine di evidenziare tempestivamente l'eventuale ripresa di malattia (1), (2), (7), (9), (11).

Alcuni autori riportano in letteratura, come alternativa all'escissione locale transduodenale, l'asportazione endoscopica dei polipi adenomatosi mediante ansa diatermica, ponendo l'indicazione per quelle lesioni che si presentino in forma pedunculata e di dimensioni non superiori ai 3 cm.

Ovviamente l'asportazione endoscopica è gravata da una morbilità certamente inferiore a quella dell'intervento chirurgico ma non esistono dati in letteratura che dimostrino una pari efficacia di questa metodica in termini di recidiva a distanza (9), (13).

Altri Autori propongono la fotocoagulazione laser per via endoscopica delle lesioni adenomatose del duodeno riportando dati confortanti riguardo la sopravvivenza libera da malattia - 80% a 5 anni (2)- ma la casistica presentata si compone di pochi casi si da non permettere indicazioni conclusive.

Per completezza si segnala un'ulteriore pubblicazione in cui è descritto l'utilizzo di una sonda ad ultrasuoni per la coagulazione del polipo adenomatoso ma questa tecnica rappresenta un caso sporadico che non ha poi avuto seguito nel corso degli anni (12).

In conclusione possiamo dire che, in base a quanto

riportato in letteratura ed alle linee guida tracciate da chi dispone di una grossa casistica, il nostro atteggiamento è stato corretto, avendo deciso di sottoporre la paziente ad un intervento conservativo ed avendo avuto premura di raccomandare nella lettera di dimissione controlli seme-

strali con EGDS. Resta aperta la possibilità di sottoporre pazienti selezionati ad un trattamento endoscopico che rappresenterebbe di certo la soluzione di scelta, sempre che i risultati a distanza siano in grado di dimostrare una efficacia non inferiore al trattamento chirurgico "aperto".

## Bibliografia

1. FARNELL M.B., SAKORAFAS G.H., SARR M.G., ROWLAND C.M., TSIOTOS G.G., FARLEY D.R., NAGORNEY D.M.: *Villous tumors of the duodenum: reappraisal of local vs. extended resection.* j. Gastrointest. Surg., 4 (1), 13, 2000.
2. GHIALIN J.M., DIVE C.: *Endoscopic laser therapy for small adenomas of the duodenum.* Endoscopy 26 (3), 308, 1994.
3. MCFARLANE M.E.: *Villous tumor of the duodenum: report of a case and review of the literature.* J. Hepatobiliary Pancreat. Surg., 8 (1):107, 2001.
4. NORTON I.D., GOSTOUT C.J.: *Management of periampullary adenoma.* Dig. Dis., 16 (5), 266, 1998.
5. PEZET D., ROTMAN N., SLIM K., BOUDET M.J., CHIPPONI J., FAGNIEZ P.L.: *Villous tumors of the duodenum: a retrospective study of 47 cases by the French Associations for Surgical Research.* J. Am. Coll. Surg., 180(5), 541, 1995.
6. TREITSHKE F., BEGER H.G.: *Local resection of benign periampullary tumors.* Ann. Oncol., (10 Suppl.), 4, 212, 1999.
7. VAN KRAAIJ M.G., LIGTENBERG P.C., LEGUIT P., NORTIER J.W.: *Villous adenoma of Vater's papilla; a therapeutic dilemma.* Ned Tijdschr Geneesk, 136 (26), 1263, 1992.
8. VINNICOMBE S., GRUNDY A.: *Case report: obstructive jaundice secondary to an intussuscepting duodenal villous adenoma.* Clin. Radiol., 46(1), 63, 1992.
9. WITTEMAN B.J., JANSSENS A.R., GRIFFIOEN G., LAMERS C.B.: *Villous tumours of the duodenum. An analysis of the literature with emphasis on malignant transformation.* Neth. J. Med., 42(1-2),5, 1993.
10. WITZIGMANN H., MOBIUS C., UHLMANN D., GEISLER F., TANNAPFEL A., HALM U., HAUSS J.: *Treatment concept of adenomas of Vater's ampulla.* Chirurg, 71(2), 196, 2000.
11. XING M.R., HUANG Y.T., HE Q.: *Villous tumor of the duodenum.* Zhonghua Wai Ke Za Zhi, 32(7), 405, 1994.
12. YAMANUE H., TANIMURA H., NAGAI Y., JOHATA K., TAKIFUJI K., IWAHASHI M., TSUNODA T.: *Noguchi endoscopic microwave coagulation therapy for villous adenoma of the duodenum: a case report.* Gastroenterol. Jpn. 26(6), 763, 1991.
13. ZINZINDOHOUE F., GALLOT D., MAJERY N., MALAFOSSE M.: *A radical treatment of villous tumors of the duodenum.* Ann. Chir., 50(4), 330,1996.