

Giorn. It. Ost. Gin. Vol. XXX - n. 10  
Ottobre 2008

## Modificazioni morfo-strutturali placentari nel ritardo di crescita asimmetrico idiopatico

G. LO DICO<sup>1</sup>, E. MARESI<sup>2</sup>, E. ORLANDO<sup>2</sup>, P.V. BARRECA<sup>1</sup>, G. GUARNUTO<sup>1</sup>, A.M. LUCIDO<sup>1</sup>

**RIASSUNTO:** Modificazioni morfo-strutturali placentari nel ritardo di crescita asimmetrico idiopatico.

G. LO DICO, E. MARESI, E. ORLANDO, P.V. BARRECA, G. GUARNUTO, A.M. LUCIDO

*Obiettivo:* valutare le alterazioni dello sviluppo e della struttura dei villi coriali di placente di gravidanze con ritardo di crescita fetale asimmetrico idiopatico (IUGR) tardivo.

*Pazienti e metodi:* sono state esaminate 45 placente di pazienti con IUGR idiopatico con parto, per via vaginale o addominale, espletato dal gennaio 2001 al dicembre 2007. L'esame istologico è stato condotto secondo le linee guida del Gruppo Italiano di Anatomia Patologica. La diagnosi di IUGR è stata posta sulla base dell'evidenza clinica ed ultrasonica di ridotta crescita fetale e basso peso neonatale in associazione a riduzione del liquido amniotico e a placenta "matura" all'esame USG.

*Risultati:* l'esame istologico ha evidenziato lesioni dello sviluppo e della struttura dei villi tipici della ipoperfusione cronica placentare così definite: maturazione accelerata dei villi (ipermaturità villare), villite ischemica (equivalente a microinfarti) ed infarti. In 10 casi, insieme a tali lesioni, ne è stata identificata un'altra, definita "ipercapillarizzazione dei villi", che si associa ad una condizione di ipossia relativa del sangue materno che circola tra i villi.

*Conclusioni:* il ritardo di crescita intrauterino asimmetrico idiopatico può essere ricondotto ad alterazioni dell'angiogenesi e vasculogenesi che avvengono nelle fasi iniziali della gravidanza. Ciò determina una condizione di ipossia placentare con alterazioni dello sviluppo dei villi tipici della ipoperfusione cronica placentare.

**SUMMARY:** Morphological and structural placental changes in intrauterine growth-restricted fetuses.

G. LO DICO, E. MARESI, E. ORLANDO, P.V. BARRECA, G. GUARNUTO, A.M. LUCIDO

*Objective:* to evaluate the structural and developmental abnormalities of villous tissue coming from placentas of fetuses with IUGR.

*Patients and methods:* placental examination of 45 patients with idiopathic IUGR was carried out in accordance with the guidelines of the "Gruppo Italiano di Anatomia Patologica". The diagnosis of IUGR was made on the basis of fetal growth restriction, amniotic fluid reduction and placental US imaging.

*Results:* the placental microscopic examination showed villous alterations typical of chronic placental ipoperfusion: ischemic villitis, accelerated villous maturity and placental infarctions. There was evidence of enhanced villous capillarization maybe due to a relative hypoxia of maternal intervillous circulating blood in ten placentas.

*Conclusion:* asymmetric idiopathic IUGR seems to be correlated with alterations of angiogenesis in the initial pregnancy steps with resulting chronic placental ipoperfusion in late pregnancy.

**KEY WORDS:** Angiogenesi e vasculogenesi placentare - Ipossia placentare - Ritardo di crescita intrauterino (IUGR).  
Placental angiogenesis and vasculogenesis - Placental hypoxia - Intrauterine growth-restricted fetus (IUGR).

Il ritardo di crescita intrauterino (*Intra Uterine Growth Restriction*, IUGR), definito come riduzione della crescita fetale rispetto a quella potenziale geneticamente determinata, interessa il 4-7% delle nascite ed incrementa da 6 a 10 volte il rischio di mortalità perinatale (2, 21).

L'ipossia placentare svolge un ruolo importante nella genesi del ritardo di crescita com'è dimostrato dal-

Università degli Studi di Palermo

Facoltà di Medicina e Chirurgia

<sup>1</sup> Dipartimento Materno-Infantile

<sup>2</sup> Dipartimento di Patologia Umana

© Copyright 2009, CIC Edizioni Internazionali, Roma

l'incremento dell'espressione dei geni che modulano la risposta placentare all'ipossia (4, 17, 24).

Questa, che può essere associata o meno al ritardo di crescita, è determinata dall'invasione superficiale del trofoblasto nella decidua e dal mancato o insufficiente rimodellamento delle arteriole spirali, che sono i fenomeni chiave perché si stabilisca un'efficiente circolazione utero-placentare (9, 20).

L'IUGR può essere causato da diverse condizioni quali infezioni, malattie materne – specie la preeclampsia, disordini genetici, ma nella maggior parte dei casi è idiopatico, legato ad un difetto dello sviluppo placentare che si determina fin dall'inizio della gravidanza (11). Recenti studi hanno evidenziato che l'angiogenesi fetoplacentare, ed il conseguente sviluppo dei villi, sono compromessi nell'IUGR ma non nell'eclampsia. Nei casi in cui alla preeclampsia si associa l'IUGR, le alterazioni dell'angiogenesi sono comparabili con quelle riscontrate nel solo IUGR.

Pertanto molti Autori concludono che l'IUGR è conseguente agli effetti dell'alterata angiogenesi e non della preeclampsia (15, 16, 25).

La riduzione del flusso utero-placentare comporta una risposta d'adattamento della placenta caratterizzata da alterazioni morfo-strutturali e di sviluppo dei villi.

## Materiale e metodo

Lo studio ha avuto lo scopo di valutare le alterazioni morfo-strutturali e le anomalie di sviluppo dei villi coriali in 45 placentate provenienti da pazienti con gravidanza complicata da IUGR di tipo tardivo ed idiopatico, cioè non attribuibile ad alcuna patologia fetomaterna accertata. La diagnosi di IUGR asimmetrico è stata posta nell'evidenza clinica ed ultrasonica di deficit di accrescimento interessante gli indici antropometrici viscerali (diametro e circonferenza addominale); la qualifica di tardivo è stata attribuita sulla base dell'espletamento del parto avvenuto dopo la 32ª settimana (28). Al ritardo di crescita erano sempre associate una riduzione del liquido amniotico ed una placenta ecograficamente matura (7).

Tutti i neonati sono stati antropometricamente valutati e classificati in AGA o SGA. Il ritardo di crescita è stato definito severo se il peso del neonato era al di sotto del 5° percentile, lieve se compreso tra il 5° ed il 10° percentile.

Le placentate sono state pesate, misurate ed esaminate istologicamente secondo le linee guida del Gruppo Italiano di Anatomia Patologica. Come detto, sono state escluse dallo studio le placentate provenienti da gravide con ipertensione essenziale, preeclampsia, diabete, anomalie congenite o genetiche.

## Risultati

Sono state esaminate 45 placentate di cui 24 (53,3%) provenienti da parti spontanei tra la 32ª e 37ª settimana e 21 (46,6%) da parti espletate dopo la 37ª settimana. Il peso placentare riscontrato è risultato inferiore, dal 43 all'87%, a quello medio riferito a gravidanze normali di pari età gestazionale.

L'esame istologico ha evidenziato alterazioni della struttura e dello sviluppo dei villi tipiche della ipoperfusione cronica placentare e cioè:

- maturazione accelerata, definita anche ipermaturità villare (Fig. 1);
- villite ischemica equivalente a microinfarti (Fig. 2);
- infarti (Fig. 3).

Tali lesioni sono state riscontrate in tutti i casi; in 10 di loro, assieme a queste alterazioni, ne è stata evidenziata una definita "ipercapillarizzazione dei villi" (Figg. 4 e 5)

Per quanto riguarda i neonati, 20 sono risultati ipotrofici gravi, con peso inferiore al 5° percentile e 25 ipotrofici medi con peso tra il 6° ed il 10° percentile.

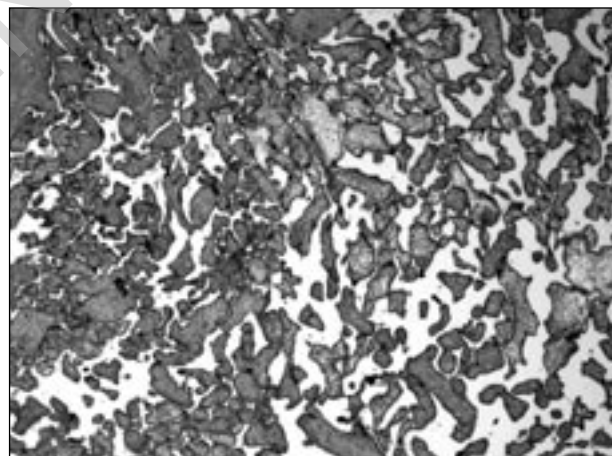


Fig. 1 - Accelerata maturità dei villi caratterizzata dalla presenza di villi intermedi maturi e terminali (lato sinistro della immagine) associati ad abbondante numero di villi intermedi immaturi in placenta alla 35ª settimana di gestazione (cosiddetta ritardata maturità).

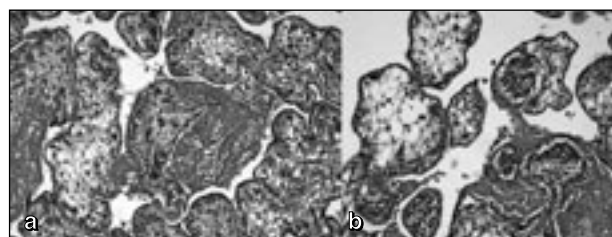


Fig. 2 a, b - Villite ischemica caratterizzata da necrosi coagulativa del rivestimento trofoblastico dei villi, associata ad infiltrazione granulocitaria perivillare ed intravillare.

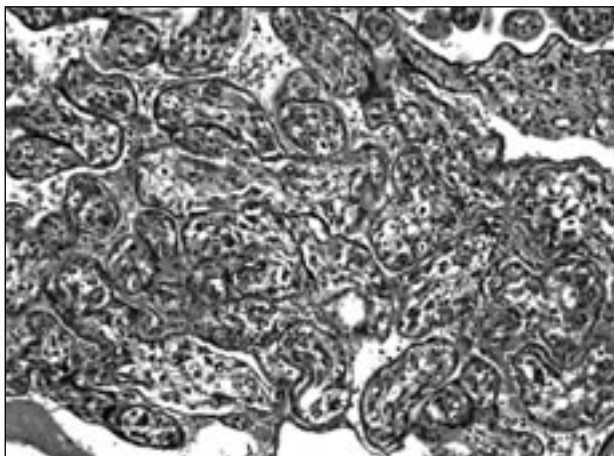


Fig. 3 - Infarto placentare caratterizzato da spiccata riduzione dello spazio intervilloso associata ad iper-eosinofilia/necrosi coagulativa del rivestimento trofoblastico dei villi.

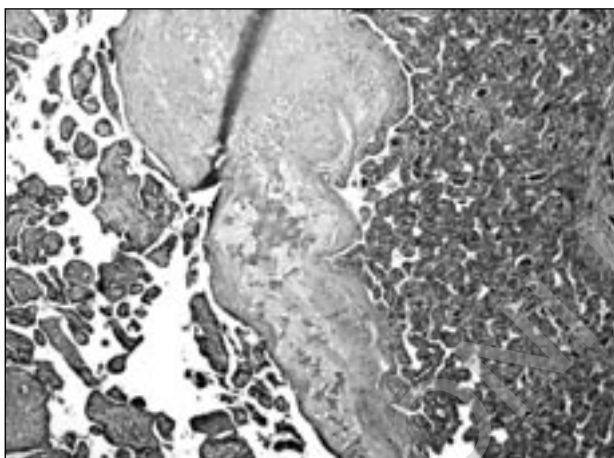


Fig. 4 - Accelerata maturità dei villi con fenomeni di ipercapillarizzazione stromale in placenta di 36 settimane.

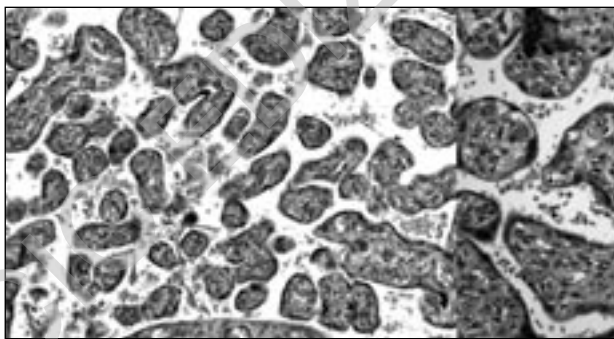


Fig. 5 - Particolare della ipercapillarizzazione dei villi.

## Discussione

Nel corso della gravidanza fisiologica le esigenze nutritive del feto vengono soddisfatte dalla capacità d'adattamento della placenta che, essendo un organo

in continua evoluzione, ha la capacità di adattarsi alle diverse condizioni fisiologiche, riprendendo al bisogno la sua crescita e/o la sua differenziazione. Nella gravidanza patologica, nei casi in cui si manifesta una condizione di ipossia placentare, specialmente nelle ultime 10-12 settimane, nella placenta si determina una risposta di adattamento morfologico e funzionale che viene definita sindrome di "insufficienza placentare" (3, 23).

Nel nostro studio la risposta di adattamento è stata caratterizzata da alterazioni riguardanti sia lo sviluppo dei villi e cioè accelerata maturazione (detta anche ipermaturità), associata a villite ischemica con fenomeni di ipercapillarizzazione, sia il parenchima placentare (infarti cronici).

L'accelerata maturazione dei villi è la più classica lesione istologica di adattamento della placenta all'ipossia, è caratterizzata da un'insufficiente ramificazione dei villi, con villi troppo piccoli ed un deficit di quelli terminali, con aumento della fibrina intorno ai villi e nella parte basale della placenta.

È anche presente un eccesso di citotrofoblasto, anomalia che da alcuni Autori viene definita immaturità villosa. Queste lesioni sono correlate con l'ipossia fetale (23). Le lesioni ischemiche dei villi, ("villite ischemica"), equivalenti a microinfarti, determinano anche un aspetto istopatologico avanzato per l'epoca di gestazione (19). L'ipercapillarizzazione, riscontrata in 10 casi, secondo M. Panigel è un fenomeno che si osserva in condizioni di ipossia relativa del sangue materno lacunare (19).

Tale situazione si realizza per un basso afflusso venoso nei villi che riduce l'estrazione dell'ossigeno materno da parte del feto o per un iperafflusso relativo di sangue materno ai villi coriali dovuto ad una redistribuzione del sangue materno-placentare dopo l'esclusione delle aree infartuali (18). L'infarto placentare è collegato sia al fatto che il tessuto dei villi viene ossigenato dal sangue materno che circola nello spazio intervilloso, sia al fatto che le singole arterie spirali che sfociano in detto spazio sono funzionalmente paragonabili alle arterie terminali. Pertanto gli infarti placentari derivano dall'occlusione transitoria di un certo numero di arteriole afferenti verso lo spazio intervilloso. Piccoli infarti placentari che interessano fino al 5-10% della massa dei villi sono riscontrabili in circa un quarto delle placente a termine e sono privi di rilevanza clinica. Quando invece è interessato più del 10% del totale dei villi, quasi senza eccezione si verifica un'ipossia del feto ed una riduzione del suo accrescimento (23).

I nostri risultati sono in accordo con i dati della letteratura riguardanti l'IUGR, sia isolato che associato alla preeclampsia (15, 16, 25, 26).

Lo sviluppo dei villi placentari è regolato da alcuni fattori di crescita che agiscono con meccanismi "a bilancia" cioè con una contrapposizione tra agenti che lo stimolano (*Vascular Endothelial Growth Factor*, VEGF)

e agenti che lo inibiscono (*Placental Growth Factor*, PLGF) e dalle angiopoietine (Ang1, Ang2) (6).

Il VEGF svolge un ruolo importante nella vasculogenesi e nell'angiogenesi, mentre la secrezione di PLGF e VEGF è il segnale dell'inizio della coordinazione vascolare della placenta durante l'embriogenesi iniziale (2, 22). L'ipossia, attraverso la trascrizione dell'*Hypoxia-Inducible Factor 1* (HIF-1) aumenta la secrezione di VEGF da parte delle cellule trofoblastiche. Viceversa, quando aumenta la tensione di ossigeno, diminuisce la secrezione di VEGF ed aumenta quella di PLGF (8).

È possibile, quindi, che durante la gravidanza la più bassa tensione di ossigeno che si osserva nella prima metà della stessa stimoli la ramificazione angiogenetica, mentre l'alta tensione di ossigeno che si osserva nella seconda metà la blocchi.

Questi dati sono coerenti con la nozione che l'ipossia iniziale è un fattore importante in ciascuna gravidanza affinché si realizzi il disegno di ramificazione angiogenetica dei villi (2, 27). Negli IUGR con assenza di flusso diastolico ombelicale si osserva un incre-

mento dell'espressione del PLGF rispetto al VEGF ed una riduzione immunoistochimica del VEGF del trofoblasto con un decremento dei livelli di Ang-2 (5, 8, 13). Questi dati hanno portato alla teoria della "iperossia relativa placentare" (10, 14).

## Conclusioni

Alla luce di quanto detto, si può ritenere che l'IUGR può essere ricondotto ad alterazioni dell'angiogenesi e della vasculogenesi, che avvengono nelle fasi iniziali della gravidanza, che determinano in seguito una condizione di ipossia placentare. A ciò fa seguito una risposta di adattamento della placenta caratterizzata da modificazioni istopatologiche della struttura e dello sviluppo dei villi coriali, con il quadro della cosiddetta "disfunzione placentare". Si può inoltre ipotizzare che l'IUGR idiopatico e l'IUGR con preeclampsia siano manifestazioni diverse di un unico meccanismo patogenetico che porta ad una generica "disfunzione placentare".

## Bibliografia

1. ACHEN MG, GAD JM, STACKER SA, WILKS AF. Placenta growth factor and vascular endothelial growth factor are co-expressed during early embryonic development. *Growth Factors* 1997; 15:69-80.
2. CETIN I, FOIDART JM, MIOZZO M, RAUN T, et al. Fetal growth restriction: a workshop report. *Placenta* 2004, 25:753-757.
3. CHADDA V, VIERO S., HUPPERTZ B, et al. Developmental biology of the placenta and the origins of placental insufficiency. *J Fetal and Neonatal Medicine* 2004;9:357-369.
4. CHEN B, NELSON TM, SADOVSKY Y. N-myc down-regulated gene 1 modulates the response of term human trophoblasts to hypoxic injury. *J Biol Chem* 2006 Feb 3;281(5):2764.
5. DUNK C, SHAMS M, NIJJAR S, RHAMAN M, et al. Angiopoietin-1 and angiopoietin-2 activate trophoblast Tie-2 to promote growth and migration during placental development. *Am J Pathol* 2000; 156:2185- 99. 26.
6. FERRARA N, HOUCK K, JAKEMAN L, LEUNG DW. Molecular and biological properties of the vascular endothelial growth factor family of proteins. *Endocr Rev* 1992; 13:18-32.
7. HERSHKOVITZ R, KINGDOM JC, GEARY M, RODECK CH. Fetal cerebral blood redistribution in late gestation: identification of compromise in small fetuses with normal umbilical artery Doppler. *Ultrasound Obstet Gynecol* 2000; 15:209-12.
8. KHALIQ A, DUNK C, JIANG J, SHAMS M, LI XF, ACUEDO C, et al. Hypoxia down-regulates placenta growth factor, whereas fetal growth restriction up-regulates placenta growth factor expression: molecular evidence for 'placental hypoxia' in intrauterine growth restriction. *Lab Invest* 1999; 79:151-70.
9. KINGDOM J, HUPPERTZ B, SEAWARD G, KAUFMANN P. Development of the placental villous tree and its consequences for fetal growth. *Eur J Obstet Gynecol Reprod Biol* 2000, 92:35-43.
10. KINGDOM JCP, KAUFMANN P. Oxygen and placental villous development: origin of fetal hypoxia. *Placenta* 1997, 18:613-21.
11. KREBS C, MACARA LM, LEISER R, BOWMAN et al. Intrauterine growth restriction with absent end-diastolic flow velocity in the umbilical artery is associated with maldevelopment of the placental terminal villous tree. *Am J Obstet Gynecol* 1996, 175:1534-1542.
12. LASH G, MACPHERSON A, LIU D, SMITH D, CHARNOCK-JONES S, et al. Abnormal fetal growth is not associated with altered chorionic villous expression of vascular endothelial growth factor mRNA. *Mol Human Reprod* 2001;17:1093-8.
13. LYALL F, YOUNG A, BOSWELL F, KINGDOM JCP, GREER IA. Placental expression of vascular endothelial growth factor in placentae from pregnancies complicated by pre-eclampsia and intrauterine growth restriction does not support placental hypoxia at delivery. *Placenta* 1997;18:269-76.
14. MACARA L, KINGDOM JCP, KAUFMANN P, KOHNEN G, et al. Structural analysis of placental terminal villi from growth-restricted pregnancies with abnormal umbilical artery Doppler waveforms. *Placenta* 1996; 17:37-48.
15. MAYHEW TM, OHADIKE C, BAKER PN, CROCKER IP, et al. Stereological investigation of placental morphology in pregnancies complicated by pre-eclampsia with and without intrauterine growth restriction. *Placenta* 2003;24:219-26.
16. MAYHEW TM, WIJESEKARA J, BAKER PN, ONG SS. Morphometric evidence that villous development and fetoplacental angiogenesis are compromised by intrauterine growth restriction but not by pre-eclampsia. *Placenta* 2004;25:829-33.

17. MCCARTHY C, COTTER FE, MCELWAIN S, TWOMEY A, et al. Altered gene expression patterns in intrauterine growth restriction: potential role of hypoxia. *Am J Obstet Gynecol* 2007;196:70.e1-6.
18. NAEYE RC. Disorders of the placenta, fetus and neonate: Diagnosis and clinical significance. Mosby Year Book, 1992.
19. PANIGEL M, MYERS RE. Histological and ultrastructural changes in rhesus monkey placenta following interruption of fetal placental circulation by fetectomy or interplacental umbilical vessel ligation. *Acta Anat. (Basel)*, 81: 481-506, 1972.
20. PARDI G, CETIN I, MARCONI AM, LANFRANCHI A, et al. Diagnostic value of blood sampling in fetuses with growth retardation. *N Engl J Med* 1993, 328:692-696.
21. POLLACK RN, DIVON MY. Intrauterine growth retardation: definition, classification, and etiology. *Clin Obstet Gynecol* 1992, 35:99-107.
22. POOLE TJ, COFFIN JD. Vasculogenesis and angiogenesis: two distinct morphogenetic mechanisms establish embryonic vascular pattern. *J Exp Zool* 1989;251:224-31.
23. REDLINE RW, BOYD T, CAMPBELL V, et al. Maternal vascular underperfusion: nosology and reproducibility of placental reaction patterns. *Paediatric Rev Pathol* 2004;7:237-249.
24. ROH CR, BUDHRAJA V, KIM HS, NELSON DM, SADOVSKY Y. Microarray-based identification of differentially expressed genes in hypoxic term human trophoblasts and in placental villi of pregnancies with growth restricted fetuses. *Placenta* 2005, 26:319-328.
25. TEASDALE F. Histomorphometry of the human placenta in pre-eclampsia associated with severe intrauterine growth retardation. *Placenta* 1987;8:119-28.
26. TEASDALE F. Idiopathic intrauterine growth retardation: histomorphometry of the human placenta. *Placenta* 1984;5:83-92.
27. TSC JY, LAO TT, CHAN CC, CHIU PM, et al. Expression of vascular endothelial growth factor in third-trimester placentas is not increased in growth-restricted fetuses. *J Soc Gynecol Invest* 2001;8: 77-82.
28. VIERO S, CHADDHA V, ALKAZALEJI F, et al. Prenatal diagnosis of ischaemic thrombotic placental pathology in severely growth restricted fetuses. European Placenta Group, Mainz, Germany, September 2003.

## Errata Corrige

*Nel lavoro:*

**“Studio dell’attività *in vitro* e *in vivo* dell’associazione clotrimazolo-metronidazolo: attività antimicotica e antibatterica *in vitro* ed efficacia nella terapia delle vaginiti/vaginosi” di: P.M. FURNERI, A. MANGIAFICO, S. CORSELLO, E. CAMMARATA, M. D’ARRIGO, G. GINESTRA, G. TEMPERA**

*Publicato nel fascicolo 5 (Maggio) 2008, pp. 172-178, le voci bibliografiche:*

31. RICHTER SS, GALASK RP, MESSER SA, HOLLIS RJ, DIEKEMA DJ, PFALLER MA. *Antifungal susceptibilities of Candida species causing vulvovaginitis and epidemiology of recurrent cases.* J Clin Microbiol. 2005; 43: 2155-62.
32. NWOKOLO NC, BOAG FC. *Chronic vaginal candidiasis. Management in the postmenopausal patient.* Drugs Aging. 2000; 16: 335-9.
33. REDONDO-LOPEZ V, COOK RL, SOBEL JD. *Emerging role of lactobacilli in the control and maintenance of the vaginal bacterial microflora.* Rev Infect Dis. 1990;12(5): 856-72.
34. BORIS S, SUAREZ JE, VAZQUEZ F, BARBES C. *Adherence of human vaginal lactobacilli to vaginal epithelial cells and interaction with uropathogens.* Infect. Immun. 1998; 66: 1985-1989.
35. HOOTON TM, STAMM WE. *The vaginal flora and urinary tract infections.* Urinary Tract Infections: Molecular Pathogenesis and Clinical Management. In: Molbey HLT, Warren JW, editors. Urinary tract Infections. Washington DC: ASM Press, 1996: 67-94.
36. LEPARGNEUR JP, ROUSSEAU V. *Protective role of the Doderlein flora.* J Gynecol Obstet Biol Reprod (Paris). 2002; 31(5): 485-94.
37. REID G. *Probiotic agents to protect the urogenital tract against infection.* Am J Clin Nutr. 2001; 73: 437S-443S.
38. MCGROARTY JA. *Probiotic use of lactobacilli in the human female urogenital tract.* FEMS Immunol Med Microbiol. 1993; 6: 251-264.
39. EDLUND C, NORD CE. *Effect on the human normal microflora of oral antibiotics for treatment of urinary tract infections.* J. Antimicrob. Chemother. 2000; 46 (suppl. S1): 41-48.
40. HOOTON TM, SCHOLE S, GUPTA K, et al. *Amoxicillin-clavulanate vs ciprofloxacin for the treatment of uncomplicated cystitis in women: a randomized trial.* JAMA . 2005; 293: 949-55.

*si intendano come:*

31. REDONDO-LOPEZ V, COOK RL, SOBEL JD. *Emerging role of lactobacilli in the control and maintenance of the vaginal bacterial microflora.* Rev Infect Dis. 1990;12(5): 856-72.
32. BORIS S, SUAREZ JE, VAZQUEZ F, BARBES C. *Adherence of human vaginal lactobacilli to vaginal epithelial cells and interaction with uropathogens.* Infect. Immun. 1998; 66: 1985-1989.
33. HOOTON TM, STAMM WE. *The vaginal flora and urinary tract infections.* Urinary Tract Infections: Molecular Pathogenesis and Clinical Management. In: Molbey HLT, Warren JW, editors. Urinary tract Infections. Washington DC: ASM Press, 1996: 67-94.
34. LEPARGNEUR JP, ROUSSEAU V. *Protective role of the Doderlein flora.* J Gynecol Obstet Biol Reprod (Paris). 2002; 31(5): 485-94.
35. REID G. *Probiotic agents to protect the urogenital tract against infection.* Am J Clin Nutr. 2001; 73: 437S-443S.
36. MCGROARTY JA. *Probiotic use of lactobacilli in the human female urogenital tract.* FEMS Immunol Med Microbiol. 1993; 6: 251-264.
37. EDLUND C, NORD CE. *Effect on the human normal microflora of oral antibiotics for treatment of urinary tract infections.* J. Antimicrob. Chemother. 2000; 46 (suppl. S1): 41-48.
38. HOOTON TM, SCHOLE S, GUPTA K, et al. *Amoxicillin-clavulanate vs ciprofloxacin for the treatment of uncomplicated cystitis in women: a randomized trial.* JAMA. 2005; 293: 949-55.