

*G Chir Vol. 28 - n. 5 - pp. 187-198  
Maggio 2007*

**articolo originale**

## Il trattamento chirurgico degli sventramenti spontanei: tecnica originale di protesizzazione della parete addominale

L.G. ANGIÒ, E. PIAZZESE, V. PACILÈ, G. SFUNCIA, A. COSTANTINO SCIROCCO FANA, F. FIUMARA, A. BONSIGNORE, A. BIONDO

**RIASSUNTO:** Il trattamento chirurgico degli sventramenti spontanei: tecnica originale di protesizzazione della parete addominale.

L.G. ANGIÒ, E. PIAZZESE, V. PACILÈ, G. SFUNCIA, A. COSTANTINO SCIROCCO FANA, F. FIUMARA, A. BONSIGNORE, A. BIONDO

*Gli Autori si soffermano sulla correzione chirurgica degli sventramenti spontanei e ne puntualizzano le indicazioni e gli obiettivi.*

*Precisate le possibilità e definiti i limiti delle metodiche chirurgiche tradizionali dell'affezione, discutono sul razionale di un'innovativa e originale tecnica di protesizzazione della parete anteriore dell'addome, messa a punto per la cura degli importanti divari fra i due retti e frutto di una sorta di eclettismo e di integrazione di alcune fasi operatorie del procedimento di autoplastica di Quénu e della tecnica di Welti-Eudel e Chevrel.*

*Descrivono, quindi, la sequenza dei tempi operatori della metodica ideata e presentano la preliminare esperienza clinica maturata con la stessa, i cui risultati definiscono lusinghieri e incoraggianti riguardo all'efficacia curativa (in senso cosmetico e funzionale) immediata e duratura, alla sicurezza e alla compliance del paziente.*

*Gli Autori ritengono di potere sostenere, alla luce dei risultati ottenuti, l'indubbia affidabilità della protesizzazione della parete addominale nel trattamento dei grandi sventramenti spontanei e si prefiggono di esprimere sulla metodica un definitivo giudizio dopo ulteriori esperienze cliniche su casistiche più ampie.*

**SUMMARY:** The surgical treatment of the diastasis recti abdominis: an original technique of prosthesis repair of the abdominal wall.

L.G. ANGIÒ, E. PIAZZESE, V. PACILÈ, G. SFUNCIA, A. COSTANTINO SCIROCCO FANA, F. FIUMARA, A. BONSIGNORE, A. BIONDO

*The Authors talk about on the surgical correction of the diastasis recti abdominis and underline its indications and aims.*

*Firstly, they specify the possibilities and define the limits of the traditional surgical method. Secondly, they illustrate the rational of an innovating and original technique of prosthesis repair of the abdominal anterior wall set up to treat the important diastasis recti abdominis. Particularly, this technique is the result of a kind of eclecticism and integration of some phases of the Quénu's self-plastic surgery and of the Welti-Eudel and Chevrel's technique. Thirdly, the authors describe the sequence of the times of the new technique and present the preliminary clinical experience carried out with it. Therefore, they determine gratifying and encouraging the findings of this method as regards the immediate and enduring curative efficacy (cosmetic and functional), the security and the compliance of the patient.*

*Finally, in accordance with the outcomes, the authors decide to defend the undoubted reliability of the prosthesis repair of the abdominal wall to treat the big diastasis recti abdominis. Moreover, they intend to pass definitive judgement on the method after further clinical experiences on larger series of cases.*

**KEY WORDS:** Diastasi retti addominali - Parete addominale - Protesizzazione.  
Diastasis recti abdominis - Abdominal wall - Prosthesis repair.

### Introduzione

Gli sventramenti spontanei sono caratterizzati da una diastasi dei retti dell'addome, termine con cui convenzionalmente si definisce un anormale divario

sulla linea mediana tra i ventri muscolari non per perdita dell'integrità anatomica della linea alba, rispettata nella continuità, ma come risultato di una sua debolezza, cui conseguono distensione - la normale ampiezza, di circa 2,5 cm, può raggiungere i 5-7 cm, ma anche i 10-12 cm al di sotto dell'ombelico - assottigliamento e decremento della forza tensile.

Non vi sono ancora oggi convincenti spiegazioni sui meccanismi eziopatogenetici dello sventramento spontaneo, non infrequente in entrambi i sessi, ma prevalente in quello femminile.

Università degli Studi di Messina  
Dipartimento di Patologia Umana  
Scuola di Specializzazione in Chirurgia Generale I  
(Direttore: Prof. L.G. Angiò)

© Copyright 2007, CIC Edizioni Internazionali, Roma

Prescindendo dai casi in cui l'afezione è riconducibile a causa malformativa congenita, quale l'inserzione lateralizzata dei retti sulle arcate costali (1), per i restanti è senza dubbio ipotizzabile una predisposizione costituzionale al progressivo cedimento della linea alba (2,3), condizionato anche da vari fattori di rischio che possono concorrere sinergicamente nel suo determinismo. Offrono in tal senso un sostanziale contributo:

- il deterioramento della parete addominale, con distrofia e lassità miofasciali, legato a turbe nutrizionali proprie dell'anziano e dei defedati, nonché a neuropatie da spondilosi o ernie discali del tratto lombosacrale;
- l'aumento stabile della pressione endoaddominale (PEA), come nell'ascite e nelle obesità patologiche, o i suoi incrementi accessionali (fisiologici: lavori e sport pesanti; patologici: turbe minzionali da ipertrofia prostatica o da prolasso uterino, broncopneumopatia cronica ostruttiva (BPCO) 'tussigena', stipsi cronica con iperattività del torchio addominale), responsabili del soprastiramento e delle conseguenti modificazioni strutturali dei miociti delle componenti muscolo-fasciali celomatiche (4, 5);
- il connubio, ripetuto nelle pluripare, di influenze ormonali, responsabili di alterazioni distrofiche della parete addominale (6, 7), con l'incremento della PEA, determinato dalla crescita del feto, dall'aumento di volume dell'utero e dal sovraccarico ponderale (8-10);
- le alterazioni del collagene della guaina dei retti e della *fascia transversalis* per disordini nella sua sintesi, con incremento del tipo III a minore resistenza tensile, e per fenomeni di collagenolisi (11, 12).

L'allontanamento tra i retti è visibile non nella stazione eretta e nella deambulazione ma nel corso di sforzi fisici e della manovra semeiologica di Stark, come una tumefazione allungata, simile a una palla ovale che, con diametro maggiore disposto longitudinalmente, occupa un'ampia area o tutta la linea alba. Essa corrisponde alla sporgenza dei visceri addominali tra i due retti in virtù della sovradiatesa, esile, flaccida e indebolita, ma integra linea alba e non alla loro protrusione all'esterno attraverso una soluzione di continuo del piano miofasciale della parete celomatica, sinonimo di ernia parietale.

Con il trascorrere del tempo si assiste al progressivo incremento del divario e della salienza dei visceri fra i due retti, secondario alla spinta prodotta dalla PEA e prevalentemente alla trazione orizzontale esercitata dalla contrazione delle fibre degli obliqui e dei trasversi sui margini laterali dei retti che, a causa della diastasi – assimilabile a vera e propria *disinserzione tendinea funzionale, non anatomica*, dei muscoli addominali

dalla linea alba – si aprono come due battenti di una porta, per poi gradualmente assumere una stabile posizione ortogonale a quella normale (*sagittalizzazione*). Di pari passo subentra una riduzione del tono, dell'efficacia contrattile e del trofismo delle fibre delle componenti muscolari parietali (13) fino al raggiungimento di un loro irreversibile stato di atonia, retrazione e atrofia che, peculiare dell'evoluzione della *miopatia da disinserzione tendinea*, rende conto di un crescente generale cedimento del rivestimento miofasciale dell'addome, che viene così a caratterizzarsi per la globosità e la protrusione in avanti (*venter extensus*).

Sulle indicazioni alla correzione chirurgica degli sventramenti spontanei i pareri non sono univoci, anche se, secondo i più, sarebbe da attuare soltanto nella concomitanza d'intervento per comorbilità (riparazione di ernie mediane ovvero escissione di cute e sottocute ridondanti della parete addominale); in tutti gli altri casi l'afezione non sembrerebbe avere significato clinico tale da richiedere cura chirurgica. Tale orientamento non ci trova d'accordo e siamo del parere che, eccetto le diastasi dei retti di piccole dimensioni che, generalmente asintomatiche e ben tollerate, non sono chirurgiche, per gli sventramenti spontanei importanti s'imponga invece una soluzione operatoria, la cui indicazione elettiva e i cui obiettivi perseguibili emergono dalle condizioni di seguito illustrate.

Innanzitutto è l'afezione in sé che impone la correzione chirurgica che miri a interrompere l'inesorabile aumento progressivo delle dimensioni del divario fra i due retti e il crescente indebolimento delle strutture muscolo-aponeurotiche dei compartimenti antero-laterale e dorsale della parete dell'addome.

La riparazione chirurgica è anche prescritta dagli inestetismi che si accompagnano all'afezione in esame – salienza tra i due retti dei visceri dell'addome e globosità e protrusione in avanti di questo – e che sono responsabili della deformità del profilo celomatico, talora già menomato da un eccesso di cute e di adipe, anche sotto forma di *venter propendens*. La chirurgia rimodella il girovita e, creando un addome piatto e non più protrudente, ne migliora l'apparenza, avvicinandosi il più possibile all'armonia di forma propria della normalità.

A obbligare al trattamento chirurgico correttivo sono anche le turbe delle funzioni in cui la tunica muscolare, che a guisa di cintura avvolge la cavità celomatica in modo continuo dal rachide alla linea alba, ha uno specifico ruolo. Esse sono causate dal globale indebolimento – deficit del tono e dell'efficacia contrattile – del rivestimento miofasciale addominale, dalla perdita della continuità e del coordinamento funzionali – non già dall'inesistente discontinuità anatomica – fra gli elementi muscolo-aponeurotici del suo compartimento ventro-laterale e dalla mancanza dell'armonico contem-

perarsi delle opposte forze tra questo compartimento e quello dorsale. Le turbe funzionali comprendono: a) il difetto di contenzione dei visceri; b) lo squilibrio del *chest wall*, possibile causa di dispnea da sforzo; c) la tendenza al ristagno venoso iliaco-cavale e splancnico verosimilmente responsabile di ipotensione; d) infine, il danno alla stabilità e alla motilità del rachide lombare con incremento secondario del lavoro sia della fascia lombo-dorsale, che si concretizza in una cronica rachialgia anche per indebolimento 'da consumo', sia del muscolo ileo-psoas, che si realizza in una postura in iperlordosi lombare con protrusione anteriore del ventre (13-19). Il trattamento chirurgico deve attivare il tono e l'efficacia contrattile e correggere la flaccidità delle varie componenti della parete addominale, ma deve anche ripristinare l'*omeostasi funzionale* del compartimento muscolo-aponeurotico ventro-laterale e solidarizzare e bilanciare *funzionalmente* questo compartimento con quello dorsale. A ciò consegue automaticamente la restaurazione della *competenza funzionale* della parete celomatica con riduzione/scomparsa dei sintomi e segni clinici specifici della sua disfunzione.

L'eumorfia e il recupero delle normali funzioni della parete addominale promossi dalla riparazione chirurgica degli imponenti sventramenti spontanei consentono, inoltre, ai pazienti il ritrovamento di uno stato di abilità nella vita quotidiana di relazione e lavorativa, compromessa, in costanza di malattia, dalla grave sofferenza psicologica – con crisi di identità, perdita dell'autostima e riduzione del tono dell'umore – e dal non indifferente disagio fisico, rispettivamente provocati dalle citate disarmonie estetiche – per la correlazione tra morfologia corporea e psiche – e dalle disfunzioni peculiari dell'affezione in oggetto. Il trattamento chirurgico delle severe diastasi dei retti complicate dal cedimento delle circostanti componenti miofasciali mira a correggere anche i probabili effetti negativi della riduzione della PEA sull'attività funzionale dell'intestino (ipoperistalsi con stasi fecale) e talora della vescica (ritenzione urinaria).

Più ampio è il divario fra i due retti, più significativo è il quadro clinico, più pregnanti sono gli interventi correttivi: trattasi di chirurgia estetico-funzionale che, facendo obbligo di garanzia di risultato, impone cautela nella formulazione dell'indicazione operatoria e nella scelta della tipologia dell'intervento.

A tale proposito, nel corso degli anni e fino a oggi, per il trattamento chirurgico degli sventramenti spontanei sono state proposte e applicate soltanto tecniche che utilizzano unicamente i tessuti disponibili della parete addominale, e cioè le varie metodiche di plicatura, cui va la preferenza degli operatori, e il procedimento di autoplastica di Quénu (20), che prevede una riparazione parietale su tre piani sovrapposti, uno muscolare compreso tra due aponeurotici. Prescindendo

dal dato di fatto che queste tecniche garantiscono efficacia terapeutica limitatamente alla contenzione e alla salienza dei visceri fra i due retti – peraltro completamente raggiunta dopo sei mesi (21), durante i quali è necessaria una protesizzazione esterna con guaina contenitiva – ma non assicurano, per il tramite di una reintegrazione della competenza funzionale della parete addominale (13), la risoluzione di tutte le altre turbe estetico-funzionali e dell'inabilità correlate agli sventramenti spontanei, è da notare che esse, sicure e valide – nel senso suddetto – a breve e a lungo termine per diastasi di piccola entità, comportano, invece, se realizzate per divari di grado elevato, non indifferenti problemi che ne minano la sicurezza, provocano sofferenze e ne inficiano l'utilità. In queste ultime evenienze si fa, in sostanza, un vero e proprio errore nel formulare l'indicazione alla correzione chirurgica mediante plicatura o autoplastica di Quénu, comportando tali opzioni l'approssimazione forzata con suture dirette di strutture muscolo-aponeurotiche tra di loro lontane e intrinsecamente e irreversibilmente fragili per alterato trofismo o per disordini metabolici involutivi del connettivo fibroso: quindi, una *riparazione sotto tensione di tessuti inidonei*. Ciò, oltre che esporre a una sindrome del compartimento addominale – che, non riconosciuta e trattata, determina intollerabili effetti locali e sistemici, che si compendiano in una disfunzione multiorganica, causa di exitus (22-25) – e indurre intenso dolore post-operatorio, persistente per molti giorni e limitante la deambulazione, si traduce nel progressivo cedimento della riparazione parietale, quindi nella recidiva della diastasi, il cui rischio è calcolato pari al 75-100% (26), e nel reintervento, con pericolo di ricorrenza crescente a ogni reiterazione chirurgica: in sostanza, in un *prevedibile* insuccesso (27).

Sulla base di queste considerazioni, le metodiche di plicatura e il procedimento di Quénu non devono essere considerati gli interventi di scelta da proporre a oltranza in ogni caso di sventramento spontaneo, ma devono trovare indicazione soltanto nei pazienti con diastasi di piccole dimensioni e con conservato trofismo del piano miofasciale, nei quali risultano agevoli, sicuri e efficaci. Ma... è poi necessaria la cura chirurgica di questi asintomatici divari fra i due retti?!

Quanto fin qui detto spiega la necessità, da sempre avvertita, di ricercare e proporre per la correzione degli importanti sventramenti spontanei tecniche chirurgiche innovative che, alternative alle classiche, siano idonee a garantire, con il superamento delle suesposte problematiche di ordine meccanico e biologico (riparazione sotto tensione di tessuti inidonei), sicurezza ed efficacia immediata e a distanza, con risoluzione delle turbe estetico-funzionali nella loro globalità e dello stato d'inabilità, cioè guarigione sicura e definitiva.

## **Tecnica originale di protesizzazione della parete addominale per la riparazione degli sventramenti spontanei**

### *Razionale*

Spinti dagli esiti sfavorevoli della chirurgia tradizionale nella cura degli ampi sventramenti spontanei (28) e dalla comune nozione fisiologica che turbe estetico-funzionali e inabilità a questi correlate possono essere efficacemente contrastate, anche se passivamente – le prime ovviamente soltanto mascherate – da una guaina di contenzione (29), capace di riattivare il tono (30) e di ripristinare la solidarizzazione funzionale (31) degli elementi della tunica contrattile addominale, e attratti, peraltro, dai successi tecnici ottenuti nella riparazione dei difetti erniari della parete celomatica con le protesi sintetiche non riassorbibili, abbiamo voluto prendere in considerazione la possibilità di raggiungere gli obiettivi della correzione chirurgica della diastasi dei retti con l'impiego di questi presidi. Nell'ottica, dunque, di prospettare per il trattamento degli importanti sventramenti spontanei una sicura ed efficace – nell'immediato e a distanza – chirurgia riparativa estetico-funzionale, abbiamo cercato del tutto recentemente di sviluppare una nostra idea sui momenti fisiopatologici che potessero portare all'utilizzo di un elemento protesico, cioè sul razionale di questo espediente, e alla fine, convinti della bontà delle conclusioni raggiunte nel merito, abbiamo messo a punto un'originale tecnica operatoria. Questa, prevedendo l'impiego sia di una sutura diretta sia dell'allocatione di una protesi sintetica non riassorbibile, è a nostro modo di vedere idonea a restaurare la *morfologia funzionale* della parete addominale e a risolvere, quindi, nel breve e nel lungo periodo tutte le problematiche estetiche, funzionali e di disabilità correlate agli sventramenti spontanei di grado elevato, senza il rischio di una sindrome del compartimento addominale.

La tecnica proposta è frutto di una sorta di eclettismo e di integrazione di alcune fasi operatorie del procedimento di autoplastica ideato da Quénu per la cura degli sventramenti spontanei e della tecnica di Welty e Eudel (32), così come modificata da Chevrel (33), per il trattamento delle ernie incisionali. Dalla combinazione delle singole fasi da noi scelte – che talora abbiamo reputato di dover modificare tecnicamente, in rapporto a critiche mosse sulla base dei dati della letteratura internazionale e dell'esperienza personale, e di cui sfruttiamo le specifiche azioni curative che, integrandosi, di fatto si potenziano reciprocamente – abbiamo ottenuto una procedura chirurgica che riteniamo

risponda esattamente nella sua globalità alle peculiarità di una terapia basata sulla realtà fisiopatologica della diastasi dei muscoli retti, la sola a poter dare garanzia di risultato quanto a efficacia immediata e a distanza oltre che a sicurezza.

La metodica riconosce due momenti fondamentali e qualificanti, che possono così essere sintetizzati:

- il ripristino dell'*inserzione tendinea mediana funzionale* (quella anatomica è conservata) dei muscoli della parete antero-laterale dell'addome, che corrisponde anche alla ricostruzione del pilastro di sostegno anteriore di tutta la tunica contrattile che avvolge la cavità celomatica e, quindi, pure delle componenti miofasciali della parete posteriore;
- il superamento del limite della riparazione diretta, rappresentato dall'approssimazione di strutture muscolo-aponeurotiche tra di loro lontane e intrinsecamente e irreversibilmente fragili; ciò significa stabilizzazione e rafforzamento dei risultati della sutura diretta e impedimento a un nuovo cedimento, a distanza di tempo, della parete celomatica riparata.

La reinserzione tendinea si ottiene dando robustezza alla lassa linea alba e 'stringendola' senza eccessiva tensione. A essa, oltre che il *raddrizzamento dei retti sagittalizzati*, la riattivazione del tono e dell'efficacia contrattile delle strutture dei due compartimenti addominali, la correzione della loro flaccidità e la restaurazione della loro naturale – o al più lievemente incrementata – tensione, sono da correlare i seguenti *outcome* relativi al *recupero funzionale* della parete celomatica:

- ricostituzione della continuità e del coordinamento funzionali delle varie componenti del compartimento muscolo-aponeurotico antero-laterale dell'addome;
- ripristino della solidarizzazione e del bilanciamento funzionali del compartimento ventro-laterale con quello dorsale;
- normalizzazione – o modesto incremento – della PEA.

Il limite della riparazione diretta è invece superabile mediante l'allocatione di una protesi sintetica non riassorbibile che, per l'inidoneità morfologico-funzionale delle strutture miofasciali circostanti alla diastasi e per il sicuro fallimento di una *plastica per applicazione* a seguito della trazione esercitata dall'attività muscolare sull'interfaccia fascia-*device* con distacco di quest'ultimo, è ancorata nella giusta tensione alle linee albe laterali, avamposti dei muscoli larghi, per certo – pur in un contesto di generale rilassamento del rivestimento miofasciale addominale – resistenti strutturalmente ma soprattutto affidabili funzionalmente. La rete è inoltre solidarizzata alla neo-linea alba mediana e, al fine di favorire l'efficacia del suo alloggiamento parzial-



mente sottoaponeurotico (*plastica per apposizione*), di prevenirne le ripiegature e di elidere gli spazi morti responsabili di sieromi e, conseguentemente, di infezioni e ritardo nella sua integrazione tissutale fino all'estrusione, è anche fissata ai margini liberi dei sovrastanti lembi laterali dei foglietti anteriori delle guaine dei retti adeguatamente preparati.

Nello specifico il *device*:

- assicura rinforzo e robustezza strutturali alla parete muscolo-aponeurotica dell'addome – ivi compreso il neo-pilastro anteriore – nella quale è prontamente inglobato da vivaci processi di biointegrazione;
- con la solidarizzazione delle linee albe laterali tra di loro per il tramite della neo-linea alba mediana e con la partecipazione attiva all'ergonomia della tunica contrattile celomatica, contribuisce a ristabilire la *continuità funzionale* di questa e a reintegrarla funzionalmente, concorrendo, quindi, all'espletamento delle funzioni in cui ha un ruolo;
- dà sicurezza e stabilità nel tempo alla riparazione in quanto permette l'uniforme ripartizione su due piani sia della tensione, pur minima, in cui si viene a trovare la parete addominale in conseguenza della sutura diretta sia della trazione che, altrimenti, i muscoli laterali dell'addome eserciterebbero direttamente ed esclusivamente sulla neo-linea alba mediana, inficiandone la tenuta.

Tre, dunque, le funzioni pregnanti da riconoscere, nell'ambito della tecnica da noi ideata, al presidio protesico nei confronti della parete addominale: il rinforzo strutturale, la continuità e la competenza funzionali, la difesa; a esse si correla una riparazione solida, efficace, sicura e stabile.

Altri due elementi della nostra metodica vanno sottolineati. Ci riferiamo, in particolare, alla sede d'impianto e alla tipologia del *device*, la cui integrazione consente di sfruttare al massimo le rispettive potenzialità ai fini della ricostruzione parietale e di ridurre/azzerare le complicità protesi-correlate. L'allocazione della rete avviene su tre aree: una centrale – neo-linea alba mediana e adiacenti ventri dei retti per un'estensione di 3 cm per lato – in cui è adagiata in sede pre-muscolare, ma a diretto contatto con il sottocute (alloggiamento sottocutaneo-premuscolare); due laterali – corpi carnosì degli stessi muscoli per l'estensione restante – in cui è impiantata sempre in sede pre-muscolare, ma è ricoperta dai lembi laterali dei foglietti anteriori delle guaine rettali, che la tengono separata dall'adipe soprastante (alloggiamento sottofasciale-premuscolare). Prescindendo dalla circostanza che in tutte le tre aree il tessuto muscolare su cui poggia la protesi ne favorisce l'inglobamento nei tessuti dell'ospite (34), è

necessario fare notare che, a differenza dell'impianto sottocutaneo-premuscolare a noi imposto dall'anatomia della regione residua alla riparazione diretta, l'accorgimento tecnico di allocare le parti laterali della rete nel piano sottofasciale-premuscolare, anche se comporta un allungamento dei tempi operatori e può essere causa di sanguinamento in relazione all'indaginata manovra di creazione di un clivaggio sottoaponeurotico, è da noi promosso al fine di sfruttare due sue potenzialità, che vanno a sanare le critiche mosse alla sede pre-muscolo-aponeurotica d'impianto protesico contemplata nella tecnica di Welti-Eudel e Chevrel e che sono rappresentate:

- dal garantire resistenza alla riparazione fino all'incorporazione parietale del *device*, che si completa in 30-40 giorni, mediante la trasformazione di un *pontaggio protesico parietale* – in cui la PEA tende a distaccare dalle strutture aponeurotiche sottostanti l'elemento ricostruttivo artificiale a esse ancorato – in una *plastica per apposizione* in cui, giusta l'applicazione del principio idrostatico di Pascal, la PEA assicura l'adesione della *mesh* ai sovrastanti lembi laterali dei foglietti anteriori delle guaine dei retti (35-41);
- dal ridurre il rischio d'infezione, di sieroma e di decubito, a cui rimane, però, esposta – per vicinanza con la cute, limitata vascolarizzazione dell'adipe, eventuale liponecrosi e possibile importante reazione infiammatoria acuta – la parte di *device* a diretto contatto del sottocute.

Certo la soluzione migliore sarebbe la copertura completa della protesi!

Quanto alla preferenza che, tra le protesi sintetiche non riassorbibili utilizzate nella pratica clinica, noi accordiamo alla *mesh* reticolare macroporosa in resina polipropilenica e in monofilamento doppio (Prolene®), essa, oltre che scaturire dai lusinghieri risultati da noi ottenuti nella chirurgia dei difetti erniari della parete addominale con tale *device*, è da correlare all'aver rilevato che lo stesso è molto vicino ai requisiti richiesti alla forma ideale e meglio si adatta alle necessità della nostra tecnica per due peculiarità:

- la pronta e intensa attività fibroblastica – favorita dalla macroporosità (42) e dalla testurazione (43) – che, in equilibrio con la moderata infiammazione acuta e con la quasi assente flogosi cronica, si traduce in una rapida sua incorporazione nei tessuti dell'ospite e nell'auspicato compromesso tra sicurezza (bassa morbilità) e efficacia (solidità e stabilità nel tempo) della riparazione parietale (44-46);
- la capacità di adattarsi e di modellarsi alla PEA, rispettando la fisiologica curvatura della parete addominale e impedendone un indesiderato irrigidimento.

### Descrizione della tecnica

Questi i tempi operatori fondamentali da rispettare.

1. Incisione mediana verticale – con escissione di eventuale cicatrice da pregresso intervento chirurgico o di limitata eccedenza di cute e sottocute – per l'altezza necessaria con conservazione dell'ombelico che va aggirato a sinistra; essa è funzionale all'esigenza di poter eseguire in modo agevole i tempi successivi, ma comporta deludenti risultati estetici non potendo la residua cicatrice essere sufficientemente occultata.

2. Dissezione adiposo-fasciale che, spinta lateralmente, poco oltre le linee albe laterali, mette a nudo le guaine dei retti (Fig. 1A) e fa scivolare verso la linea mediana il piano muscolo-aponeurotico, detendendo la parete antero-laterale dell'addome e avvicinando di qualche centimetro i margini della diastasi; lo scollamento va realizzato con l'elettrobisturi e l'emostasi va curata con attenzione al fine di evitare la formazione di ematomi post-operatori che, se non identificati e drenati, possono infettarsi e fistolizzarsi all'esterno, compromettendo il buon esito dell'intervento.

3. Incisione longitudinale e parallela alla linea mediana dei foglietti anteriori delle guaine dei retti, eseguita su tutta l'altezza del diametro longitudinale della diastasi e circa 3 cm esternamente ai margini interni di detti muscoli (Fig. 1B); serve sia per la formazione di due labbri aponeurotici per lato, uno mediale e l'altro laterale, sia per la riduzione della tensione della parete addominale (47).

4. Scollamento delicato, in corrispondenza dei labbri aponeurotici mediali e laterali, delle facce interne dei foglietti anteriori delle guaine dalle aderenze che contraggono con le inserzioni tendinee fibrose dei sottostanti retti (Fig. 1B); la dissezione va condotta rispettivamente fino ai margini interni di questi muscoli e fino alle linee albe laterali, non mancando di attuare una scrupolosa emostasi: si ricavano quattro lembi aponeurotici, due mediali e due laterali.

5. Riparazione parietale su due piani. *Piano profondo* - Sutura sulla linea mediana, *à paletot* e con doppia fila di punti staccati a U, in materiale sintetico non riassorbibile monofilamento e sottile, dei lembi aponeurotici mediali ribaltati verso l'interno e ribattuti l'uno sull'altro (Fig. 1C). *Piano superficiale* - Allocazione, in modo uniforme e senza pieghe, di una Prolene® Mesh sulla neo-linea alba mediana, sulla parte denudata dei retti e su quella ricoperta dai lembi aponeurotici laterali, previamente scollati, fino a raggiungere, nel piano clivabile sottoaponeurotico, le linee albe laterali (Fig. 1D). Utilizzando sempre materiale di sutura sintetico non riassorbibile monofilamento e sottile, essa è poi ancorata:

- lungo tutto il perimetro con punti staccati a U,

distribuiti a intervalli di circa 2 cm e passati a non più di 0,5 cm dai bordi, già ripiegati verso l'esterno per un altro mezzo centimetro; i punti coinvolgono a tutto spessore le linee albe laterali (Fig. 2E);

- ai margini liberi dei sovrapposti lembi aponeurotici laterali con una sutura continua incavigliata (Fig. 2F);
- alla sottostante neo-linea alba mediana con punti semplici (Fig. 2G).

Così fissata, la protesi risulta ricoperta direttamente da sottocute e cute nella parte centrale e dai lembi aponeurotici nelle parti laterali.

6. Attraverso due piccole controincisioni in vicinanza dell'estremità distale della breccia cutanea, due tubi di Rédon di grosso calibro e in aspirazione a circuito chiuso si posizionano nello spazio sottocutaneo, a ridosso della protesi e in sedi simmetriche, al fine di contrastare preventivamente sieromi e/o ematomi, non rari in questo tipo di chirurgia e capaci di invalidarne l'efficacia.

7. Sutura a strati del sottocute con punti staccati in materiale sintetico riassorbibile e di calibro sottile. I punti del piano più profondo sono solidarizzati con la protesi (Fig. 2H); sintesi della cute a punti staccati non in tensione.

Riferiamo di seguito le prime esperienze cliniche da noi condotte nella cura chirurgica degli ampi sventramenti spontanei con l'impiego della nostra originale tecnica di protesizzazione, al fine di valutarne la rispondenza ai requisiti oggi richiesti alle riparazioni chirurgiche della parete addominale: solidità, efficacia, sicurezza, stabilità, ma anche alta *compliance* ed economicità.

### Pazienti e metodi

Formulata a 18 soggetti la diagnosi clinica di sventramento spontaneo con divario fra i due retti di grandi dimensioni e riconosciute, per le importanti turbe estetico-funzionali e la grave disabilità psico-fisica correlate, l'indicazione alla riparazione chirurgica, in particolare con la tecnica di protesizzazione della parete addominale da noi ideata, abbiamo fornito loro informazioni sulla patologia lamentata, sulle opzioni terapeutiche e sui principi ispiratori, i vantaggi, i limiti e i rischi della nostra metodica, che abbiamo proposto – alle giovani donne dopo aver escluso programmi di future gravidanze – e per la cui esecuzione abbiamo ottenuto il consenso.

Sulla base di una prima valutazione clinico-strumentale e laboratoristica, a 6 pazienti abbiamo sconsigliato l'operazione per un rischio ASA >2, in relazione all'età avanzata (> 65 anni), allo stato di defedamento e a comorbilità (diabete mellito, BPCO, cardiopatia ischemica cronica); sui rimanenti 12 [8F e 4 M; età media 43 anni (range 31 - 55 anni); 8 impiegati e 5 lavoratori manuali; 9 ASA I e 3 ASA II; 7 con sventramento xifo-pubico e 5 xifo-ombelicale], avviati invece al trattamento chirurgico, abbiamo condotto la nostra ricerca clinico-sperimentale.

*Il trattamento chirurgico degli sventramenti spontanei: tecnica originale di protesizzazione della parete addominale*

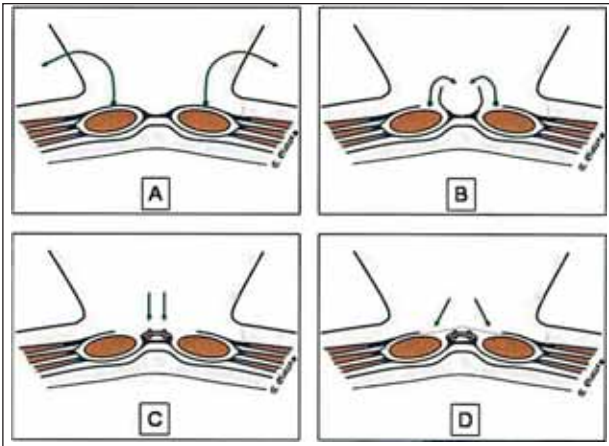


Fig. 1 - Tempi operatori (rappresentazione schematica).  
 A - Dissezione adiposo-fasciale spinta poco oltre le linee albe laterali con esposizione dei foglietti anteriori delle guaine dei muscoli retti.  
 B - Incisione longitudinale e parallela alla linea mediana dei foglietti anteriori con formazione di due labbri per lato, mediale e laterale; scollamento delle facce interne dei foglietti anteriori dalle inserzioni tendinee dei sottostanti retti, spinto fino ai margini interni di questi muscoli e fino alle linee albe laterali, con preparazione per ogni lato di due lembi, mediale e laterale.  
 C - Sutura sulla linea mediana, *à paletot* e con doppia fila di punti staccati a U, dei lembi mediali ribattati verso l'interno e ribattuti l'uno sull'altro.  
 D - Allocazione di una Prolene® Mesh sulla neo-linea alba mediana, sulla parte denudata dei retti e su quella ricoperta dai lembi laterali fino a raggiungere, nel piano clivabile sottoaponeurotico, le linee albe laterali.

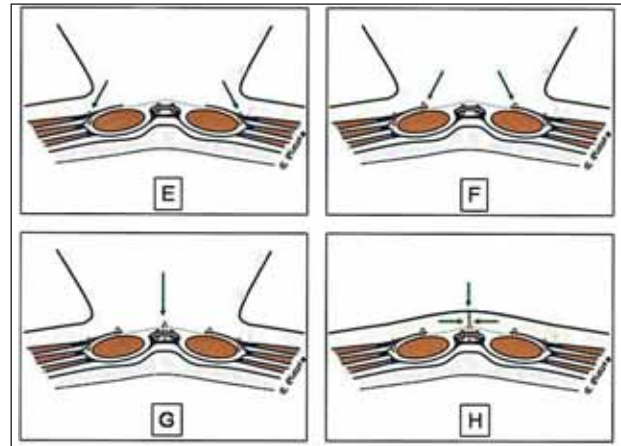


Fig. 2 - Tempi operatori (rappresentazione schematica).  
 E - Ancoraggio della mesh in resina polipropilenica lungo il perimetro con punti staccati a U che coinvolgono a tutto spessore le linee albe laterali.  
 F - Solidarizzazione della protesi ai margini liberi dei sovrapposti lembi laterali con sutura continua incavigliata.  
 G - Ulteriore ancoraggio del device alla sottostante neo-linea alba mediana con punti semplici.  
 H - Solidarizzazione del piano più profondo del sottocute alla protesi sottostante.

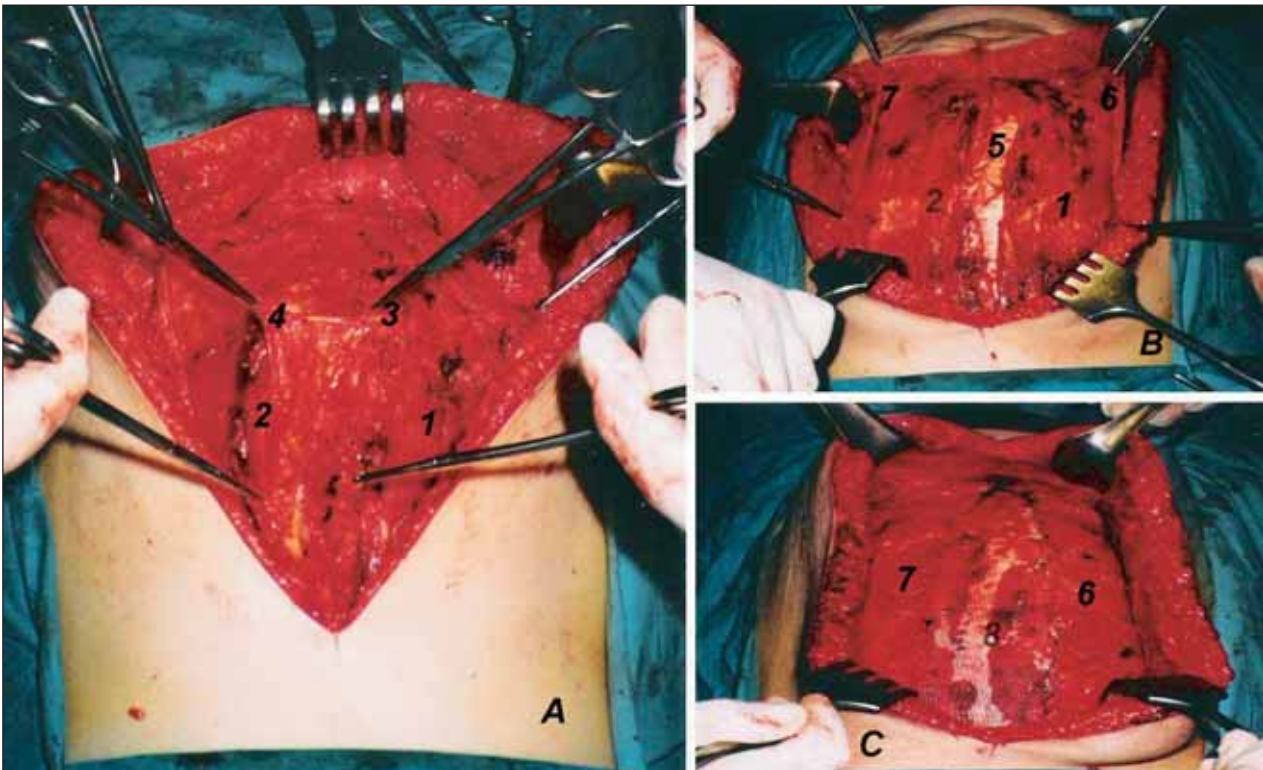


Fig. 3 - Tempi operatori  
 A - I lembi mediali dei foglietti anteriori delle guaine dei retti sono stati scollati dai sottostanti ventri muscolari fino ai margini interni di questi ultimi.  
 B - Gli stessi lembi sono stati ribattati verso la linea mediana, ribattuti l'uno sull'altro e suturati *à paletot* con doppia fila di punti staccati a U; anche i lembi laterali dei foglietti anteriori delle guaine dei retti sono stati scollati dai sottostanti ventri muscolari fino alle linee albe laterali.  
 C - La protesi, posizionata al di sotto dei lembi laterali, è stata ancorata alle linee albe laterali con punti staccati a U e ai margini mediali degli stessi lembi con sutura continua incavigliata.  
 1. muscolo retto sinistro; 2. muscolo retto destro; 3. lembo mediale sinistro; 4. lembo mediale destro; 5. sutura *à paletot* dei lembi mediali; 6. lembo laterale sinistro; 7. lembo laterale destro; 8. mesh in resina polipropilenica.



Annotati con accuratezza i disturbi riferiti al fine di avere una base per l'indagine di follow-up, abbiamo provveduto mediante ecotomografia e/o TC dell'addome a documentare in tutti i pazienti la sede e l'ampiezza della diastasi dei retti e a definire le caratteristiche tonico-trofiche del piano miofasciale circostante; abbiamo, altresì, escluso la presenza di ernie discali o di patologie maggiori a carico del rachide dorso-lombare e del sacro mediante radiografia e/o RM che, prescindendo da segni di spondiloartrosi di varia entità rilevabili in alcuni individui, hanno documentato in tutti un'iperlordosi lombare.

Il giorno programmato per l'operazione i pazienti, che nelle 24 ore precedenti avevano provveduto, al proprio domicilio, ad assumere un blando lassativo e a praticare tricotomia, detersione e disinfezione della cute della parete addominale anteriore, hanno raggiunto a digiuno e per tempo la nostra Unità Operativa, dove sono stati ricoverati.

Assicurata loro un'adeguata profilassi delle complicanze infettive con la somministrazione endovenosa – 30 minuti prima dell'intervento – di 500 mg di levofloxacina e, laddove richiesto, di quelle tromboemboliche con la somministrazione sottocutanea – 60 minuti prima dell'intervento – di 3800 UI di nadroparina calcica, abbiamo effettuato l'operazione in anestesia generale con farmaci a rapida cinetica attenendoci alla sequenza delle varie fasi illustrate in Figura 3.

Al termine della procedura operatoria, confezionata una medicazione con garze imbevute di soluzione di iodio-povidone, al fine di favorire l'accollamento della protesi ai tessuti soprastanti e sottogiacenti e di evitare la formazione di spazi morti, abbiamo posizionato sulla superficie dell'addome un largo sacchetto di sabbia del peso di 2 kg, che i pazienti hanno tenuto nelle ore immediatamente successive all'intervento e nel periodo di allettamento delle prime tre giornate post-operatorie. Esso, alla ripresa della deambulazione, programmata a 24 ore dal termine dell'atto chirurgico con la finalità di ridurre la contrazione muscolare e la conseguenziale sintomatologia algica e di prevenire le complicanze respiratorie e tromboemboliche, è stato sostituito a ogni alzata con una guaina elastica contenitiva che, indossata con l'accortezza di evitarne l'arterolamento e in modo non serrato, ha avuto il compito di proteggere le suture, non essendo nell'immediato i tessuti ancora coesi né la protesi integrata. Tale ventriera è stata poi vestita dalla IV alla VII giornata post-operatoria continuativamente, sia di giorno che di notte, e solo di giorno nelle 5 settimane successive.

La profilassi antibiotica è stata proseguita fino alla rimozione dei drenaggi – comunque per non meno di 3 giorni – sotto forma di *switch prophylaxis*, con 500 mg/die di levofloxacina orale in unica somministrazione; anche la 'minieparinizzazione' è stata continuata per tutta la degenza e, in alcuni casi, a domicilio per complessivi 30 giorni; 100 mg due volte/die di diclofenac sodico per via rettale sono stati somministrati nelle prime 48 ore per mantenere entro limiti accettabili la reazione infiammatoria acuta dei tessuti alla protesi e per assicurare un'analgesia, utile anche, insieme alla prescrizione dello spirometro incentivatore, a prevenire le complicanze respiratorie. In caso di dolore nella sede della ferita non controllato da questa terapia, è stata prevista la somministrazione intramuscolare su richiesta di 30 mg di ketorolac trometamina.

Per tutti gli operati sono state programmate fluidoterapia endovenosa nell'immediatezza dell'intervento, assunzione di liquidi a distanza di 24 ore e regolare alimentazione alla canalizzazione ai gas.

I pazienti sono stati sottoposti nel corso della degenza all'ispezione quotidiana della ferita al fine di cogliere per tempo l'insorgenza di complicanze precoci (sieromi, ematomi, infezioni, lesioni ischemico-necrotiche cutanee) e di provvedere al relativo trattamento. Particolare cura abbiamo posto nella *nursing* dei drenaggi, osservando scrupolosamente le norme di asepsi e programmando la rimozione non appena si fossero mantenuti asciutti per 24 ore o la quantità di essudato esitato si fosse ridotta al di sotto di 30

ml/24 h e così fosse rimasta per 48 ore.

È stata pianificata una dimissione precoce con la prescrizione di una ripresa graduale – nell'arco di 7 giorni – della normale vita di relazione e dell'attività lavorativa di tipo impiegatizio, mentre è stata rinviata nei successivi 7 giorni la ripresa, sempre graduale, di attività lavorative impegnative sul piano fisico e di quelle sportive.

Il primo controllo clinico ambulatoriale è stato programmato, in base all'epoca di dimissione, tra la VII e la IX giornata post-operatoria ed è stato finalizzato anche alla rimozione dei punti cutanei. Ulteriori visite ambulatoriali sono state effettuate a distanza di 15 e 30 giorni dall'atto operatorio, sempre al fine di riconoscere eventuali complicanze precoci. In tutte le tre occasioni si è provveduto a intervistare i pazienti relativamente a sintomatologia algica e impiego di analgesici, a sensazione di corpo estraneo e di irrigidimento parietale, a ripresa delle normali attività della vita quotidiana, a *compliance* riferita alla procedura nella sua globalità.

Il programma di follow-up ambulatoriale è proseguito con:

- visite bimestrali nel primo semestre e trimestrali nel secondo semestre dall'atto operatorio per riconoscere e trattare eventuali complicanze tardive (flogosi cronica da corpo estraneo, rigetto e infezione cronica della rete, fistole protesico-cutanee) e recidive, per valutare i risultati estetici e funzionali e per intervistare nel merito gli stessi pazienti;
- ecotomografia e/o TC dell'addome a 12 mesi dall'intervento - periodo di tempo necessario alla stabilizzazione dell'impianto protesico attraverso processi di rimodellamento e di maturazione - per dare conforto strumentale alla valutazione semeiologica della tenuta della riparazione parietale;
- controllo clinico a 18 e a 24 mesi dall'atto chirurgico per avere contezza del successivo manifestarsi di complicanze protesico-correlate e di recidive (inutile un follow-up più prolungato nel tempo, essendo stato dimostrato relativamente alla riparazione delle ernie incisionali, alla quale può essere assimilata da questo punto di vista la correzione degli sventramenti spontanei, che nel 75% circa dei casi le recidive tendono a verificarsi entro il primo anno dall'impianto protesico).

## Risultati

L'intervento è apparso di semplice esecuzione, con durata media di 2 ore e 15 minuti. Non abbiamo lamentato mortalità intra- e post-operatoria da correlare all'atto chirurgico. Né in corso d'intervento, né al risveglio, alla ripresa cioè del tono muscolare, né nell'immediato e precoce decorso post-operatorio abbiamo osservato morbilità di rilievo respiratorie o cardiovascolari da riferire a sindrome del compartimento addominale.

La precoce deambulazione (intorno alla 24<sup>a</sup> ora dal termine dell'intervento) ha verosimilmente contribuito, insieme alla somministrazione di diclofenac, a ben controllare il dolore nella sede della ferita che, trascurabile nelle prime 48 ore, nel corso delle quali nessun paziente ha richiesto ulteriore analgesia, può ritenersi assente a partire dalla III giornata post-chirurgica.

Gli operati hanno assunto liquidi il giorno successivo all'intervento e hanno ripreso l'alimentazione dopo la canalizzazione ai gas avvenuta mediamente nella II giornata post-operatoria; regolare l'evacuazione nei giorni seguenti.



In 5 su 12 pazienti (41%) si sono verificati episodi febbrili di modesta entità (< 38°C) e di breve durata (non oltre la II giornata post-chirurgica). La rimozione dei drenaggi è stata graduale e completata in media nel corso della III giornata dall'atto operatorio (range II - IV).

I pazienti hanno fatto rientro al proprio domicilio mediamente nella V giornata post-operatoria (range IV - VI), con indubbio vantaggio economico nel settore dell'assistenza sanitaria correlato alla breve ospedalizzazione.

I punti di sutura cutanea sono stati rimossi tra la VII e la IX giornata post-operatoria.

Tra le complicanze precoci locali legate alla metodica non annoveriamo né sieromi/ematomi sottocutanei e peripotesici né infezioni della ferita/protesi né lesioni cutanee ischemico-necrotiche. Abbiamo registrato soltanto:

- in 3 su 12 pazienti (25%), sierosità superficiali della ferita, negative batteriologicamente e risoltesi in 4-5 giorni con medicazioni ambulatoriali;
- in 4 su 12 pazienti (33%), soffiusioni ecchimotiche intorno all'incisione chirurgica regredite per autolimitazione nell'arco di 7-8 giorni.

Queste banali complicanze non hanno ovviamente compromesso il risultato finale della procedura operatoria né hanno pregiudicato la guarigione della ferita, avvenuta con cicatrice regolare.

Nelle interviste avvenute nel corso dei controlli clinici a 7/9, a 15 e a 30 giorni dall'atto chirurgico, nessuno degli operati ha riferito sintomatologia algica tale da dovere fare ricorso ad analgesici né ha lamentato la percezione di corpo estraneo nella parete addominale e/o la sensazione di irrigidimento di questa con limitazione delle escursioni respiratorie e dei movimenti del tronco. È stata, invece, da tutti avvertita nella cute adiacente alla cicatrice una fastidiosa perdita di sensibilità, la cui scomparsa è avvenuta, come riferito in epoca successiva, solo a distanza, in media dopo 6 mesi.

Alla dimissione i pazienti sono ritornati gradualmente alla normale attività quotidiana e alle occupazioni lavorative sedentarie, la cui piena ripresa è avvenuta in media nella X giornata dall'atto operatorio (range IX - XII), con reale vantaggio socio-economico correlato alla breve convalescenza (contenimento della perdita di giornate lavorative, limitata riduzione della capacità produttiva, decremento dei costi previdenziali). Diversa la situazione per i 5 pazienti con attività lavorativa manuale faticosa, che hanno ripreso il lavoro in media nella XVII giornata dall'intervento chirurgico (range XVI - XIX).

Invitati a esprimere un giudizio sulla procedura, tutti gli operati si sono dichiarati completamente sod-

disfatti e hanno riferito un indice di gradimento superiore al 95% per il minimo *discomfort* da essa arrecato relativamente a morbilità sistemica e locale, ivi compresa la sintomatologia algica, autosufficienza, durata della degenza, astensione dalle normali occupazioni della vita di relazione e lavorativa.

Nei successivi controlli clinici effettuati nel corso del primo anno dall'atto operatorio, in nessuno dei casi trattati sono state rilevate importanti complicanze tardive protesi-correlate (flogosi cronica da corpo estraneo, rigetto e infezione cronica della rete, fistole protesico-cutanee) né ricorrenza della diastasi.

I risultati estetici raggiunti (relativamente a salienza tra i retti dei visceri, globosità e protrusione anteriore del ventre) sono stati definiti ottimi dall'82% (10/12) e buoni dal 18% (2/12) dei pazienti che, chiaramente contenti, hanno tutti dichiarato maggiore vitalità psicologica, incremento motivazionale e completo miglioramento della vita quotidiana. Il giudizio formulato dai chirurghi esaminatori sempre nei confronti dell'aspetto cosmetico è stato di piena soddisfazione nel 75% (9/12) dei casi e buono nel restante 25% (3/12).

I risultati funzionali (con riguardo al deficit della contenzione dei visceri, alla dispnea da sforzo, all'ipotensione arteriosa, all'iperlordosi e alla cronica rachialgia lombare) sono stati valutati ottimi dal 67% (8/12) dei pazienti e buoni dal rimanente 33% (4/12); tutti hanno riferito, altresì, la completa scomparsa dello stato di disabilità fisica preesistente all'intervento chirurgico. Pienamente concorde il giudizio espresso dai medici sui risultati funzionali.

Nessun riscontro francamente negativo si è dunque registrato sotto il profilo cosmetico e funzionale (Tab. 1).

La buona tenuta delle riparazioni parietali ha trovato conforto, a distanza di primo anno dall'intervento chirurgico, anche nell'esito dell'esame ecotomografico e, laddove eseguita, della TC dell'addome. L'assenza di sequele attribuibili all'impianto protesico e di recidiva dello sventramento spontaneo è stata ulteriormente confermata nei controlli clinici a 18 e a 24 mesi.

TABELLA 1 - RISULTATI ESTETICI E FUNZIONALI.

	Giudizio dei pazienti		Giudizio dei medici	
	Ottimo	Buono	Ottimo	Buono
Risultati estetici	82%	18%	75%	25%
Risultati funzionali	67%	33%	67%	33%

I risultati illustrati ci consentono di affermare di aver conseguito un completo successo in tutti i pazienti, da ritenersi definitivamente guariti sotto il profilo estetico-funzionale e dell'abilità psico-fisica.

## Conclusioni

L'analisi dei risultati ottenuti nei pazienti affetti da sventramento spontaneo e trattati con la metodica da noi ideata ci lascia ampiamente soddisfatti e ci induce a esprimere ragionevolmente su di essa un giudizio decisamente favorevole, avendo dimostrato ampiamente di raggiungere quegli obiettivi prefissati per un'ottimale correzione dell'abnorme divario fra i due retti.

L'innovativa e originale soluzione chirurgica, infatti, di facile apprendimento e di semplice e relativamente rapida esecuzione tecnica – ovviamente dopo idoneo training – ha conseguito adeguati livelli di:

- efficacia curativa immediata e duratura sia in senso cosmetico (riduzione della circonferenza della vita e correzione della protrusione anteriore del ventre) che in senso funzionale (ripristino della competenza della parete addominale nell'ambito della contenzione dei visceri, della meccanica respiratoria, dell'emodinamica del flusso sanguigno di ritorno, del controbilanciamento del peso del rachide lombare; scomparsa dei sintomi e segni clinici legati alla disfunzione parietale), nonché relativamente al disagio psico-fisico (recupero dello stato di abilità e di una buona qualità di vita);
- sicurezza per l'assenza nel post-operatorio immediato e precoce, ma anche a distanza, di qualsiasi complicanza – sistemica e locale – e/o sequela da correlare a una riparazione sotto tensione o alla presenza dell'elemento protesico;
- *compliance* del paziente per il minimo *discomfort* in termini di morbilità sistemica e locale – ivi compreso il ben controllato dolore post-operatorio, autosufficienza e mobilitazione precoci, breve periodo di ospedalizzazione e di convalescenza e, quindi, di astensione dalle normali occupazioni della vita di relazione e lavorativa.

A tutto ciò vanno aggiunti i vantaggi correlati al basso costo sanitario e sociale.

Naturalmente è nostra intenzione proseguire in questa iniziale esperienza, che ci permetterà da un lato di confermare su una casistica con maggiori numeri i lusinghieri ed entusiasmanti risultati finora ottenuti con la procedura da noi messa a punto, e potere così esprimere su di essa un giudizio serio e definitivo, e dall'altro lato di procedere alla sua standardizzazione indispensabile per l'adozione nella pratica clinica.

Convinti, infatti, della bontà dei presupposti fisio-

patologici, cioè della *logicità del razionale*, della nostra metodica di trattamento degli sventramenti spontanei e confortati dagli incoraggianti risultati che ne dimostrano la capacità di superare gli esposti limiti e inconvenienti degli interventi tradizionalmente consigliati, la riteniamo meritevole di particolare considerazione e di ben precisa collocazione come valida alternativa terapeutica a questi.

È nostro auspicio che tutti i chirurghi che affrontano la diastasi dei muscoli retti si orientino a includere nel proprio bagaglio tecnico l'opzione da noi proposta e che questa, largamente adottata, possa trovare un'estesa ed estensiva applicazione nella pratica clinica, utile per un ulteriore collaudo, per l'affermazione della sua legittimità e, perché no, per lo sviluppo di miglioramenti tecnici, che andrebbero incoraggiati per ottimizzarne la realizzazione e i risultati. D'altra parte, disporre per la cura degli sventramenti spontanei di soluzioni diversificate anche per modifiche sostanziali ai principi del trattamento è certamente vantaggioso: offre la possibilità di gestire ogni situazione specifica con l'opzione tecnica migliore, modulata dal substrato anatomico-clinico.

Come, pertanto, sono riconosciute l'efficacia e la sicurezza delle metodiche di plicatura e di autoplastica negli sventramenti spontanei di piccole dimensioni e con ben conservati trofismo, tono ed efficacia contrattile delle strutture miofasciali celomatiche, così è corretto riservare l'impiego della nostra tecnica di riparazione protesica alle diastasi importanti incluse in un alterato contesto muscolo-aponeurotico, la cui cura con le opzioni offerte dalla chirurgia tradizionale sarebbe inutile per l'impossibilità di ripristinare *in toto* e in modo stabile la poliedrica competenza funzionale della parete addominale e dannosa per la comparsa della sindrome compartimentale.

Oggi, dunque, la protesizzazione della parete celomatica è, a nostro parere, un elemento irrinunciabile nella chirurgia degli sventramenti spontanei, anche se non di impiego routinario e indiscriminato, ma limitato alle indicazioni illustrate, in presenza delle quali noi promuoviamo la nostra innovativa tecnica come trattamento di scelta con l'auspicio che possa nel corso degli anni rivelarsi la soluzione vincente.

Concludendo, la storia della chirurgia insegna che ogni epoca ha avuto nei vari campi d'interesse il suo *gold standard* terapeutico, che si è conservato tale fino a quando una nuova proposta ne ha individuato i limiti e ha fornito risultati migliori. La nostra tecnica, espressione di questo processo evolutivo finalizzato all'acquisizione di nuove procedure, pur non avendo il significato, per quanto detto, di sconfessione degli interventi tradizionali, rappresenta comunque la proposta più attuale per la cura degli sventramenti spontanei. Essa non è però certamente il punto di arrivo e siamo ovviamente pronti ad accettare eventuali nuove future soluzioni.

## Bibliografia

1. Nahas FX, Ferreira LM, Augusto SM, Ghelfond C. Long-term follow-up of correction of rectus diastasis. *Plastic Reconstr Surg* 2005;115:1736-41.
2. Nahas FX, Ferreira LM, Mendes Jde A. An efficient way to correct recurrent rectus diastasis. *Aesthetic Plast Surg* 2004;28:189-96.
3. Nahas FX, Augusto SM, Ghelfond C. Nylon versus polydioxanone in the correction of rectus diastasis. *Plast Reconstr Surg* 2001;107:700-6.
4. Gireev GI, Zagirov VZ. The pathogenesis and surgical treatment of diastasis recti abdominis. *Vestn Khir Im I I Grek* 1992;148:372-5.
5. Gireev GI, Zagirov VZ, Shakhnazarov AM. Treatment of linea alba hernia and diastasis of rectus abdominis. *Khirurgiia (Mosk)* 1997;7:58-61.
6. Schauburger CW, Rooney BL, Goldsmith L, Shenton D, Silva PD, Schaper A. Peripheral joint laxity increases in pregnancy but does not correlate with serum relaxin levels. *Am J Obst Gyn* 1996;174:667-70.
7. Samuel CS, Coghian JP, Bateman JF. Effects of relaxin, pregnancy and parturition on collagen metabolism in the rat pubic symphysis. *J Endocrinol* 1998;159:117-25.
8. Boissonnault JS, Blaschak MJ. Incidence of diastasis recti abdominis during the childbearing year. *Phys Ther* 1988;68:1082-6.
9. Gilleard WL, Brown JM. Structure and function of the abdominal muscles in primigravid subjects during pregnancy and the immediate postbirth period. *Phys Ther* 1996;76:750-62.
10. Hsia M, Jones S. Natural resolution of rectus abdominis diastasis. Two single case studies. *Aust J Physiother* 2000;46:301-7.
11. Klinge U, Si ZY, Zheng H, Schumpelick V, Bhardwaj RS, Klosterhalfen B. Abnormal collagen I to III distribution in the skin of patient with incisional hernia. *Eur Surg Res* 2000;32:43-8.
12. Axer H, Von Keyserlingk DG, Prescher A. Collagen fibers in linea alba and rectus sheaths. *J Surg Res* 2001;96:239-45.
13. Palmieri B, Grappolini S, Blandini D, De Anna D, Savio S, Ferrari P, Ferrari G, Pillosu W, Campanini I, Vezzosi G, Tencini P, Benuzzi G, Palmieri L. Nuova tecnica di ricostruzione della parete addominale con intento plastico-riabilitativo. *GIOT* 2004;30:300-8.
14. Hodges PW, Richardson CA. Inefficient muscular stabilization of the lumbar spine associated with low back pain. A motor control evaluation of transverses abdominis. *Spine* 1996;21:2640-50.
15. Hodges PW, Richardson CA. Delayed postural contraction of transverses abdominis in low back pain associated with movements of lower limb. *J Spin Disord* 1998;11:46-56.
16. O'Sullivan P, Twomey L, Allison G, Sinclair J, Miller K. Altered patterns of abdominal muscle activation in patients with chronic low back pain. *Aust J Physiother* 1997;43:91-8.
17. Warren LP, Appling S, Oladehin A, Griffin J. Effect of soft lumbar support belt on abdominal oblique muscle activity in nonimpaired adults during squat lifting. *J Orthop Sports Phys Ther* 2001;31:316-23.
18. Cholewicki J, Ivancic PC, Radebold A. Can increased intrabdominal pressure in humans be decoupled from trunk muscle co-contraction during steady state isometric exertions? *Eur J Appl Physiol* 2002;87:127-33.
19. Richardson CA, Snijders CJ, Hides JA, Damen L, Pas MS, Storm J. The relation between transverses abdominis muscles, sacroiliac joint mechanics and low back pain. *Spine* 2002;7:399-405.
20. Quénu J. Cure opératoire des éventrations. *Traité de technique chirurgicale*. Masson et Cie, edit, Paris, 1942-1944;4:179-87.
21. Nahas FX, Augusto SM, Ghelfond C. Should diastasis recti be corrected? *Aesth Plast Surg* 1997;21:286-9.
22. Munegato G, Grigoletto R, Brandolese R. Respiratory mechanics in abdominal compartment syndrome and large incisional hernias of abdominal wall. *Hernia* 2000;4:282-5.
23. Morken J, West MA. Abdominal compartment syndrome in the intensive care unit. *Curr Opin Crit Care* 2001;7:268-74.
24. Gui D, Spada PL, Di Mugno M, Sermoneta D, Runfola M, Rossi S. Chiusura della parete addominale con protesi "Goretex Dual Mesh" dopo laparotomia detensiva per sindrome compartimentale addominale (ACS): esperienza preliminare. *Ann Ital Chir* 2002;73:221-4.
25. Hong JJ, Cohn SM, Perez JM, Dolich MO, Brown M, McKenney MG. Prospective study of the incidence and outcome of intra-abdominal hypertension and the abdominal compartment syndrome. *Br J Surg* 2002;89:591-6.
26. Al Qattan MM. Abdominoplasty in multiparous women with severe musculoaponeurotic laxity. *Br J Plast Surg* 1997;50:450-5.
27. Toronto IR. The relief of low back pain with the WARP abdominoplasty: a preliminary report. *Plast Reconstr Surg* 1990;84:117-22.
28. Ramirez OM. Abdominoplasty and abdominal wall rehabilitation: a comprehensive approach. *Plast Reconstr Surg* 2000;105:425-35.
29. Cholewicki J, Juluru K, Radebold A, Panjabi MM, McGill SM. Lumbar spine stability can be augmented with an abdominal belt and/or increased intra-abdominal pressure. *Eur Spine J* 1999;8:388-95.
30. Thomas JS, Lavender SA, Corcos DM, Anderson GB. Effect of lifting belts on trunk muscle activation during suddenly applied load. *Hum Factors* 1999;41:670-6.
31. Xardez M, Cloquet F. Stabilizzazione e protezione della colonna dorso-lombare. Roma Edizioni Marrapese 1991.
32. Welti H, Eudel F. Un procédé de cure radicale des éventrations post-opératoires par auto-étalement des muscles grands droits après incision du feuillet antérieur de leurs gaines. *Mem Acad Chir* 1941;28:791-8.
33. Chevrel JP. Traitement des grandes éventrations medians par plastie en paletot et prothèse. *Nouv Presse Med* 1979;8:695-6.
34. Dabrowiecki S, Svanes K, Levken J, Grong K. Tissue reaction to polypropylene mesh: a study of oedema, blood flow and inflammation in the abdominal wall. *Eur Surg Res* 1991;23:240-9.
35. Rives J, Palot JP, Burde A, Corcione F. I grandi laparoceli: esperienza relativa a 250 casi. *Min Chir* 1986;41:135-44.
36. Romeo G, Catania G, Basile F, Cardì F, Iuppa A, Migliore M. L'impiego di protesi nel trattamento chirurgico dei laparoceli. *Chirurgia* 1994;7:704-8.
37. Monti M, Brescia A, Vergine M, Boccaccini F, Monti M Jr,



- Antonucci D, Bianchini GP, Di Matteo FM, Pasta V, Palazzini G. Criteri di scelta nella chirurgia protesica dei laparoceli. *G Chir* 1997;18:661-7.
38. D'Amico G, Nardi M, Basti M, Casciani E, Di Luzio P. Laparoaloplastica sec. Rives per il trattamento dei grandi laparoceli. *Min Chir* 1998;53:635-9.
39. Varoli M, Colucci G, Carretti A, Bruni R, Begossi G. L'impiego razionale delle protesi nei laparoceli. *G Chir* 1998;19:51-4.
40. Sperlongano P, Pisaniello D, Pone D. Repair of complex giant ventral hernias with polypropylene and omentoplasty. *Chir Ital* 1999;5:389-92.
41. Califano G, Corcione F, Cristinzio G. L'impiego di protesi nel trattamento dei grandi laparoceli. 10 anni di esperienza. *Chirurgia* 1992;5:23-6.
42. White RA. The effect of porosity and biomaterial on the healing and long term mechanical properties of vascular prostheses. *ASAIO* 1988;11:95-100.
43. Taylor SR, Gibbons DF. Effect of surface texture on the soft tissue response to polymer implants. *J Biomed Mater Res* 1983;17:205-27.
44. Mascia G, Morosati G, Mariani M, Ponzono MG, Confalonieri F. Laparoaloplastica mediante rete di prolene intra e preperitoneale. *Chirurgia Generale - General Surgery* 1992;13: 4-13.
45. Amid PK, Lichtenstein I, Shulman A: Evaluation preliminaire de materials composites pour la reparations des eventrations. *Ann Chir* 1995;49:539-43.
46. Walker AP. Biomaterials in Hernia Repair. In: Nyhus LM, Condon RE. *Hernia. IV ed Philadelphia: JB Lippincott Co, 1995:534-40.*
47. Rossi R, Trivellini G, Danelli PG: La chirurgia riparativa su base funzionale dei voluminosi laparoceli. *Atti Soc Ital Chir, 90° Congr Naz, Roma 23-27 ottobre 1988, Vol. 4:295-317.*
-