

*G Chir Vol. 28 - n. 5 - pp. 181-185
Maggio 2007*

editoriale

La linfologia nella formazione e nella pratica clinica del chirurgo generale

C. CAMPISI*

Molti dei Maestri di Chirurgia della generazione precedente alla mia, sia in Italia che all'Estero, hanno vissuto almeno una fase della loro vita accademica dedicata, tra il tanto altro, allo studio della fisiopatologia, della diagnosi clinico-strumentale e della terapia delle 'Malattie dei Linfatici', talora estendendo le ricerche delle loro Scuole alle molteplici correlazioni esistenti tra il sistema linfatico-linfonodale ed i vari aspetti della patologia d'organo e d'apparato d'interesse chirurgico: dalle malattie congenite, malformative e displasiche, su base disembrionogenetica, eredo-familiare e non, a quelle infiammatorie acute e croniche, alle degenerative ed alle neoplastiche, soprattutto se di natura maligna, senza escludere i traumi, ivi comprese le lesioni iatrogene, accidentalmente determinate nel corso di interventi chirurgici più o meno demolitivi. Un'attenta analisi della letteratura degli ultimi 40-50 anni, finalizzata alla 'evidenza' di questi particolari aspetti di ricerca, concernenti le implicazioni linfologiche ravvisabili nei grandi temi della Chirurgia Generale, trova documentazione in un'ampia quanto inimmaginabile ricchezza di fonti, a prescindere dal classico linfedema e dalle malattie dei linfatici propriamente dette, che hanno finito col rappresentare in modo emblematico una sorta di punta del simbolico ed in gran parte a tutt'oggi ancora enigmatico 'iceberg' costituito dalla patologia linfatica sistemica e regionale di attuale o potenziale interesse chirurgico (1).

Per quanto riferibile alla nostra personale esperienza certamente, all'inizio degli anni Settanta, occuparsi di malattie dei linfatici, in generale, e di linfedema, in particolare, allo scopo di individuarne, ove possibile, le più efficaci soluzioni chirurgiche, rappresentava essenzialmente un originale tema di ricerca applicata alla clinica, che finì col porre il Prof. Egidio Tosatti (2) ed alcuni dei Suoi allievi fra i pochi esperti riconosciuti in campo nazionale ed internazionale in questo specifico settore (3).

Altre importanti Scuole Chirurgiche, in Italia ed all'Estero, avevano intrapreso e stavano, nel frattempo, impostando percorsi di ricerca specificamente dedicata a questa complessa patologia. D'altro canto, in quegli anni, non mancavano certo altre molteplici novità, apportate soprattutto dallo sviluppo di nuove tecnologie in chirurgia, in grado di fornire validi motivi d'interesse per un appassionante impegno nella ricerca.

Erano gli anni in cui la Chirurgia da essenzialmente 'demolitiva', per raggiungere una superiore efficacia terapeutica, cominciava a proporsi in termini sempre più concretamente 'funzionali' e 'ricostruttivi': una chirurgia più 'a misura d'uomo' e, quindi, più rispettosa delle legittime aspettative del malato e del suo contesto sociale nei confronti della qualità di vita successiva all'intervento chirurgico.

Fu così che, nell'ambito del già ricco e variegato panorama che si era andato sviluppando, tra gli anni Settanta e gli anni Novanta, nel galoppante progresso tecnologico della Chirurgia Gene-

*Presidente della Società Italiana di Linfangiologia (SIL)
e della International Society for Experimental Microsurgery (ISEM)
Professore Straordinario di Chirurgia Generale
Direttore della UOS Dipartimentale di Chirurgia dei Linfatici
Dipartimento di Chirurgia (DiCMI/DIC)
Università degli Studi di Genova, Ospedale S. Martino

© Copyright 2007, CIC Edizioni Internazionali, Roma

rale e Specialistica, dall'impiego delle suturatrici automatiche all'affermarsi delle tecniche chirurgiche mini-invasive video-endoscopiche, ci sentimmo attratti, soprattutto, dalle seducenti potenzialità offerte dall'impiego del microscopio operatorio e dalla microchirurgia. Senza l'amabile e paziente guida del Prof. Mario Casaccia – che, nel frattempo, insieme con i Professori Carlo Prior, Erminio Cariati ed Umberto Valente, aveva raccolto in mano le redini della nostra Scuola lasciate dal Prof. Egidio Tosatti – questo personale percorso non sarebbe stato possibile. E l'input ci venne fornito proprio dalla terapia chirurgica dei linfedemi, sino ad allora proponibile solo come 'ultima spiaggia', nei casi più gravi ed avanzati di 'elefantiasi', ove interventi quali la cutolipofascectomia totale secondo Charles o la linfoangectomia totale superficiale secondo Servelle non potevano che rappresentare un estremo rimedio puramente sintomatico, talora soltanto temporaneo e spesso discutibile, per le pesanti sequele post-operatorie, dell'eclatante problema clinico derivante dalla stasi linfatica cronica. Tentativi di chirurgia meno cruenta e demolitiva, nel frattempo proposti in alternativa a quelli citati, quali il drenaggio con lembo dermico scarificato e trasposto in sede sottofasciale profonda secondo Thompson, oppure l'intervento di by-pass entero-mesenterico-linfonodale iliaco-inguinale secondo Kinmonth (*entero-mesenteric bridge operation*), dimostrarono ben presto i loro limiti di efficacia terapeutica evidenziabili nel medio-lungo termine.

L'enigmatica soluzione chirurgica della linfostasi cronica degli arti (esacerbata dalle ricorrenti linfoangiti acute erisipeloidi), sia di natura congenita o primaria (displasia) che di natura acquisita o secondaria (post-chirurgica, post-radioterapica, post-infettiva o parassitaria e post-traumatica), a prescindere dalla base di predisposizione congenita ravvisabile anche nella maggior parte dei linfedemi cosiddetti acquisiti o secondari, veniva così affidata alla novella e promettente microchirurgia (4). Nelle Figure 1, 2 e 3 sono riportati alcuni esempi paradigmatici delle moderne applicazioni di microchirurgia linfatica, derivativa e ricostruttiva, per il trattamento del linfedema (5), dimostratesi di duratura efficacia nei follow-up a lungo termine.

Ai linfedemi primari e secondari degli arti superiori ed inferiori, oltre che dei genitali esterni, si aggiunge poi la variegata e complessa gamma dei quadri di patologia dei vasi chiliferi (linfatici intestinali), della *cisterna chyli* e del dotto toracico: dal chiledema da reflusso gravitazionale degli arti inferiori e dei genitali esterni, con verrucosi chilo-linfostatica cutanea e chilo-linforrea, al chilarto, alla chilocolpometrorrea ed alla chiluria; dal chiloperitoneo (nella sua variabile espressione di ascite chilosa o, a seconda dei casi, di peritonite chilosa) al chilotorace, al chilopericardio, al chilomediastino ed al chilolinfocele (6, 7). Tutti questi quadri, cui nel passato era spesso inibito l'approccio chirurgico, sono oggi suscettibili di un trattamento meno invasivo, mediante le applicazioni di tecniche microchirurgiche, videoendoscopiche- e laser CO₂-assistite, spesso combinate tra di loro ed utilmente associate ad una terapia di supporto farmacologico e nutrizionale appropriata (Figg. 4 e 5).

Di suggestivo interesse sono, infine, gli studi condotti più recentemente nel campo della pre-

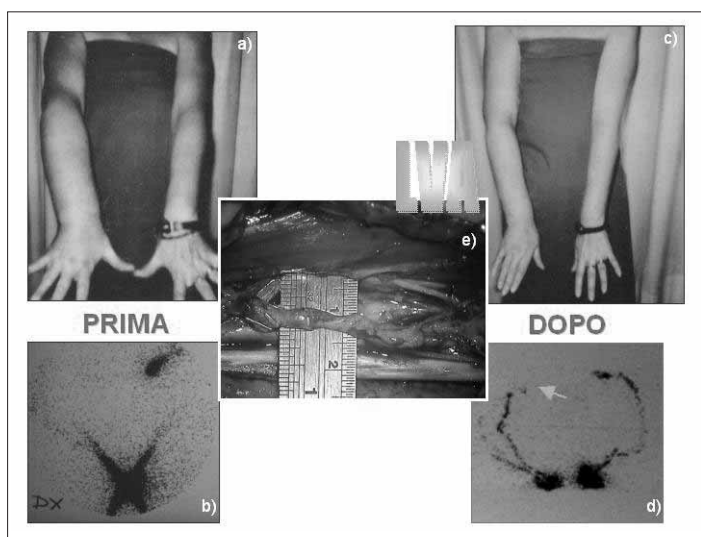


Fig. 1 - Linfedema post-mastectomia al III stadio dell'arto superiore destro (a) e relativo quadro linfo-scintigrafico (b), a confronto con il risultato (c, d) ad oltre 5 anni dall'intervento di microchirurgia derivativa linfatico-venosa (e). In particolare, il controllo post-operatorio linfo-scintigrafico dimostra la pervietà delle anastomosi linfatico-venose multiple praticate al braccio, con dispersione del tracciante nella sede degli *shunts* (freccia).

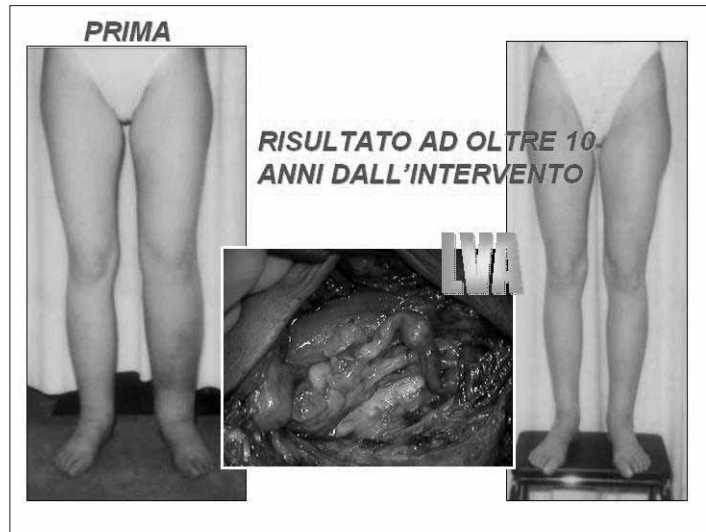

Fig. 2 - Risultato ad oltre 10 anni dall'intervento di microchirurgia derivativa linfatico-venosa per il trattamento di un linfedema primario (linfadenodisplasi-co) di entrambi gli arti inferiori in una giovane di circa 30 anni di età.

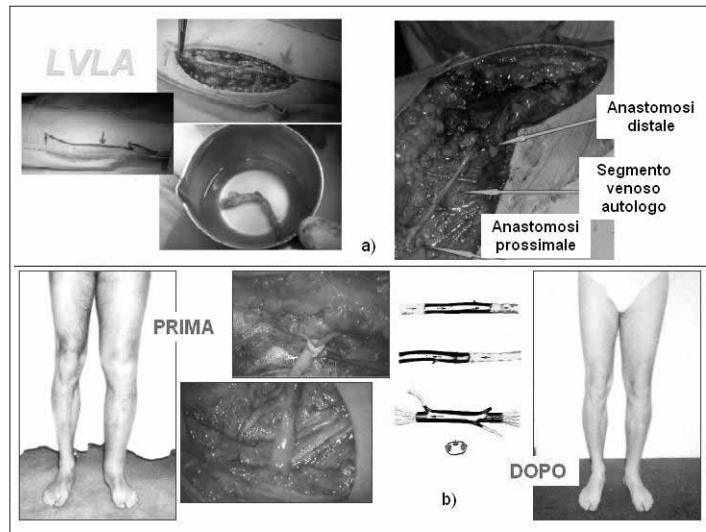


Fig. 3 - Linfedema al III stadio dell'arto inferiore sinistro secondario al trattamento di un melanoma maligno della gamba. In questo caso, essendo stata sacrificata nel corso della linfadenectomia inguinale anche la vena safena interna con le sue collaterali della *cross*, si è dovuto ricorrere (a) alla interposizione tra i collettori linfatici della coscia e quelli sovra-inguinali di un innesto venoso autologo, della lunghezza di circa 15 cm, ottenuto col prelievo di un segmento corrispondente della vena cefalica dalla superficie volare dell'avambraccio destro (tecnica personale di microchirurgia linfatica ricostruttiva: linfatico-veno-linfatico plastica). (b) Controllo ad oltre 5 anni dall'intervento ricostruttivo.

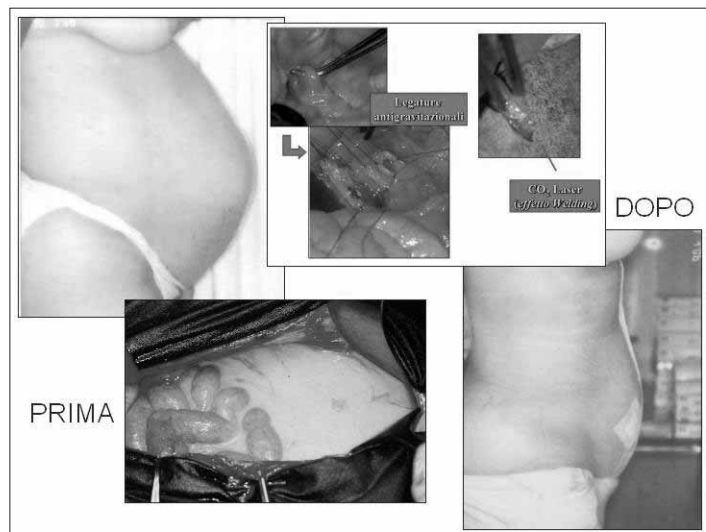


Fig. 4 - Quadro di chiloperitoneo da estesa displasia dei vasi chiliferi mesenterici e retroperitoneali, trattato efficacemente anche con il ricorso alla tecnica laser CO₂, abbinata alle classiche 'legature antigraVitazionali' dei collettori linfatici ectasici ed insufficienti realizzate con l'ausilio del microscopio operatorio.

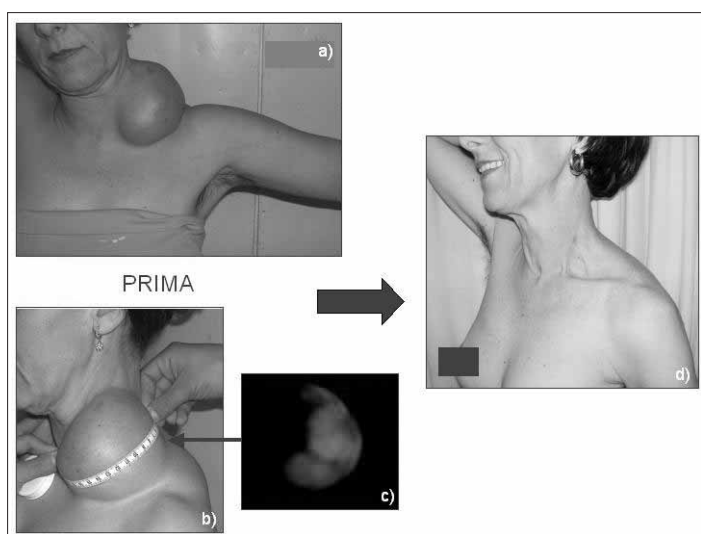


Fig. 5 - Chilolinfocele della fossa sovraclaveare sinistra (a, b), positivo al test della transilluminazione (c), secondario alla rottura spontanea del dotto toracico (da displasia) poco prima del suo sbocco nell'angolo venoso succlavio-giugulare. Risultato a tre anni dall'intervento chirurgico, che ha comportato la riparazione microchirurgica della fistola duttale (d).

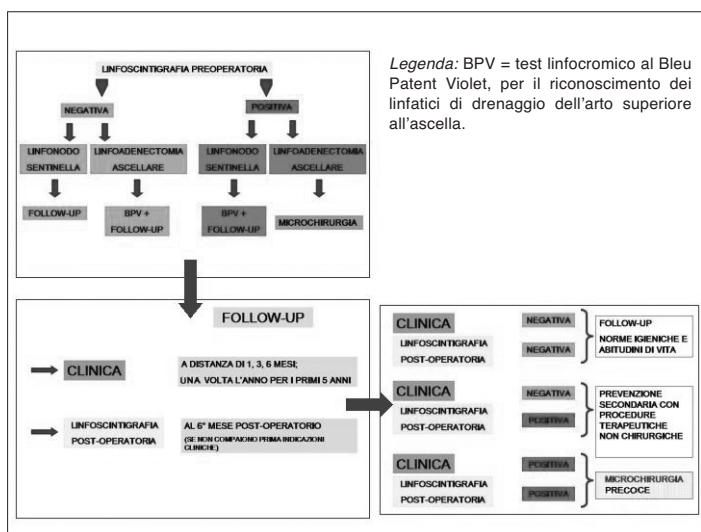


Fig. 6 - Protocollo di prevenzione del linfedema dell'arto superiore secondario a chirurgia e/o radioterapia del cancro della mammella. Viene evidenziato, per i casi selezionati accuratamente con la linfo scintigrafia pre-operatoria, il possibile ruolo di una 'microchirurgia precoce'.

venzione del linfedema secondario a linfoadenectomia oncologica, particolarmente per quello dell'arto superiore conseguente al trattamento chirurgico e/o radioterapico del cancro della mammella (8). Tale complicanza, in letteratura, viene riportata con un tasso di incidenza variabile dal 5 al 25% dei casi, con incremento sino ad oltre il 40% nelle pazienti sottoposte anche a radioterapia. La procedura del 'linfonodo sentinella', quando oncologicamente sufficiente, non appare comune in grado di azzerare l'evenienza del linfedema (riportato in questi casi con un tasso variabile dal 3 al 15%), a riprova della base di predisposizione congenita esistente anche nei quadri di linfo stasi cosiddetta secondaria e acquisita. Lo studio linfo scintigrafico pre-operatorio degli arti superiori rappresenta lo strumento diagnostico predittivo più efficace per la selezione delle pazienti a medio-alto rischio per la comparsa del linfedema secondario, suscettibile di un trattamento microchirurgico assai precoce. Il protocollo da noi proposto a questo fine è schematicamente riportato nella Figura 6.

La peculiare impostazione metodologica derivante da questa attività di ricerca *sui generis*, dottrina e clinico-pratica, volta di fatto ad individuare possibilmente una 'chiave di lettura linfo logica' applicabile non solo alla patologia linfatica propriamente detta, ma anche alle grandi tematiche di classico dominio della patologia e della clinica chirurgica generale, ha finito con l'improntare in modo caratterizzante ogni aspetto didattico e formativo del nostro specifico ruolo di do-

centi universitari e di chirurghi generali, sia nel Corso di Laurea in Medicina e Chirurgia che nelle varie Scuole di Specializzazione di Chirurgia Generale e Specialistica, sia nei Corsi di Perfezionamento che nei *Master*.

L'esperienza personale, così vissuta e maturata nell'arco di oltre 25 anni di docenza e di pratica clinica, si è dimostrata, al di là di ogni pur relativamente ottimistica previsione iniziale, così pregnante nei suoi riflessi generalmente formativi e basilari per i giovani allievi chirurghi che hanno voluto, di volta in volta, degnarci del loro interesse, da indurci a tentare di esporre alcuni dei principali aspetti, che ne rappresentano le possibili implicazioni metodologiche, da noi proposte in questo editoriale. Ci auguriamo di essere così riusciti a fornire un contributo che possa risultare in qualche modo innovativo, utile e di un certo interesse per quanti, soprattutto tra i chirurghi in formazione, avranno avuto la bontà e la pazienza di leggere queste personali note. Grazie.

Bibliografia

1. M. Battezzati, I. Donini. Il sistema linfatico nella pratica clinica. Padova, Piccin, 1967.
 2. E. Tosatti. Lymphatiques profonds et lymphoedèmes chroniques des membres. Paris, Masson, 1974.
 3. E. Cariatì. La linfostasi e la patologia del dotto toracico. Padova, Piccin, 1978.
 4. C. Campisi. Microchirurgia Applicata in Clinica Chirurgica Generale e d'Urgenza. Torino, Utet, 1991.
 5. C. Campisi, D. Davini, C. Bellini, G. Taddei, G. Villa, E. Fulcheri, A. Zilli, E. Da Rin, C. Eretta, F. Boccardo. Lymphatic microsurgery for the treatment of lymphedema. *Microsurgery* 2006;26 (1):65-69.
 6. C. Campisi, C. Bellini, C. Eretta, A. Zilli, E. Da Rin, D. Davini, E. Bonioli, F. Boccardo. Diagnosis and management of primary chylous ascites. *J Vasc Surg* 2006;43(6):1244-8.
 7. C. Campisi, C. Bellini, A. Macciò, E. Fulcheri, C. Eretta, D. Pertile, C.C. Campisi, G. Accogli, M. Campisi, F. Boccardo. Chylous peritonites: nosographic, diagnostic and therapeutic considerations. *Eur J Lymphol* 2006; 16(48):16-19.
 8. C. Campisi, D. Davini, C. Bellini, G. Taddei, G. Villa, E. Fulcheri, A. Zilli, E. Da Rin, C. Eretta, F. Boccardo. Is there a role for microsurgery in the prevention of arm lymphedema secondary to breast cancer treatment? *Microsurgery* 2006;26(1):70-72.
-

M.G. Balzanelli

MANUALE DI MEDICINA DI EMERGENZA E PRONTO SOCCORSO

Il edizione aggiornata
con le Linee Guida
ILCOR 2005-2006
per la Rianimazione
Cardiopulmonare

Volume brossurato
di 1.536 pagine
f.to cm 12x19
€ 80,00

per acquisti online
www.gruppocic.com



CIC Edizioni Internazionali

