

Il trattamento chirurgico del sinus pilonidalis con trasposizione di lembo secondo Dufourmentel

M. DE FALCO, M. RAGUSA¹, G. OLIVA, A. MIRANDA, C. GIUDICIANNI, P. SPERLONGANO, C. DE ROSA, F. CALZOLARI¹, C. MISSO¹, N. AVENIA¹

RIASSUNTO: Il trattamento chirurgico del sinus pilonidalis con trasposizione di lembo secondo Dufourmentel.

M. DE FALCO, M. RAGUSA, G. OLIVA, A. MIRANDA, C. GIUDICIANNI, P. SPERLONGANO, C. DE ROSA, F. CALZOLARI, C. MISSO, N. AVENIA

In tale studio sono presi in considerazione 175 casi di sinus pilonidalis cronico, trattati con tre diversi tipi di tecnica radicale: 30 casi con metodo aperto, 48 casi con asportazione e sutura diretta sulla linea mediana, 97 casi con plastica di rotazione secondo Dufourmentel.

L'analisi delle giornate di degenza, dei tempi medi di guarigione, della tollerabilità dei pazienti e delle percentuali di insuccessi e recidive consente di affermare che la tecnica secondo Dufourmentel è quella che più si avvicina ai criteri ideali, permettendo rapide guarigioni con minimi disagi e bassa percentuale di recidiva. Inoltre, la buona tollerabilità della tecnica e l'uso di recenti anestetici locali maggiormente efficaci ci hanno permesso di programmare un trattamento in day surgery con un buon risultato clinico.

SUMMARY: Surgical treatment of sinus pilonidalis by Dufourmentel's flap technique.

M. DE FALCO, M. RAGUSA, G. OLIVA, A. MIRANDA, C. GIUDICIANNI, P. SPERLONGANO, C. DE ROSA, F. CALZOLARI, C. MISSO, N. AVENIA

The present study reports the results of surgical treatment of 175 consecutive chronic pilonidalis sinus cases by excision alone, excision and primary closure, excision and Dufourmentel's flap technique.

The analysis of hospital stay, average recovery time, patient compliance and percentages of failures and recurrences enables us to state that Dufourmentel's technique is the best choice, allowing fast recovery with minimal discomfort and lower rate of recurrence. Moreover the good compliance of the technique and the use of recently introduced more effective local anaesthetics have allowed us to plan the treatment in a day-surgery setting with good clinical results.

KEY WORDS: Sinus pilonidalis - Trattamento chirurgico - Lembo secondo Dufourmentel.
Pilonidalis sinus - Surgical treatment - Dufourmentel's flap.

Introduzione

Il sinus pilonidalis, definito anche cisti pilonidale o cisti sacro-coccigea, rappresenta un'affezione benigna (eccezionali e di origine incerta i casi di cancerizzazione riportati in letteratura), localizzata in regione sacro-coccigea, che ancora oggi presenta problemi controversi di inquadramento etiopatogenetico e di strategia

chirurgica spesso gravata da insuccessi e da recidive. Interessando quasi esclusivamente soggetti giovani, nel pieno dell'attività lavorativa, pone anche seri problemi di tipo sociale, in relazione alle prolungate ospedalizzazioni ed alle lunghe inabilità derivanti, con perdita di giornate lavorative.

La lesione è rappresentata da una cisti localizzata a livello della linea interglutea, solitamente a 3-4 cm dall'ano, la quale, a seguito di ripetuti episodi flogistico-suppurrativi, dà origine a tramiti fistolosi sottocutanei, con uno o più orifici cutanei che in profondità possono arrivare sino alla fascia sacrale, inglobando peli nel loro contesto, da cui il nome proposto per primo da Hodges nel 1880 (1, 2).

L'origine congenita (cisti dermoide) (3, 4) o acquisita è da sempre oggetto di discussione, ma allo stato attuale tale patologia è quasi unanimemente considerata di tipo acquisito, assimilabile ad un granuloma da

Seconda Università degli Studi di Napoli
Dipartimento di Scienze Anestesiologiche, Chirurgiche e dell'Emergenza
(Direttore: Prof. U. Parmeggiani)
V Divisione di Chirurgia Generale
(Direttore Prof. U. Parmeggiani)
¹ Università degli Studi di Perugia
Area Funzionale Omogenea Interaziendale di Endocrinochirurgia
(Direttore: Prof. N. Avenia)

© Copyright 2007, CIC Edizioni Internazionali, Roma

corpo estraneo prodotto dalla penetrazione di peli cutanei nella pelle, il cui momento patogenetico iniziale è rappresentato da una follicolite a livello del solco intergluteo, che evolve in un ascesso prima acuto, indi cronico, il quale, a causa della disposizione dei follicoli a livello del solco intergluteo, presenta nella stragrande maggioranza dei casi una direzione cefalica, lontano dall'ano (5-7).

La teoria dell'origine acquisita è basata anche sul rilievo che la malattia è sicuramente legata alle caratteristiche ed allo sviluppo dell'apparato pilosebaceo, insorgendo in età post-puberale e raramente dopo i 40 anni, soprattutto in soggetti maschi e con apparato pilosebaceo fortemente rappresentato; hanno sicuramente importanza nella patogenesi l'obesità e la prolungata posizione assisa (jeep-disease) (8).

Varie modalità di trattamento sono state provate per la malattia pilonidale: incisione e drenaggio, escissione e chiusura per seconda intenzione, marsupializzazione, escissione e chiusura per prima intenzione e tecniche con lembo (9-12).

Non è stato tuttora individuato il trattamento chirurgico ideale, capace di garantire una rapida guarigione ed un minore tasso di recidive e sono stati proposti e sostenuti diversi tipi di intervento, distinti in "conservativi" e "radicali" (13-17), nessuno dei quali ha consentito di ottenere risultati del tutto soddisfacenti, soprattutto in termini di recidiva, legata sia alla natura della malattia (ripetute infezioni di follicoli rimasti inclusi nella cicatrice) che ad un difetto di tecnica, per asportazione non radicale del tessuto infetto. In letteratura diversi Autori hanno individuato nell'asportazione radicale e nella successiva ricostruzione con lembo pedunculato secondo Dufourmentel una efficace opzione terapeutica del trattamento del sinus pilonidale (18-26).

In questo studio retrospettivo analizziamo la nostra esperienza relativa agli ultimi 175 casi di sinus pilonidale trattati chirurgicamente in modo radicale.

Pazienti e metodi

Negli ultimi 5 anni abbiamo osservato e trattato radicalmente 175 casi di "malattia pilonidale" cronica. Di questi, 125 (93 uomini, 32 donne; età media 29 anni) erano pazienti giunti all'osservazione con sinus suppurato, nei quali è stato inizialmente eseguito in anestesia locale solo un trattamento di incisione e drenaggio, con ricerca ed eventuale asportazione di peli, ma che sono stati poi ritrattati radicalmente a distanza di tempo variabile (1-4 mesi). Per 20 di essi si trattava di sinus recidivo ad un primo trattamento ritenuto "radicale", con uno o più tragitti fistolosi aperti in superficie.

Per quanto concerne il trattamento del cavo residuo, nei primi pazienti, quasi tutti operati in anestesia locale (solo 4 in anestesia generale):

-in 30 casi è stato adottato il metodo aperto con zaffo, che pre-

vede la guarigione della ferita per seconda intenzione, attraverso medicazioni quotidiane a partire dalla II-III giornata postoperatoria con soluzione antibiotica;

-in 48 casi, invece, è stata adottata la ricostruzione per sutura diretta e chiusura quindi per prima intenzione, utilizzando punti a U a tutto spessore, distanziati di circa 1 cm, che in profondità raggiungono la fascia sacrale, cercando di mantenere i bordi della ferita estroflessi in superficie; in questi è stato consigliato il decubito prono, la prima medicazione è stata effettuata in IV-V giornata, la rimozione dei punti è stata graduale sino alla XV giornata.

Negli ultimi 97 casi, quasi sempre trattati in anestesia locale (solo 6 casi in epidurale), è stata adottata la tecnica di copertura con lembo cutaneo secondo Dufourmentel (14, 15), secondo lo schema geometrico classico previsto dall'autore (Figg. 1 e 2). Particolare attenzione è stata posta nello scollare i lembi dal piano muscolo-aponeurotico sottostante, senza incorrere in fenomeni di devascularizzazione; l'accostamento del piano sottocutaneo è stato praticato con punti semplici con fili intrecciati riassorbibili e la sutura cutanea con punti staccati, molto ravvicinati, in monofilamento non riassorbibile.

Sia nei casi ricostruiti per sutura diretta sulla linea mediana, sia nei casi trattati con plastica di rotazione, l'atto operatorio ha ricalcato sempre alcuni passaggi standard, quali: una preventiva accurata tricotomia, con ampia disinfezione della parte; la divaricazione dei glutei con trazione mediante cerotto; l'introduzione peroperatoria di blu di metilene nei tragitti fistolosi; l'ampia escissione (a

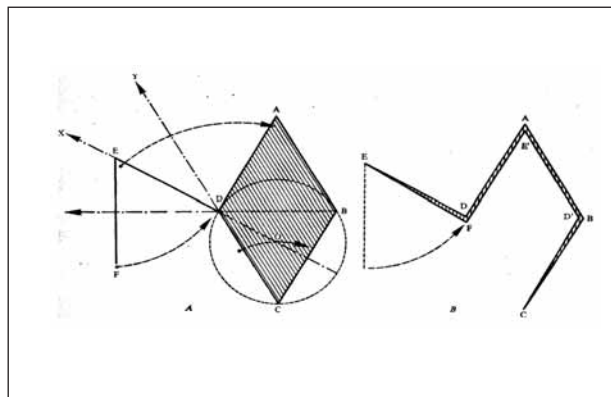


Fig. 1 - Rappresentazione grafica delle linee di incisione per il lembo cutaneo secondo Dufourmentel.

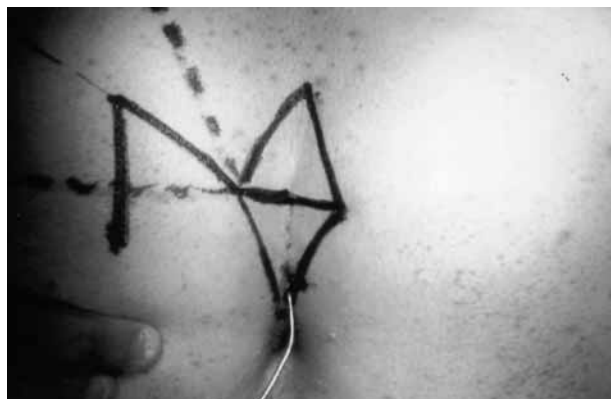

Fig. 2 - Linee di incisione cutanea.

cuneo o a losanga) dell'area infetta, sino alla fascia sacrale; il mancato ricorso all'elettrobisturi per l'incisione (usato solo per emostasi), allo scopo di non provocare una scarsa irrorazione dei bordi ed una vasta necrosi del tessuto adiposo; l'uso di un drenaggio aspirativo rimosso in III giornata all'atto della dimissione o in V giornata al primo controllo ambulatoriale; un trattamento antibiotico secondo la metodica short-term.

Per l'anestesia locale abbiamo usato ropivacaina cloridrato 7,5 mg/ml per l'infiltrazione profonda e mepivacaina cloridrato al 2% per l'infiltrazione superficiale.

Risultati

Nei 30 pazienti trattati con metodo aperto, in cui il tempo di degenza medio è stato di 10 giorni e la guarigione completa è avvenuta in media in 45 giorni, non si sono avute complicanze flogistico-infettive; abbiamo tuttavia registrato una scarsa *compliance* alle prolungate e fastidiose medicazioni. Abbiamo inoltre riscontrato 3 casi di recidiva.

Nei 48 pazienti trattati con escissione completa e sutura per prima intenzione sulla linea mediana, la guarigione è avvenuta in tempi medi più rapidi (circa 15 giorni) e certamente con minori disagi per il paziente; tuttavia in 12 casi si è avuta deiscenza parziale o totale della sutura, con ritardo della guarigione avvenuta per seconda intenzione e, soprattutto, abbiamo registrato 9 casi di recidiva (6 dopo guarigione per prima e 3 dopo guarigione per seconda).

In 25 di questi 78 pazienti la cicatrice, pur ben consolidata, si è presentata a distanza ipertrofica, inestetica e dolente.

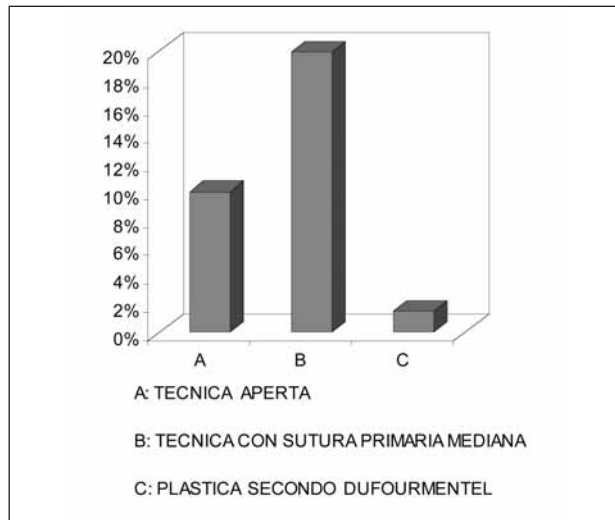
I pazienti trattati con plastica secondo Dufourmentel per contro hanno avuto, nella stragrande maggioranza, un decorso postoperatorio gravato da scarso dolore locale, con minimi disagi (in particolare, è apparsa molto ridotta la sensazione di tensione prodotta dalla sutura mediana); abbiamo riscontrato 11 casi di sieromi, con parziale deiscenza della sutura, trattati con evacuazione ed esitati in rapida guarigione per seconda. La degenza postoperatoria è stata di un giorno in 83 casi e di non oltre tre giorni in 14 casi.

La guarigione è avvenuta in tempi molto più ridotti (media 10 giorni); a tutt'oggi (tempi di follow-up oscillanti tra 10 e 36 mesi), abbiamo registrato 3 casi di recidiva (Tab. 1) trattata con escissione e guarigione per seconda intenzione.

Discussione

Ad oggi persistono le controversie circa la natura e la patogenesi del sinus pilonidalis, nonché sul suo trattamento chirurgico "ideale", capace di garantire una riduzione dei disagi per il paziente, con scarsi tempi di ospedalizzazione e ridotti tempi di guarigione e, so-

TABELLA I - PERCENTUALI DI RECIDIVA.



prattutto, la riduzione dell'incidenza di recidiva.

Nel nostro studio, in cui non sono compresi i casi di sinus "acuto" in suppurazione, per i quali appaiono inevitabili il trattamento di incisione e drenaggio e l'elevata percentuale di recidive, abbiamo confrontato i risultati ottenuti con tre diversi tipi di tecnica radicale e li abbiamo confrontati con quelli riportati da altri autori in letteratura.

Nella nostra esperienza, come in letteratura, le metodiche che prevedono la guarigione per seconda intenzione presentano lo svantaggio di un tempo di cicatrizzazione molto lungo, con forti disagi per il paziente (medicazioni quotidiane, prolungata astensione dal lavoro, cicatrici inestetiche e dolorose). Tuttavia il tasso di recidiva è inferiore a quello registrato nei pazienti trattati con asportazione completa e sutura primaria sulla linea mediana (7-42%) (20, 27), probabilmente perché la guarigione per granulazione comporta un appiattimento della plica interglutea e ciò impedisce o riduce lo sfregamento delle natiche, con accumulo di peli e detriti, spesso indicati come fattori patogenetici scatenanti lo sviluppo dell'infezione. Alcuni Autori (18) hanno addirittura individuato, sulla base di fattori anatomici e costituzionali, un vero e proprio habitus pilonidalis le cui caratteristiche sembrano essere: particolare profondità della plica interglutea, abbondante sviluppo dell'apparato pilosebaceo, favorente l'accumulo di peli liberi e detriti cellulari, penetranti attraverso i follicoli piliferi, traumatismi meccanici ripetuti in regione sacro-coccigea.

Sulla base di tali considerazioni e dagli spunti della letteratura, che ne riporta un basso tasso di recidive (0-3%) (25, 28, 29), negli ultimi 97 casi consecutivi abbiamo adottato la tecnica della plastica secondo Dufourmentel, capace di garantire la riduzione in

profondità o la scomparsa della plica interglutea e la modifica della direzione di crescita dei peli, con correzione quindi delle citate sfavorevoli condizioni anatomiche, favorevoli lo sfregamento delle natiche e quindi la possibilità di penetrazione di peli e detriti cellulari.

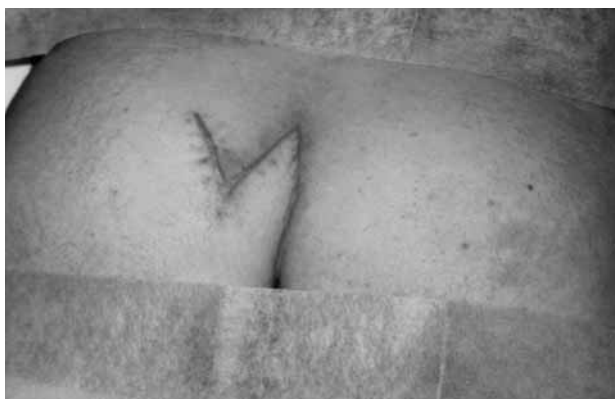

Fig. 3 - Cicatrice chirurgica a distanza di due mesi.

Inoltre, la possibilità di adottare la rotazione di un lembo, ci ha permesso di eseguire escissioni ampie (soprattutto in casi recidivi, con più di un orificio cutaneo, talora distanti tra loro) e di assicurare comunque la guarigione per prima intenzione (Fig. 3).

Abbiamo verificato una percentuale molto bassa di complicanze (11 casi di sieromi, con parziale deiscenza della sutura nel tratto longitudinale paramediano inferiore) e di recidive, le quali di solito si verificano entro tre anni dall'intervento (30, 31), ma soprattutto la netta riduzione dei disagi lamentati dai pazienti, con ridotta sensazione di tensione sulla linea di sutura e possibilità, quindi, di rapida dimissione e di pronta e completa guarigione. Inoltre, abbiamo quasi sempre adottato l'anestesia locale (88 casi su 97), con ulteriori, sensibili, miglioramenti della tollerabilità del paziente e dei tempi di ospedalizzazione, al punto di eseguire un trattamento anche in regime di day-surgery.

Conclusioni

Nella nostra esperienza la tecnica seconda Dufourmentel, che presenta rispetto alle altre tecniche operatorie tempi più lunghi, è stata quella che più si è avvicinata ai criteri dell'intervento ideale per il trattamento del sinus pilonidalis, facendo registrare una bassa percentuale di recidive e, soprattutto, una discreta tollerabilità da parte dei pazienti, la quale, unitamente alla maggiore efficacia degli anestetici locali di recente acquisizione, ci ha permesso di programmare un trattamento di day-surgery per la cura radicale di tale affezione.

Bibliografia

1. Hodges RM. Pilonidal sinus. *Boston Med J* 1880; 103: 485.
2. Clothier PR, Haywood JR. The natural history of the postanal (pilonidal) sinus. *Ann R Coll Surg Engl* 1984; 66: 201-203.
3. Chamberlain IW, Vawter GF. The congenital origin of pilonidal sinus. *J Paediatr Surg* 1974; 9: 441-444.
4. Holmes LB, Turner EA. Hereditary pilonidal sinus. *JAMA* 1969; 209: 1525-1526.
5. Bascom J. Pilonidal disease: long-term results of follicle removal. *Dis Col Rectum* 1983; 26:800-807.
6. Sias F, Licheri S, Secci L, Loi R, Daniele GM. Il trattamento ambulatoriale del sinus pilonidalis. *Chirurgia* 1994; 7: 639-642.
7. Raffmann RA. A re-evaluation of the pathogenesis of pilonidal sinus. *Ann Surg* 1959; 150: 895.
8. Buie LA. Jeep-disease. *South Med J* 1944; 37:103-109.
9. Yilmaz S, Kirimlioglu V, Katz D. Role of simple V-Y advancement flap in the treatment of complicated pilonidal sinus. *Eur J Surg* 2000; 166:269.
10. Erdem E, Sungurtekin U, Nessar M. Are postoperative drains necessary with the Limberg flap for treatment of pilonidal sinus? *Dis Colon Rectum* 1998; 41:1427-31.
11. Quinodoz PD, Chilcott M, Grolleau JL, Chavoïn JP, Costagliola M. Surgical treatment of sacrococcygeal pilonidal sinus disease by excision and skin flaps: the Toulouse experience. *Eur J Surg* 1999;165:1061-5.
12. Kitchen PR. Pilonidal sinus: experience with the Karydakís flap. *Br J Surg* 1996; 83:1452-5.
13. Sturniolo G, Carditeddo A, Bonavita G, Bartolotta M, Saitta E. Valutazione dei risultati dei differenti tipi di intervento chirurgico per fistola pilonidale. *Min Chir* 1984; 39:1161-1164.
14. Fuzun M, Bakir H, Soylu M, Tansung T, Kaymak E, Harmamcioglu O. Which technique for treatment of pilonidal sinus. Open or closed? *Dis Colon Rectum* 1994; 37:1148-1150.
15. Leoni G, Marzola G, Nosadini A, Berera T, Samuell C, Scappin S, Tremolada C. Sinus pilonidalis. Revisione critica della nostra esperienza *Chirurgia* 1998; 11: 93-95.
16. Solla JA, Rothenberger DA. Chronic pilonidal disease. An assessment of 128 cases *Dis Colon Rectum* 1990; 9:758-761.
17. Goligher JC. Sinus Pilonidalis. In *Chirurgia dell'ano, del retto e del colon*, III Ed., Piccin Ed., 1982: pp. 272-294.
18. Cervelli V, Giudiceandrea F, Grimaldi M, Maggiulli T, Pagliarini T, Pigliucci M. La plastica secondo Limberg-Dufourmentel nel trattamento del sinus pilonidalis. Considerazioni anatomico-chirurgiche e presentazione di un caso emblematico. *Min Chir* 1997; 52:659-662.

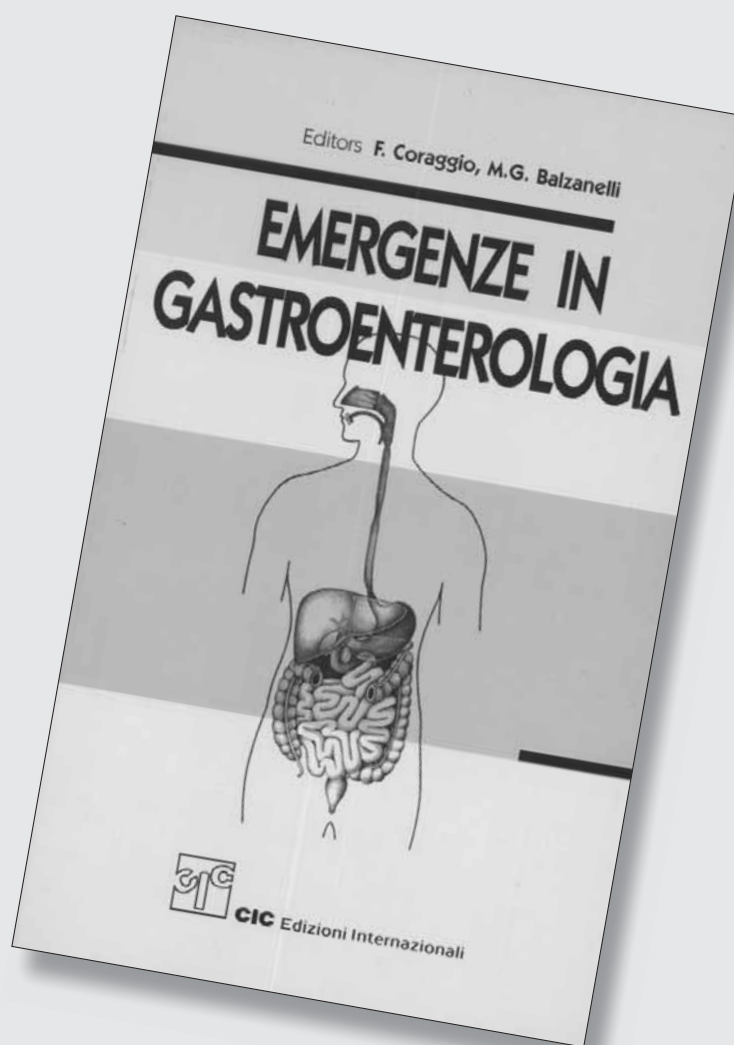
Il trattamento chirurgico del sinus pilonidalis con trasposizione di lembo secondo Dufourmentel

19. Manterola C, Barro M, Araya JC, Fonseca L. Pilonidal disease: 25 case treated by the Dufourmentel technique. *Dis Col Rectum* 1991; 8:649-652.
 20. Galizia G, Lieto E, Tolomeo P, Castellano P, Meola V, Giudicianni C. La malattia pilonidale sacrococcigea. Patogenesi, clinica e trattamento *Giorn It Chir* 1995; XLIX: 2.
 21. De Falco M, Giudicianni C, Parmeggiani D, Parmeggiani U. Il trattamento del sinus pilonidalis: vantaggi della plastica secondo Dufourmentel. *Atti Congresso SICADS, Chieti 2000*, Ed. Minerva Medica, pp. 157-9.
 22. Generoso S, Bianchini GP, Calvitti M, De Villa F, Tintisonna O, Iallonardi E, Monti A. Treatment of pilonidalis sinus with the Limberg's technique. *G Chir* 2001; 22(4): 133-5.
 23. Hegele A, Strombach FJ, Shonbach F. Reconstructive surgical therapy of infected pilonidalis sinus. *Chirurg* 2003; 74(8):749-52.
 24. Daphan C, Tekelioglu MH, Sayilgan C. Limberg flap repair for pilonidal sinus disease. *Dis Col Rectum* 2004; 47:233-7.
 25. Montes BB, Leventoglu S, Cihan A, Tatlicioglu E, Akin M, Oguz M. Modified Limberg transposition flap for sacrococcygeal pilonidal sinus. *Surg Today* 2004; 34:419-23.
 26. Cihan A, Montes BB, Tatlicioglu E, Ozmen S, Leventoglu S, Ucan BH. Modified Limberg flap reconstruction compares favourably with primary repair for pilonidal sinus surgery. *Aust NZ J Surg* 2004; 74:238-42.
 27. Iesalnieks I, Furst A, Rentsch M, Jauch KW. Primary midline closure after excision of a pilonidal sinus is associated with high recurrence rate. *Chirurg* 2003; 74:461-468.
 28. Erylmaz R, Sahin M, Alimoglu O, Dasiran F. Surgical treatment of sacrococcygeal pilonidal sinus with Limberg transposition flap. *Surgery* 2003; 134:745-9.
 29. Kapan M, Kapan S, Pekmezci S, Durgun F. Sacrococcygeal pilonidal sinus disease with Limberg flap repair. *Tech Coloproctol* 2002; 6:27-32.
 30. Kronborg O, Christensen K, Zimmermann-Nilsen C. Chronic pilonidal disease: a randomized trial with a complete 3-year follow-up. *Br J Surg* 1985; 72:303-4.
 31. Aydele H, Erhan Y, Sakarya A, Kumkumoglu Y. Comparison of three methods in surgical treatment of pilonidal disease. *Aust NZ J Surg* 2001; 71:362-4.
-

F. Coraggio, M.G. Balzanelli (eds.)

EMERGENZE IN GASTROENTEROLOGIA

Volume
di 1.012 pagine
€ 35,00



per acquisti on line www.gruppocic.com



CIC Edizioni Internazionali