

G Chir Vol. 28 - n. 1/2 - pp. 25-28  
Gennaio-Febbraio 2007

metodi, tecniche, farmaci

## Trattamento chirurgico dei neuromi d'amputazione dolorosi con gel di acido ialuronico. Lavoro preliminare su 6 casi

G. MONACELLI<sup>1</sup>, A.M. SPAGNOLI<sup>2</sup>, L. VALESINI, M.I. RIZZO, M. PARDI, S. IRACE<sup>2</sup>

**RIASSUNTO:** Trattamento chirurgico dei neuromi d'amputazione dolorosi con gel di acido ialuronico. Lavoro preliminare su 6 casi.

G. MONACELLI, A.M. SPAGNOLI, L. VALESINI, M.I. RIZZO, M. PARDI, S. IRACE

*Il neuroma d'amputazione è la conseguenza di un evento traumatico che ha interrotto la struttura del nervo cui segue un tentativo di riparazione del tessuto. La lesione determina iposensibilità della regione di innervazione e una sindrome dolorosa.*

*La risoluzione del quadro clinico è possibile tramite l'asportazione chirurgica del neuroma e l'affondamento del moncone.*

*L'impiego dell'acido ialuronico (Hyaloglide® 0,8-1 ml) è basato sulla necessità di proteggere il moncone prossimale dagli stimoli meccanici e termici responsabili dei tipici sintomi del neuroma d'amputazione.*

*In questo studio abbiamo impiegato l'acido ialuronico in sei casi clinici di neuroma d'amputazione doloroso degli arti superiori ed inferiori. Descriviamo i metodi ed i risultati.*

**SUMMARY:** Surgical treatment of painful amputation neuromas with gel of hyaluronic acid. Preliminary study of six patients.

G. MONACELLI, A.M. SPAGNOLI, L. VALESINI, M.I. RIZZO, M. PARDI, S. IRACE

*Amputation neuroma is the consequence of a traumatic event that interrupt the anatomic structure of a nerve. After the lesion, the nerve begin an pletosis attempt. This condition determines hyposensitivity on its innervation area and a painful syndrome.*

*The pattern's resolution is possible with the neuroma's tissue exceresis and the sinking of proximal stump into closer tissue. This operation reduces or eliminates axonal nerve's flux.*

*The hyaluronic acid (Hyaloglide® 0,8-1 ml) use is based on the necessity of proximal stump preservation from mechanical and thermic stimuli that are responsible of typical neuroma's symptoms.*

*In this study we used hyaluronic acid on six painful amputation neuroma patterns on sensitive nerves of upper and lower extremities.*

**KEY WORDS:** Neuroma d'amputazione - Acido ialuronico - Chirurgia.  
Amputation neuroma - Hyaluronic acid - Surgery.

Il neuroma d'amputazione rappresenta l'esito di un evento traumatico che ha determinato l'interruzione anatomica strutturale del tronco nervoso con un tentativo di riparazione biologica che non ripristina il rapporto tra assoni e recettori periferici. L'alterazione anatomopatologica si esprime funzionalmente con un deficit sensitivo sul territorio di innervazione e con la comparsa di una sindrome dolorosa estremamente invalidante.

Il mancato riconoscimento e/o trattamento di una lesione amputativa di un nervo sensitivo evolve sempre nella formazione di un neuroma doloroso, con le-

sione funzionale variamente rappresentata a seconda della sede di lesione; altresì rilevante è l'omissione di un trattamento specifico nel determinismo fisiopatologico delle sindromi irritative del sistema nervoso autonomo che dal neuroma possono originarsi.

Il trattamento di queste lesioni si avvale di numerose strategie terapeutiche ampiamente descritte in letteratura, quali la neurografia tra i capi di lesione, l'elettrofolgorazione e l'affondamento in tessuti muscolari vicini (1-4) o in tessuto osseo (5-7), la copertura con materiale biologico (8-12); comunque tutte intese all'isolamento dai tessuti circostanti delle fibre assiali, non più coperte da mielina.

Il neuroma d'amputazione rappresenta un'alterazione strutturale del nervo, che segue la rigenerazione assonale nel moncone prossimale di lesione, diversa dalla degenerazione walleriana del segmento distale. La rigenerazione assonale determina l'instaurarsi di un

<sup>1</sup> "Neuromed" - IRCCS Pozzilli, Isernia

<sup>2</sup> Università degli Studi di Roma "La Sapienza"

DEA - Servizio Chirurgia Plastica-Ricostruttiva d'Urgenza (Responsabile Prof. S. Irace)

© Copyright 2007, CIC Edizioni Internazionali, Roma

rapporto diretto tra gli assoni in gemmazione ed i tessuti circostanti senza protezione di guaina mielinica. Questa è la condizione per il determinarsi di una stimolazione massiva non recettoriale del nervo assai dolorosa in risposta a qualsiasi stimolo tattile e/o termico.

La risoluzione del quadro doloroso viene determinata dall'asportazione del tessuto neuromatoso e dall'adeguata protezione del moncone prossimale del nervo.

Abbiamo con successo sperimentato la tecnica di elettrofolgorazione a bassa intensità associata alla copertura del moncone di amputazione nervoso con gel di acido ialuronico (16).

## Pazienti e metodi

Nella nostra esperienza sono stati trattati, nell'arco di 8 mesi (gennaio-agosto 2005), 6 casi di neuromi dolorosi della mano in 6 pazienti (4 maschi e 2 femmine) in età compresa tra 19 e 58 anni (media 38,5 anni). La Tabella 1 illustra schematicamente la casistica.

Tutti i pazienti avevano lesioni risalenti da almeno 2 mesi a 18 mesi dall'evento traumatico. Si trattava di lesioni da taglio, nella maggioranza dei casi (4), e di lesioni da schiacciamento (2). In 5 casi si è trattato di lesioni in ambito lavorativo con astensione dalle attività stesse per un periodo superiore a 2 mesi (in 4 casi). Coesistevano lesioni associate ossee (1 caso) e tendinee (3 casi). Quattro lesioni interessavano i nervi digitali, 1 lesione il ramo sensitivo dorsale del nervo radiale del polso, 1 lesione un nervo sensitivo del piede (safeno) per lesione iatrogena in corso di safenectomia. Nessun paziente presentava patologie sistemiche.

In tutti i pazienti si effettuava una valutazione clinica con particolare attenzione al momento anamnestico, all'eventuale percezione di scossa durante il trauma, alla ipo-anestesia immediata nel post-operatorio, alla persistenza di una corrente dolorosa a carico della regione limitrofa alla sede della primitiva lesione cutanea (Tinel doloroso).

Il quadro clinico conclamato rappresenta per la nostra esperienza una condizione sufficiente per porre indicazione all'intervento chirurgico di revisione. L'eventuale associazione con Complex Regional Pain Syndrome (CRPS), peraltro non manifestatasi nel gruppo di studio, impone il tentativo farmacologico di "aggiustare" il *balancing* disregolativo a carico del sistema nervoso autonomo con varie terapie, in particolare neuromodulative, prima del necessario trattamento chirurgico.

TABELLA 1 - CASISTICA.

Pazienti	Sesso	Età	Mano dominante	Nervo	Esito	Follow up (mesi)
1	M	19	Si	Digitale	Buono	7
2	M	34	Si	Digitale	Buono	8
3	F	34	Si	Radiale	Eccellente	4,5
4	M	37	No	Digitale	Eccellente	4
5	F	49	-	Safeno	Eccellente	5
6	M	58	Si	Digitale	Eccellente	2

In tutti i pazienti veniva utilizzata la seguente metodica chirurgica:

1. ischemizzazione dell'arto secondo lo schema consueto con fascia di Esmark;
2. ampia esposizione e mobilizzazione del nervo sino alla porzione francamente integra (Fig. 1);
3. esecuzione di una neurolisi accurata con rimozione di eventuali reazioni fibrosclerotiche perineurali;
4. asportazione del neuroma d'amputazione con resezione *à la demande* sino a raggiungere una porzione di nervo anatomicamente "sana" (Fig. 2);
5. elettrocoagulazione lenta e prolungata con pinza bipolare impostata su "micro";
6. utilizzazione di 1 ml di gel di acido ialuronico (Hyaloglide®) con la seguente modalità: prima stesura del gel sul moncone nervoso (Fig. 3) poi, posizionando il catetere di inoculazione del gel in prossimità del moncone nervoso, sutura cutanea della ferita chirurgica retraindo alla fine il catetere stesso per ridurre la fuoriuscita di materiale dalla sede di incisione chirurgica, senza effettuare specifica emostasi al rilascio del *tourniquet*, contando anche sull'effetto emostatico del gel.

Si osservava rapida ripresa funzionale dopo 4-5 giorni dall'atto chirurgico.

La scala di riferimento al dolore era la VAS (visual analog scale) sia in pre- che in post-operatorio, con valori pre-operatori tra 6-10 (10 il massimo del dolore ipotizzabile).

In tutti i casi trattati si assisteva a:

- persistenza della disestesia dolorosa nel 100% dei pazienti dopo 2 settimane, che si riduceva dopo ulteriori 3 settimane in 5 pazienti su 6 e che scompariva dopo altre 3 settimane (2 mesi dal trattamento) nell'ultimo paziente;
- scomparsa pressoché totale del quadro doloroso acuto dopo 3 settimane con negativizzazione del Tinel in 5 dei 6 casi;
- scomparsa del Tinel in tutti i pazienti dopo 6 settimane;
- persistenza del dolore allo stimolo termico (freddo) per 4 settimane in tutti i pazienti, ridotto sino alla scomparsa in 5 pazienti dopo 2 mesi (ultimo controllo).

Tutti i pazienti riprendevano comunque entro 2 settimane le attività lavorative con giudizio positivo in 5 pazienti; solo un paziente lamentava occasionale comparsa di Tinel doloroso nello svolgimento delle attività manuali gravose, ma di intensità tale da non impedirne il regolare svolgimento.

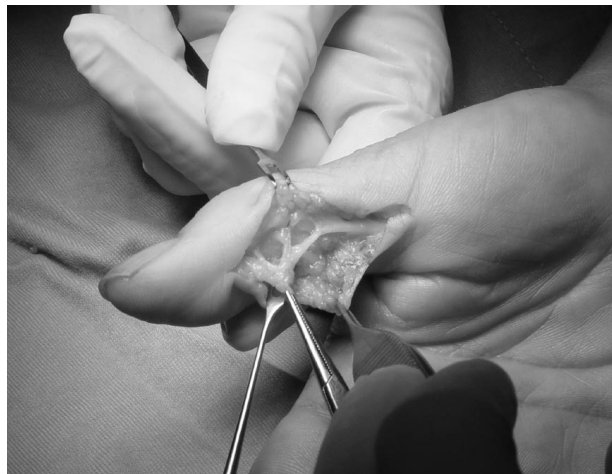

Fig. 1 - Isolamento nervo digitale laterale.

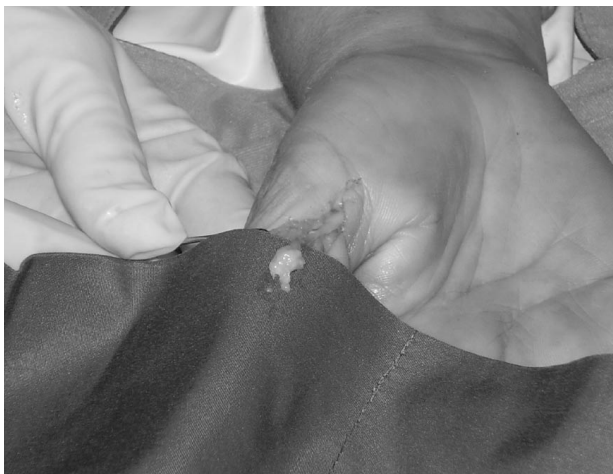

Fig. 2 - Isolamento neuroma.

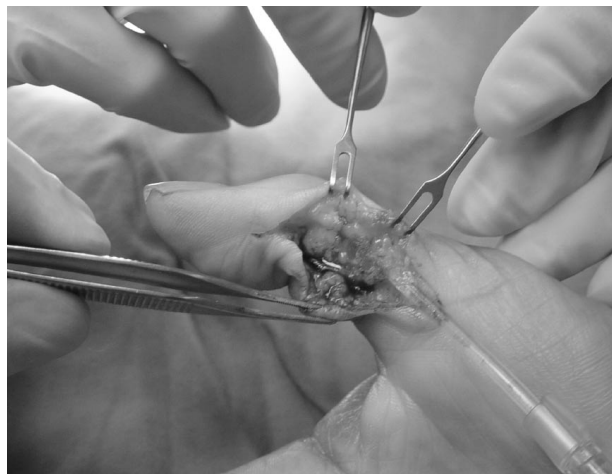

Fig. 3 - Applicazione Hyaloglide®.

## Discussione

L'acido ialuronico è un glucosaminoglicano presente nella matrice extracellulare che gioca un ruolo fondamentale nel processo riparativo tissutale (8).

Hyaloglide® (Fidia Advanced Biopolymers srl, Abano Terme, Italia) è un idrogel viscoso con effetto antiadesivo e modulante l'attività biologica di riparazione tissutale (Fig. 4) (11).

In questo studio evidenziamo che le qualità di Hyaloglide® (HA) possono essere utilizzate con efficacia nel trattamento dei neuromi d'amputazione. Nella nostra esperienza possiamo affermare che la metodica di trattamento delle lesioni neuromatose post-amputative dei nervi sensitivi con elettrofolgorazione ed acido ialuronico è valida.

La tecnica chirurgica è semplice. Le metodiche anestesiolgiche impiegano sia l'anestesia locoregionale che la plessica, a seconda del livello e della tipologia di lesione da trattare. Va effettuata un'ampia neurolisi del nervo interessato sino a preparazione del tratto nervoso sano. Devono essere effettuate lisi dal tessuto perineurale, ampia escissione del moncone neuromatoso ed elettrocoagulazione del moncone prossimale.

Lo HA gel è applicato con cannule a temperatura ambiente, usando il kit predisposto, nella quantità di 0,8-1 ml. Manteniamo per circa 3-4 giorni una ortesi ad evitare spostamenti o trazioni e dislocazioni del segmento trattato.

La ripresa è rapida anche nei casi di impegno lavorativo gravoso. Non vi è stata mai necessità di terapia riabilitativa.

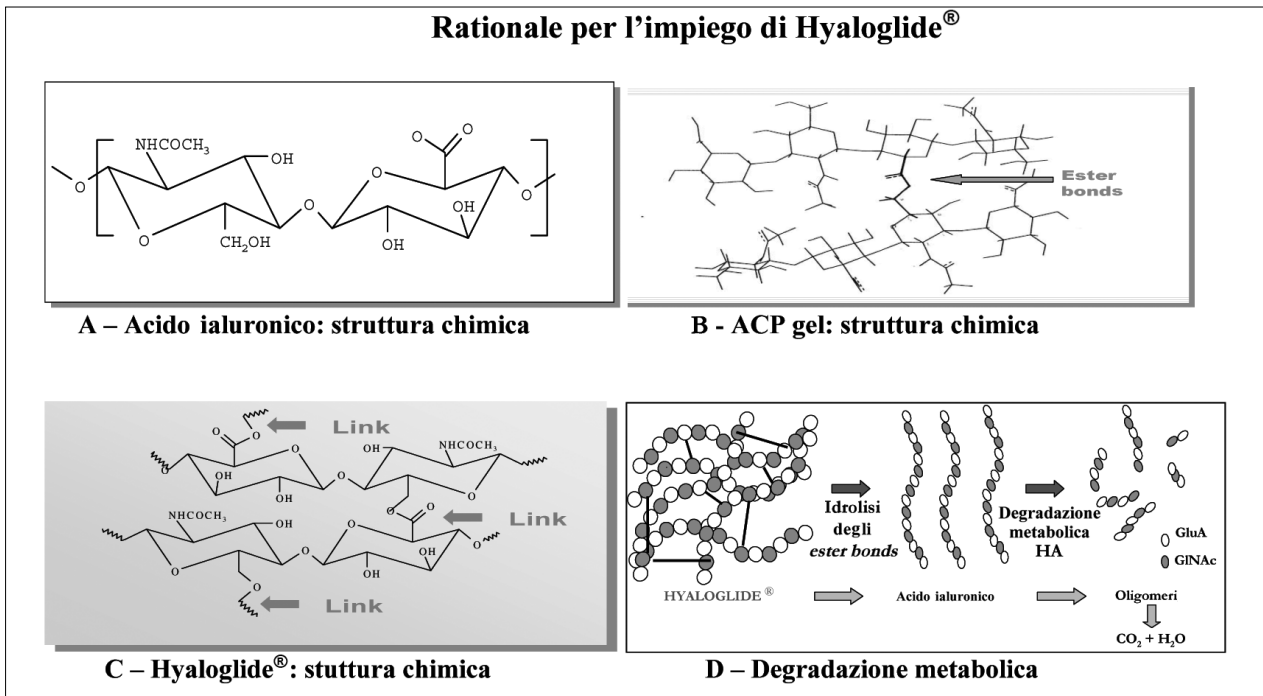
La risposta clinica eccellente per 5 casi trattati, sod-

disfacente e comunque positiva per il sesto caso, ci spinge a considerare la tecnica ampiamente utilizzabile in una chirurgia spesso avara di soddisfazioni per il paziente e per il chirurgo. Il trattamento dei neuromi d'amputazione degli arti rappresenta una sfida costante per il chirurgo ed il paziente per l'alto grado d'invalidità che tale condizione determina nonostante l'esiguità della lesione anatomopatologica.

Diverse sono le strategie terapeutiche riportate in letteratura. Abbiamo recentemente adottato una soluzione che offre per la nostra esperienza un successo stabile ben accettato dal paziente. Il fondamento strutturale della metodica consiste nell'isolamento delle fibre disperse nel tessuto con materiale biologico.

Dalle osservazioni che la superficie tegumentaria lesa da ustioni profonde non determina reliquati dolorosi da imputare a neuromi anche con esposizione tissutale profonda grave, si è sviluppata una specifica strategia di trattamento del neuroma post-traumatico o d'amputazione con elettrocoagulazione, a proposito della quale raccomandiamo sempre l'utilizzazione a bassa intensità di voltaggio del manipolo (funzione "micro") e per un tempo prolungato per prevenire la formazione di neuromi a monte della porzione nervosa trattata. Ove impossibile la ricostruzione tardiva, si tenta di "isolare" il moncone nervoso dalle stimolazioni meccaniche, eseguendo affondamenti dello stesso nel tessuto muscolare e/o osseo, con ottimi risultati come da revisione della letteratura specifica.

La metodica descritta, di facile attuazione, può affiancare le strategie attuali. Qualora il *timing* della lesione e il *gap* tra i monconi nervosi lo permettano, e l'area di distribuzione sensitiva sia rilevante, confezioniamo sempre un innesto venoso pronervo, la sutura di-



**Fig. 4 A-D** - L'acido ialuronico (HA) è un polisaccaride lineare composto dalla ripetizione di unità monomeriche di N-acetil-glucosamina e acido D-glucuronico (A), naturale, biocompatibile e biodegradabile. Dalla reazione di condensazione tra i gruppi carbossilici e idrossilici dell'acido ialuronico si ottiene ACP (hyaluronan auto-crosslinked polymer) (B). L'idratazione di ACP determina la formazione di un gel altamente viscoso: Hyaloglide® (C). Lo Hyaloglide® è un gel sicuro, biocompatibile, modulante l'attività biologica di riparazione tissutale, efficace nel prevenire adesioni, biodegradabile e bioassorbibile in 7 giorni (D).

## Bibliografia

- Dellon AL, Mackinnon SE.: Treatment of the painful neuromas by neuroma resection and muscle implantation. *Plast reconstr Surg* 1986;77:427-438.
- Evans G R D, Dellon AL. Implantation of the palmar cutaneous branch of the median nerve into the pronator quadratus for treatment of painful neuroma. *J Hand Surg* 1994;19A:203-206.
- Al Qattan MM. Prevention and treatment of painful neuromas of the superficial radial nerve by the end to side nerve repair concept: an experimental study and preliminary clinical experience. *Microsurg* 2000;20(3):99-104.
- Burchiel KJ, Johans TJ, Ochoa J. The surgical treatment of painful traumatic neuromas. *J Neurosurg*, 1933;78:714-719.
- Masquelet AC, Bellivet C, Nordin JY. Treatment of painful neuromas of the hand by intra-osseous implantation. *Ann Chir Main*. 1987;6(1):64-6.
- Wu J, Chiu DT. Painful neuromas: a review of treatment modalities. *Ann Plast Surg* 1999;43(6):661-7.
- Goldstein SA, Sturim HS. Intraosseous nerve transposition for treatment of painful neuromas in hand surgery. *J Hand Surg* 10A:270-274, 1985.
- Rep Chen WY, Abatangelo G: Functions of hyaluronan in wound repair. *Wound* 1999;7:79-89.
- Kakinoki R, Ikeguchi R, Matsumoto T, Shimizu M, Nakamura T. Treatment of painful peripheral neuromas by vein implantation. *Int Orthop*. 2003;27(1):60-4.
- Herbert TJ, Filan SL. Vein implantation for treatment of painful cutaneous neuromas. A preliminary report. *J Hand Surg (Br)* 1998;23(2):220-4.
- De Iaco PA, Stefanetti M, Pressato D, et al. A novel hyaluronan-based gel in laparoscopic adhesion prevention: preclinical evaluation in an animal model. *Fertil Steril* 1998;69:318-323.
- Chiu DT, Wu J. Treatment of painful neuromas: a case report. *Ann Plast Surg* 2000;44(3):340-2.
- Walton RL, Brown RE, Matory WE, Borah GL. Autogenous vein graft repair of digital nerve defects in the finger: a retrospective clinical study. *Plast Reconstr Surg* 1989;84:944-952.
- Laborde KJ, Kalisman M, Tsai T. Result of surgical treatment of painful neuromas of the hand. *J Hand Surg* 1982;7A:190-193.
- Tang JB, Gu YQ, Song Ys. Repair of digital nerve defect with autogenous vein graft during flexor tendon surgery in zone 2. *J Hand Surg*, 1993;18B:449-453.
- Monacelli G, Calcioli I, Spagnoli A.M, Irace S. Trattamento dei neuromi dolorosi d'amputazione con copertura venosa. Studio preliminare. *Min Med Chir* 2004;17:223-6.
- Smit X, Van Neck JW, Ebeli MJ et al. Reduction of neural adhesions by biodegradable autocrosslinked hyaluronic acid gel after injury of peripheral nerves: an experimental study. *J Neurosurg* 2004; 101(4): 648-52.
- Dam-Hieu P, Lacroix C, Said G et al. Reduction of postoperative perineural adhesion by Hyaloglide gel: an experimental study in the rat sciatic nerve. *Neurosurg* 2005, 56 (2 Suppl): 425-33.