

G Chir Vol. 29 - n. 8/9 - pp. 365-368  
 Agosto-Settembre 2008

## Carcinosarcoma dell'utero: descrizione di un caso clinico

E. SPAZIANI<sup>1</sup>, M. PICCHIO<sup>2</sup>, A. DI FILIPPO<sup>1</sup>, V. PETROZZA<sup>4</sup>, F. CENSI<sup>4</sup>, B. SARDELLA<sup>4</sup>,  
 M. BRIGANTI<sup>3</sup>, F. CECI<sup>2</sup>, S. NICODEMI<sup>1</sup>, G. NARDECCHIA<sup>1</sup>, F. DE ANGELIS<sup>1</sup>,  
 B. CIPRIANI<sup>1</sup>, F. STAGNITTI<sup>1</sup>

RIASSUNTO: Carcinosarcoma dell'utero: descrizione di un caso clinico.

E. SPAZIANI, M. PICCHIO, A. DI FILIPPO, V. PETROZZA, F. CENSI,  
 B. SARDELLA, M. BRIGANTI, F. CECI, S. NICODEMI, G. NARDECCHIA,  
 A. MARTELLUCCI, F. DE ANGELIS, B. CIPRIANI, F. STAGNITTI

*Il carcinosarcoma dell'utero è una rara neoplasia altamente maligna per la tendenza a dare metastasi precoci. Caratteristicamente la neoplasia presenta una componente epiteliale e una componente stromale maligna. Si manifesta clinicamente con una metrorragia in epoca postmenopausale talvolta associata a dolore addominale.*

*Gli Autori descrivono un caso di carcinosarcoma in una donna di 82 anni con sanguinamento vaginale da 10 mesi e anemia sideropenica ingravescente. La paziente veniva sottoposta a RM addome e pelvi che mostrava una neoformazione che occupava completamente la cavità uterina, senza segni di interessamento pelvico. Si poneva indicazione alla isterectomia totale con ovaro-salpingectomia bilaterale. Le condizioni cliniche scadute e l'elevato rischio anestesilogico (ASA 3, gruppo III) sconsigliavano la linfadenectomia pelvica bilaterale con sampling aortico.*

*Il controllo clinico e la TC a 6 mesi dall'intervento chirurgico non evidenziavano segni di ripresa locale o a distanza della malattia.*

*In conclusione: a) controlli specialistici ginecologici in pazienti in postmenopausa con fattori di rischio (obesità e ipertensione arteriosa) possono permettere una diagnosi occasionale o precoce e una terapia tempestiva del carcinosarcoma dell'utero; b) l'ecotomografia sovrapubica e transvaginale, la TC e la RM sono indispensabili per una corretta stadiazione clinica; c) solo la revisione della cavità uterina con esame istologico del tessuto è in grado di porre diagnosi di certezza.*

SUMMARY: A case of uterine carcinosarcoma.

E. SPAZIANI, M. PICCHIO, A. DI FILIPPO, V. PETROZZA, F. CENSI,  
 B. SARDELLA, M. BRIGANTI, F. CECI, S. NICODEMI, G. NARDECCHIA,  
 A. MARTELLUCCI, F. DE ANGELIS, B. CIPRIANI, F. STAGNITTI

*Uterine carcinosarcoma is a highly aggressive neoplasm with tendency to early recurrence and/or metastasis. The neoplasia has both epithelial and stromal malignant components. Clinically, it is characterized by a postmenopausal metrorrhagia, associated sometimes with abdominal pain.*

*The Authors describe a case of carcinosarcoma in a 82-year old woman with a vaginal bleeding since 10 months and an ingravescing hypochromic anemia. The RMN of the abdomen and pelvis showed a mass occupying the whole uterine lumen, without signs of pelvic diffusion. A bilateral hysterectomy was performed; the patient's critical conditions and a high anaesthesiological risk advised us not to perform a bilateral pelvic lymphadenectomy with aortic sampling.*

*Six months after operation, a clinical follow-up with a total-body CT didn't show any sign of local recurrence and/or distant metastasis.*

*From the analysis of this case report and from the data of the literature some important considerations can be done: a) gynecologic check up in post-menopausal women with associated risk factors (obesity and hypertension) can allow an early diagnosis also in asymptomatic patients; b) suprapubic and transvaginal US, abdomino-pelvic CT and MRI are essential for a correct clinical staging; c) surgical excision followed by the histological examination of the specimen is mandatory to establish a correct diagnosis.*

KEY WORDS: Tumori maligni dell'endometrio - Carcinosarcoma - Chirurgia.  
 Malignant endometrial tumors - Carcinosarcoma - Surgery.

<sup>1</sup> Università degli Studi di Roma "La Sapienza"  
 I Facoltà di Medicina e Chirurgia, Polo Pontino  
 Ospedale "A. Fiorini", Terracina (LT)  
 U.O.C. di Chirurgia Generale Universitaria (Direttore: Prof. F. Stagnitti)  
<sup>2</sup> ASL Latina, Ospedale "A. Fiorini", Terracina (LT)  
 U.O.C. Chirurgia (Primario: Prof. A. Rebonato)  
<sup>3</sup> ASL Latina, Ospedale "A. Fiorini", Terracina (LT)  
 U.O.C. Radiologia (Primario: Prof. E. Monti)  
<sup>4</sup> Università degli Studi di Roma "La Sapienza"  
 I Facoltà di Medicina e Chirurgia  
 Dipartimento di Medicina Sperimentale e Patologia  
 Polo Pontino "ICOT", Latina  
 U.O.C. Anatomia Patologica  
 (Direttore: Prof. C. Della Rocca)

© Copyright 2008, CIC Edizioni Internazionali, Roma

## Introduzione

Il carcinosarcoma è un tumore estremamente raro rappresentando il 2-3% di tutte le neoplasie dell'utero (1). La comparsa di una differenziazione stromale maligna caratterizza i carcinosarcomi detti in passato tumori maligni misti mülleriani (2). In essi sono pertanto rappresentate le due componenti epiteliale e stromale maligna (3). L'epitelio e la componente sar-

comatosi sono presumibilmente derivati da uno stesso clone cellulare (4). Infatti, frequentemente le cellule stromali si colorano con i marcatori per le cellule epiteliali.

Altamente aggressivo, il carcinosarcoma dell'utero è di più frequente osservazione dai 62 ai 68 anni. L'eziologia è sconosciuta. L'obesità e l'ipertensione arteriosa sono considerati fattori di rischio, identificati nel 30% delle pazienti (5).

La sintomatologia è molto simile a quella dei tumori maligni dell'endometrio. Il sintomo di più frequente riscontro clinico è il sanguinamento postmenopausale che in alcuni casi si associa a dolore addominale (3). La malattia può essere asintomatica e costituire diagnosi occasionale in corso di interventi chirurgici per leiomiomi uterini o controlli ginecologici di routine. Essendo tumori a rapida evoluzione con tendenza a precoce metastatizzazione, a volte la sintomatologia di esordio è legata alle localizzazioni a distanza, specialmente polmonari.

La neoplasia si manifesta mediamente a distanza di 14,6 anni dalla menopausa (5). La diagnosi di carcinosarcoma è generalmente posta con 7,3 mesi di ritardo rispetto alla comparsa dei sintomi (5). In alcuni casi alla visita ginecologica si può apprezzare una formazione polipoide che protrude attraverso l'orifizio uterino esterno.

L'ecotomografia (US) per via transvaginale e la risonanza magnetica (RM) non consentono di porre diagnosi differenziale tra leiomiomi e sarcomi. Le due metodiche sono utili nella valutazione preoperatoria di una precoce diffusione della malattia a livello pelvico. L'estensione extrapelvica deve essere valutata con TC total-body. Su indicazione clinica possono essere effettuate RM e scintigrafia ossea. La tomografia con emissione di positroni (PET) è invece la metodica di scelta nella diagnosi di recidiva intraperitoneale di sarcoma uterino. A tale proposito si sottolinea che la TC e la US sono metodiche a rischio di falsi negativi in caso di interessamento peritoneale (6).

Alla indagine immunoistochimica, il fattore di angiogenesi e linfangiogenesi *Vascular Endothelial Growth Factor* (VEGF) è espresso dalla componente epiteliale e dalla componente stromale rispettivamente nel 100% e nel 93% dei casi (7).

Per la stadiazione dei tumori maligni dell'endometrio vengono utilizzate la classificazione clinica TNM e gli stadi FIGO suddivisi secondo il grading istologico in G1, G2, G3-4 (8).

La procedura chirurgica di isterosalpingo-ovariectomia bilaterale trova indicazione nel 60,7% dei casi (5). Solitamente al trattamento chirurgico si associa radiochemioterapia adiuvante sequenziale (9).

## Caso clinico

Donna di 82 anni in condizioni generali scadute. Si ricovera per sanguinamento vaginale postmenopausale intensificatosi negli ultimi 10 mesi.

Anamnesi fisiologica: menopausa a 50 anni e 4 gravidanze a termine. Riferito leiomioma uterino diagnosticato con ecotomografia sovrapubica e transvaginale oltre un anno prima del ricovero. Nega obesità, diabete o intolleranza al glucosio ed ipertensione arteriosa. Agli esami ematochimici, eseguiti al momento del ricovero, reperto di anemia (Hb 8,8 g/dl; Hct 28,5%).

L'esplorazione vaginale conferma il sanguinamento. Si apprezza neoformazione polipoide e carnosa che protrude attraverso l'orifizio uterino esterno.

Si esegue RM addome superiore e pelvi acquisendo sequenze TSE pesate in T2 ad alta risoluzione e TSE e GRE pesate in T1, con e senza soppressione del segnale del tessuto adiposo, ottenute prima e durante l'iniezione dinamica di mezzo di contrasto endovena. L'esame mostra "utero anteversoflesso, sede di una voluminosa neoformazione solida, di aspetto pseudopolipoide di origine endometriale. Tale lesione occupa completamente la cavità uterina, estendendosi per circa 9 cm in senso cranio-caudale, giungendo inferiormente ad interessare il canale cervicale e infiltrando il miometrio. Assenza di infiltrazione dei parametri. Assenza di lesioni espansive solide o cistiche in sede annessiale bilaterale. Linfonopatie di circa 10 mm a livello della biforcazione iliaca bilateralmente. Piccola quota di versamento libero nel Douglas. Assenza di significative linfonopatie in sede retroperitoneale. Assenza di metastasi epatiche" (Figg. 1 e 2).

Si pone indicazione all'intervento chirurgico di isterectomia totale e ovaro-salpingectomia bilaterale mediante incisione cutanea ombelico-pubica. All'apertura della parete si reperta utero aumentato di volume, a superficie grossolanamente irregolare e a consistenza duro-ligneo. Si pratica l'intervento programmato senza linfonectomia pelvica e sampling aortico a causa del notevole rischio operatorio della paziente (ASA 3, gruppo III). Alla sezione dell'organo si apprezza voluminosa neoformazione uterina a sviluppo endoluminale, che occupa quasi interamente la cavità uterina (Fig. 3).

All'esame istologico definitivo la presenza di una componente epiteliale e sarcomatosa consente la diagnosi di carcinosarcoma, già noto come tumore mülleriano misto, omologo, IV stadio pNx pMx 1B secondo FIGO (Fig. 4).

Decorso postoperatorio regolare. Dimissione in nona giornata.

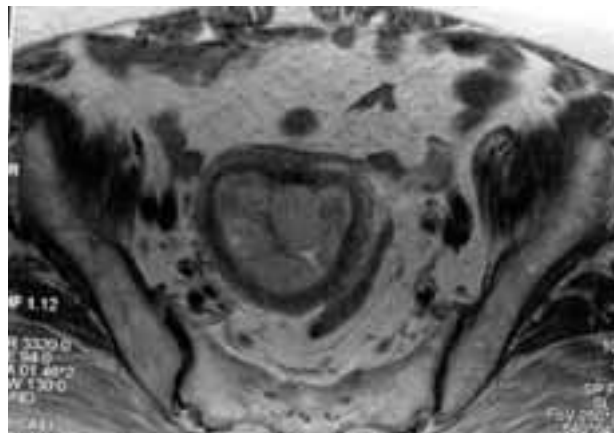


Fig. 1 - RMN pelvica. Proiezione assiale pesata in T2: neoformazione pseudopolipoide dell'endometrio, occupante la quasi totalità della cavità uterina, con infiltrazione del miometrio.

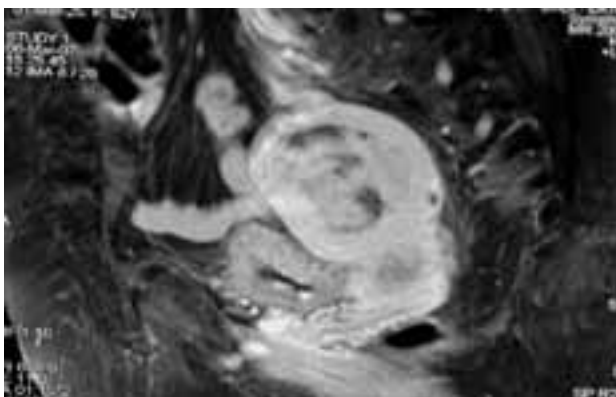


Fig. 2 - RNM pelvica. Proiezione sagittale pesata in T1: massa pseudolipoide dell'endometrio.

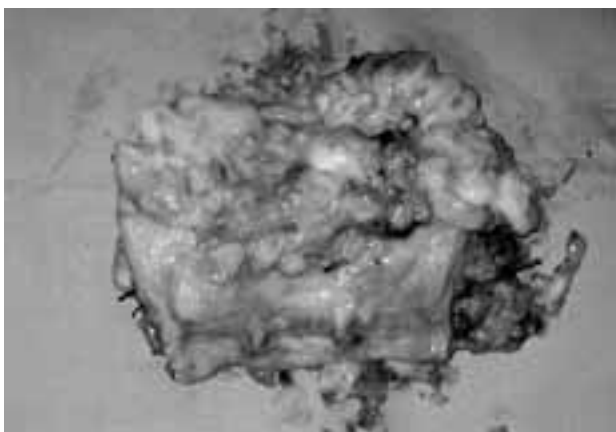


Fig. 2 - Pezzo operatorio. Presenza di voluminosa massa fungoide carnosa. La neoformazione esofitica occupa completamente la cavità uterina giungendo ad interessare il canale cervicale.

Il controllo clinico e la TC a 6 mesi dall'intervento chirurgico escludono ripresa di malattia.

## Discussione

Nel caso da noi osservato, nel dicembre 2005 era stata posta diagnosi ecotomografica di leiomioma uterino. Dal maggio 2006 la paziente ha osservato un modesto ed irregolare sanguinamento vaginale che non ha destato preoccupazione nella paziente stessa, nei familiari e nel curante. Era stata posta erroneamente diagnosi clinica ed ecotomografica di leiomioma uterino, tumore presente nel 75% delle donne in età riproduttiva. L'errore diagnostico conferma i limiti dell'ecotomografia nella diagnosi differenziale tra tumori maligni dell'endometrio, specie se di grandi dimensioni, e formazioni benigne.

L'età avanzata, in cui è meno frequente il riscontro di un leiomioma, e il sanguinamento vaginale, sebbene limitato, dovevano far sospettare una neoplasia ma-

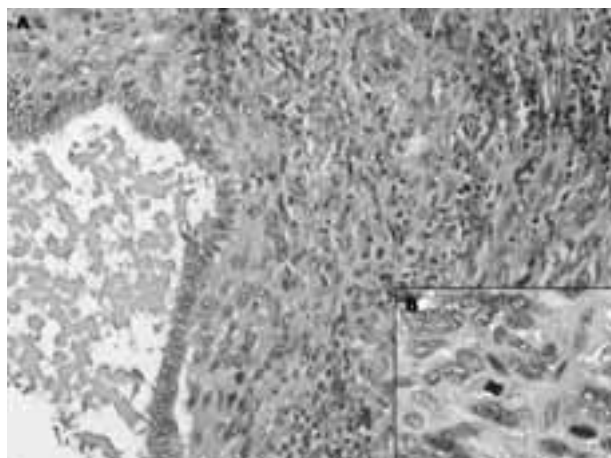


Fig. 4 - Esame istologico. A (ematossilina/eosina 10x): proliferazione di elementi cellulari neoplastici di media e grande dimensione, di forma prevalentemente fusata, con nucleo pleomorfo e citoplasma a limiti mal definiti, nel cui ambito sono riconoscibili strutture ghiandolari costituite da elementi cellulari pluristratificati, con nucleo ovoidale a cromatina finemente dispersa, talvolta con minuto nucleolo e scarso citoplasma a limiti netti. B (ematossilina/eosina 40x): la neoplasia è caratterizzata da cellule neoplastiche con nuclei di forma e dimensione variabili (polimetrici e polimorfi), talvolta convoluti e bizzarri, e da un alto numero di mitosi anche atipiche.

igna del corpo dell'utero. La revisione della cavità uterina con successivo esame istologico del tessuto estratto avrebbero permesso una precoce ed esatta diagnosi di carcinosarcoma.

## Conclusioni

I carcinosarcomi sono tumori altamente maligni con tassi di sopravvivenza a 5 anni del 49,6% (9). La prognosi è fortemente condizionata dalla stadiazione clinica della malattia al momento della diagnosi, dal grado e dal tipo istologico (3).

Il trattamento di scelta negli stadi I e II è la terapia chirurgica. Nei casi ad elevato rischio operatorio ci si limita alla isterectomia totale con ovaro-salpingectomia bilaterale. Se le condizioni generali della paziente lo permettono, in stadio II con evidente interessamento della cervice vi è invece indicazione alla isterectomia radicale con ovaro-salpingectomia bilaterale, linfodenelectomia pelvica bilaterale e biopsie para-aortiche (10). La terapia chirurgica viene generalmente completata da radiochemioterapia adiuvante, con dubbia efficacia secondo alcuni Autori (9). I migliori risultati in termini di sopravvivenza a 5 anni sembrano registrarsi con il trattamento sequenziale chemioterapia e radioterapia esterna su campo pelvico, sebbene siano necessari ulteriori studi (9).

Secondo recenti evidenze, l'età della paziente, l'istotipo omologo o eterologo e il tipo di trattamento adiuvante non influenzano comunque la recidiva neoplastica e la sopravvivenza globale (11).

Il tempo libero da malattia è significativamente correlato alla profondità di invasione del miometrio che, tuttavia, non sembra influenzare i tassi di sopravvivenza globale (11). I parametri “tempo libero da malattia” e “sopravvivenza a 5 anni” sono strettamente correlati al coinvolgimento linfonodale (11). In particolare, il rischio di recidiva pelvica e di metastasi a distanza sembra dipendere dal numero di linfonodi pelvici e para-aortici interessati (11). Ne consegue che alla isterosalpingo-ovariectomia bilaterale va di regola

associata una linfadenectomia pelvica con sampling aortico. La diagnosi di malattia metastatica linfonodale occulta permetterà una più precisa definizione dello staging con possibili benefici terapeutici (11).

La prognosi, generalmente sfavorevole, può essere modificata dalla diagnosi precoce o occasionale. È necessario, pertanto, un controllo specialistico ginecologico semestrale o annuale delle donne in postmenopausa, soprattutto in presenza dei fattori di rischio, quali obesità ed ipertensione arteriosa.

## Bibliografia

1. Lopez M. *Oncologia medica pratica*. Seconda edizione. Società Editrice Universo s.r.l. 2005.
2. Silverberg SG, et al. Carcinosarcoma (malignant mixed mesodermal tumor of the uterus). *Int J Gynaecol Pathol* 1990;9:1.
3. Villena-Heinsen C, Diesing D, Fischer D, Griesinger G, Maas N, Diedrich K, Friedrich M. Carcinosarcomas – a retrospective analysis on 21 patients. *Anticancer Res* 2006;26(6C): 4817-23.
4. Ferrandina G, Zannoni GF, Martinelli E, Vellone V, Prisco MG, Scambia G. Endometrial carcinoma recurring as carcinosarcoma: Report of two cases. *Pathol Res Pract* 2007;203(9): 677-81.
5. Vrzic-Petronijevic S, Likic-Ladjevic I, Petronijevic M, Argirovic R, Ladjevic N. Diagnosis and surgical therapy of uterine sarcoma. *Acta Chir Jugosl* 2006;53(3):67-72.
6. Murakami M, Tsukada H, Shida M, Watanabe M, Maeda H, Koido S, Hirasawa T, Muramatsu T, Miyamoto T, Nasu S, Yasuda S, Kajiwaru H, Yasuda M, Ide M. Whole-body positron emission tomography with F-18 fluorodeoxyglucose for the detection of recurrence in uterine sarcomas. *Int J Gynecol Cancer* 2006; 16(2):854-60.
7. Cimbaluk D, Rotmensch J, Scudiere J, Gown A, Bitterman P. Uterine carcinosarcoma: immunohistochemical studies on tissue microarrays with focus on potential therapeutic targets. *Gynecol Oncol* 2007;105(1):138-44.
8. UICC( Unione Internazionale Contro il Cancro) TNM Classificazione dei Tumori Maligni, Edizioni Minerva Medica 1989.
9. Menczer J, Levy T, Piura B, Chetrit A, Altaras M, Meirovitz M, Glezerman M, Fishman A. A comparison between different postoperative treatment modalities of uterine carcinosarcoma. *Gynecol Oncol* 2005;97(1):166-70.
10. Creasman WT, Hinshaw W, Clarke-Pearson DL. Cryosurgery in the management of cervical intraepithelial neoplasia. *Obstet Gynecol* 1984;63:145-149.
11. Temkin SM, Hellman M, Lee YC, Abulafia O. Early-stage carcinosarcoma of the uterus: the significance of lymph node count. *Int J Gynecol Cancer* 2007;17:215-219.