

*G Chir Vol. 29 - n. 8/9 - pp. 347-...  
Agosto-Settembre 2008*

## La mediastinite discendente necrotizzante

D. LIBRIZZI, E. MAZZOLA<sup>1</sup>, S. MARAGLIANO, A. MACALUSO, S. MATRANGA, G. DI MICELI

**RIASSUNTO: La mediastinite discendente necrotizzante.**

D. LIBRIZZI, E. MAZZOLA, S. MARAGLIANO, A. MACALUSO, S. MATRANGA, G. DI MICELI

*La mediastinite discendente necrotizzante (DNM, Descending Necrotizing Mediastinitis) è la grave conseguenza di una infezione del distretto orofaringeo e cervicale che raggiunge il mediastino attraverso le fasce cervicali. Il ritardo nella diagnosi o la sottovalutazione del problema, insieme ad una non adeguata tecnica di drenaggio, possono avere conseguenze molto gravi con alti tassi di mortalità, anche oltre il 20%.*

*In questo lavoro presentiamo l'esperienza di 9 casi clinici giunti alla nostra osservazione dal 2000 al 2006, cinque dei quali negli ultimi 2 anni.*

*Scopo di questa pubblicazione è porre l'accento sulle differenze di approccio clinico e gestionale proposte dai vari autori che si sono occupati dell'argomento, sottolineando la multidisciplinarietà del trattamento di questa rara e gravissima affezione che richiede una stretta collaborazione tra chirurgo, rianimatore e infettivologo.*

**SUMMARY: The descending necrotizing mediastinitis.**

D. LIBRIZZI, E. MAZZOLA, S. MARAGLIANO, A. MACALUSO, S. MATRANGA, G. DI MICELI

*Descending necrotizing mediastinitis (DNM) is a primary complication of cervical or odontoiatric infections that can spread to the mediastinum through the anatomic cervical spaces.*

*The delay of the diagnosis or under assessment of the disease, with no adequate draining techniques, results in high mortality up to 20%.*

*We report our experience about 9 clinical cases of DNM observed and surgically treated in our unit from 2000 to 2006; five of these patients were admitted in the last two years.*

*We stress the differences of management of this affection that needs a close cooperation between surgeon, intensive care unit and infectious disease specialist.*

KEY WORDS: Mediastinite - Ascenso odontogeno - Ascenso tonsillare - Chirurgia.  
Mediastinitis - Periodontal abscess - Tonsillar abscess - Surgery.

### Premessa

La mediastinite discendente necrotizzante (DNM) è una patologia particolarmente grave e minacciosa. Estera et al. nel 1983 (1) ne hanno stabilito per primi i criteri diagnostici (Tab. 1).

Riportiamo 9 casi di DNM da noi osservati e trattati

(Tab. 2) con terapia chirurgica precoce ed aggressiva. Sottolineiamo che è stato spesso necessario reintervenire chirurgicamente, in accordo con i rianimatori che monitorizzavano l'andamento clinico della malattia (TC collo e torace), segnalandoci la persistenza dello stato settico per la formazione di nuove raccolte apparentemente poco rilevanti.

### Pazienti e metodi

Nella nostra U.O. di Chirurgia Toracica, dal gennaio 2000 ad oggi abbiamo osservato 9 casi di DMN; cinque di questi si sono presentati negli ultimi due anni. Sei di questi pazienti erano uomini e 3 donne, con un rapporto M/F di 2 a 1. L'età era compresa tra 28 e 56 anni, con una media di 46 anni; pertanto tutti i pazienti erano adulti relativamente giovani.

Tutti i malati sono pervenuti in urgenza e ricoverati in terapia

ARNAS Ospedale Civico, Palermo  
U.O. di Chirurgia Toracica  
(Direttore: Prof. G. Di Miceli)  
<sup>1</sup>Il Servizio di Rianimazione  
(Direttore: Prof. R. Tetamo)

© Copyright 2008, CIC Edizioni Internazionali, Roma

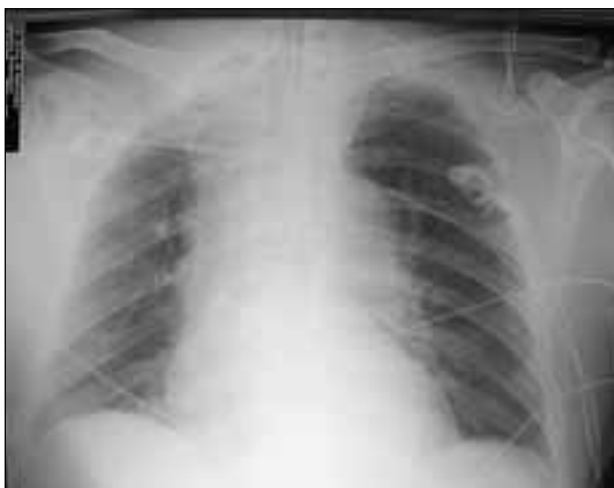

Fig. 1 - Rx torace (a letto): evidente e marcato slargamento mediastinico bilaterale causato dalla presenza di raccolte purulente in un caso di DNM.

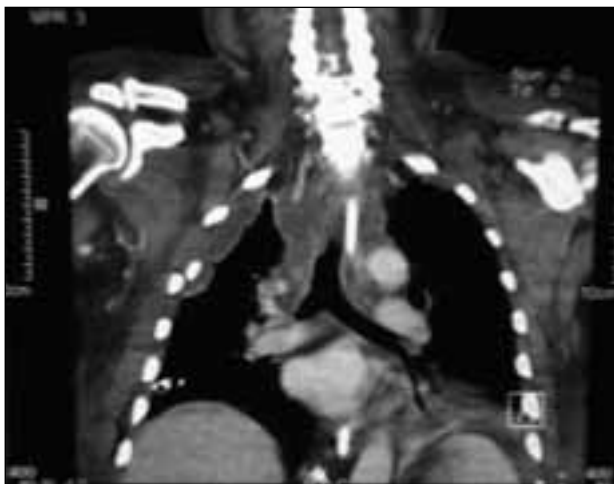


Fig. 2 - TC torace: presenza di raccolta mediastinica che si estende dal collo fino alla carena.

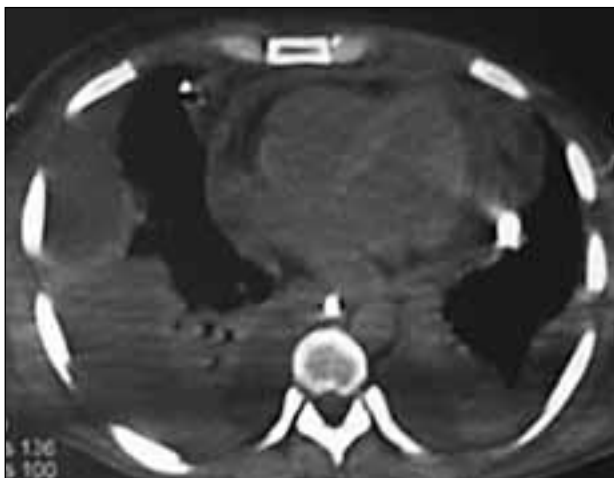


Fig. 3 - TC torace: presenza di raccolta purulenta mediastinica e pericardica con versamento pleurico consensuale bilaterale.

TABELLA 1 - CRITERI PER LA DIAGNOSI DI DNM (1).

- Presenza di infezione orofaringea
- Presenza di mediastino slargato evidente alla radiografia del torace (Fig. 1)
- Presenza di infezione purulenta necrotizzante nel mediastino (Figg. 2 e 3)

intensiva con una sintomatologia acuta caratterizzata da flemmone del collo, febbre alta, tosse e dispnea. Alcuni, già all'ingresso, presentavano uno shock settico conclamato.

La diagnostica strumentale si è basata sulla TC del collo e del torace, ripetuta nel decorso post-operatorio; in alcuni casi sono state eseguite anche la broncoscopia e l'esofagoscopia.

L'origine della sepsi è stato un ascesso odontogeno in 6 pazienti, in 2 un ascesso tonsillare ed in un caso (si trattava di una donna) una tiroidite suppurativa iatrogena dopo agobiopsia.

La terapia chirurgica ha previsto in tutti i pazienti una cervicotomia per lo sbrigliamento del flemmone del collo fino al di sotto della loggia tiroidea, a cui si è sempre associata una toracotomia destra per il drenaggio del mediastino, con apertura della pleura mediastinica dalla cupola pleurica sino al diaframma; infine si posizionavano da 2 a 4 drenaggi sia nel mediastino che nel cavo pleurico. In alcuni casi è stato eseguito un *wash out* della cavità. In quattro pazienti è stato posizionato un drenaggio pleurico controlaterale. In due pazienti, dopo il primo intervento, per il formarsi di nuove raccolte, si è resa necessaria un'ulteriore toracotomia destra, in un caso associata a toracotomia sinistra per la diffusione della infezione nel cavo pleurico sinistro con piopericardio. Tre pazienti sono stati sottoposti a tracheotomia dagli stessi rianimatori. La degenza in terapia intensiva è stata da 4 giorni ad un massimo di 33, con una media di 15 giorni (Tab. 2).

Otto pazienti, superato lo stato settico, sono stati trasferiti nel nostro reparto da cui sono stati quindi dimessi. In due dei tre pazienti con tracheotomia, questa veniva chiusa prima della dimissione; in un paziente invece, a causa di una lacerazione della trachea, è stato necessario ricorrere al posizionamento di una protesi tracheale di Dumon.

Un paziente è deceduto in terapia intensiva per le complicanze legate allo shock settico. La mortalità è stata quindi dell'11,1%.

## Risultati

L'analisi dei pazienti trattati ci consente alcune considerazioni sull'approccio ottimale a questa grave patologia.

Tutti i pazienti sono arrivati alla nostra osservazione in uno stato molto avanzato di malattia, verosimilmente perché l'esordio clinico è stato subdolo e/o sottovalutato. Inoltre, lo studio dei parametri clinici e strumentali monitorati dai rianimatori, tenendo conto dell'età dei pazienti, farebbe sospettare una condizione di parziale immunodeficienza e/o una scarsa responsività alla terapia antibiotica pre-ricovero.

La TC del collo e del torace effettuata in tutti i pazienti ha consentito una diagnosi di certezza permettendo una terapia chirurgica adeguata (drenaggio del collo e del mediastino) e peptica.

TABELLA 2 - CASISTICA PERSONALE.

Paziente	Età	Sintomi	Eziopatogenesi	Degenza in Terapia Intensiva (gg)	Trattamento chirurgico
1	47/M	Flemmone del collo Tosse, febbre	Ascesso odontogeno	16	Cervicotomia, toracotomia dx, drenaggio mediastinico
2	28/F	Flemmone del collo Tosse, febbre	Ascesso odontogeno	4	Cervicotomia, toracotomia dx, drenaggio mediastinico
3	48/F	Flemmone del collo Tosse, febbre	Tiroidite suppurativa iatrogena	19	Cervicotomia, toracotomia dx, drenaggio mediastinico
4	46/M	Flemmone del collo Tosse, febbre e dispnea	Ascesso odontogeno	8	Cervicotomia, toracotomia dx, drenaggio mediastinico, drenaggio pleurico sn, tracheotomia
5	48/M	Flemmone del collo Tosse, febbre e dispnea	Ascesso odontogeno	21	Cervicotomia, toracotomia dx, drenaggio mediastinico e pleurico sn
6	56/M	Flemmone del collo Tosse, febbre e dispnea	Ascesso odontogeno	12	Cervicotomia, doppia toracotomia dx, drenaggio mediastinico e pleurico sn
7	50/M	Flemmone del collo Tosse, febbre e dispnea	Ascesso odontogeno	33	Cervicotomia, doppia toracotomia dx, drenaggio mediastinico, drenaggio pleurico sn, tracheostomia
8	35/M	Flemmone del collo Febbre e dispnea	Ascesso tonsillare	23	Cervicotomia, doppia toracotomia dx, drenaggio mediastinico, toracotomia sn, tracheostomia
9	55/F	Flemmone del collo Febbre	Ascesso tonsillare	4	Cervicotomia, toracotomia dx e drenaggio mediastinico

La terapia antibiotica, inizialmente ad ampio spettro, è stata poi mirata in base ai risultati delle colture seariate effettuate sui prelievi in corso di intervento e ripetute poi sui liquidi di drenaggio. In rianimazione sono stati effettuati esami batteriologici su broncoaspirato, essudato pleurico e cervicale. I germi rinvenuti sono stati prevalentemente lo *Streptococcus epidermidis* e la *Pseudomonas aeruginosa*.

## Discussione

La DNM è la più temibile tra le mediastiniti acute. In epoca pre-antibiotica la sua mortalità era dell'86% (6). Anche dopo l'introduzione della terapia antibiotica il tasso di mortalità ha continuato a mantenersi molto alto, intorno al 42% (1).

La terapia chirurgica ha sicuramente mutato l'esito di tale malattia, ritenuto per molti anni infausto. Mentre sino agli anni Ottanta l'opzione chirurgica standard era rappresentata dal drenaggio mediastinico transcervicale (raramente veniva effettuata una toracotomia) (1, 7), negli anni Novanta il diffondersi di una toracotomia precoce ha determinato una sensibile riduzione della mortalità (3-5, 8). L'obiettivo della terapia chirurgica è l'adeguata toilette dei foci infettivi e necrotici ed il corretto posizionamento dei drenaggi, così da garantire un'efficace detersione evitando la formazione di nuove raccolte in distretti contigui, di regola declivi.

L'infezione origina dal collo e progredisce distalmente, per gravità e per pressione negativa intrapleurica durante l'inspirazione, e, in seguito, lungo le fasce cervicali fino al mediastino.

Endo et al. (7) hanno classificato la DNM secondo i reperti TC (Tab. 3) proponendo diverse strategie terapeutiche e riservando l'approccio chirurgico toracotomico al tipo IIB.

Corsten et al. (8) hanno evidenziato una significativa differenza di mortalità tra l'aggressione del mediastino solo per via transcervicale (47%) e la duplice aggressione cervicale e toracica (16%).

Secondo la nostra esperienza solo la toracotomia standard permette un'esposizione del mediastino, della pleura e del pericardio tale da consentire una completa toilette chirurgica ed un corretto posizionamento dei drenaggi. Riteniamo che la VATS (toracosopia videoassistita) non consenta di accedere al mediastino con la stessa efficacia della chirurgia a cielo aperto. La procedura toracoscopica proposta da alcuni Autori (9)

TABELLA 3 - CLASSIFICAZIONE DELLA DNM SECONDO ENDO ET AL. (7)

Tipo I	Localizzazione nel mediastino superiore sopra la biforcazione tracheale
Tipo IIA	Estensione al mediastino antero-inferiore
Tipo IIB	Estensione al mediastino inferiore

è penalizzata, a nostro modo di vedere, dalla presenza di cospicue e pluriconcamerate raccolte necrotico-purulente ed è proponibile, per tale ragione, solo nei casi diagnosticati precocemente (tipo I secondo Endo).

## Conclusioni

Il trattamento precoce e aggressivo è senz'altro la strategia migliore per affrontare questa grave affezione.

## Bibliografia

1. Estrera AS, et al. Descending necrotizing mediastinitis. *Surg. Gynecol Obstet.* 1983;157:545-52.
2. Marty-Ane CH, et al. Management of descending necrotizing mediastinitis: an aggressive treatment for an aggressive disease. *Ann Thorac Surg.* 1999;68:212-7.
3. Papalia E, et al. Descending necrotizing mediastinitis: surgical management. *Eur J Cardiothorac. Surg.* 2001;20:739-42.
4. Iwata T, et al. Early open thoracotomy and mediastinopleural irrigation for severe descending necrotizing mediastinitis. *Eur J Cardiothorac Surg.* 2005;28(3):384-8.
5. Inoue Y, et al. Optimum drainage method in descending necrotizing mediastinitis. *Int Cardiovasc Thorac Surg.* 2005;4:189-92.
6. Pearse Jr HE. Mediastinitis following cervical suppuration. *Ann Surg.* 1938;107:588-611.
7. Endo S, et al. Guideline of surgical management based on diffusion of descending necrotizing mediastinitis. *Jpn J Thorac Cardiovasc Surg.* 1999;47(1):14-9.
8. Corsten MJ et al. Optimal treatment of descending necrotizing mediastinitis. *Thorax.* 1997;52:702-8.
9. Min HK et al. Descending necrotizing mediastinitis: a Minimally invasive approach using video-assisted thoracoscopic surgery. *Ann Thorac Surg.* 2004;77(1):306-10.

Esso prevede:

- toilette e drenaggio cervicale e mediastinico e irrigazioni del mediastino e del cavo pleurico attraverso un accesso cervicotomico e toracotomico;
- antibioticoterapia mirata su colture seriate.

A questo va aggiunto uno scrupoloso monitoraggio del decorso, con TC di controllo e, se necessario, drenaggi reiterativi di eventuali raccolte neoformatesi dopo il primo intervento. Solo in tal modo è possibile ridurre la morbilità e la mortalità.