

G Chir Vol. 27 - n. 4 - pp. 173-177
Aprile 2006

metodi, tecniche, farmaci

Il trattamento chirurgico laparoscopico delle cisti idatidiche epatiche: tecnica personale

R. VECCHIO, A. PERSI, G. LIPARI, C. POLINO, B. TOMASI, S. VICARI, G. ALONGI, S. PULEO

RIASSUNTO: Il trattamento chirurgico laparoscopico delle cisti idatidiche epatiche: tecnica personale.

R. VECCHIO, A. PERSI, G. LIPARI, C. POLINO, B. TOMASI, S. VICARI, G. ALONGI, S. PULEO

Il trattamento delle cisti idatidiche epatiche è ancor oggi ampiamente dibattuto. Alle modalità di trattamento tradizionali, quali le terapie mediche antiparassitarie, le procedure radiologiche e gli interventi chirurgici a cielo aperto, si è di recente affiancata la procedura laparoscopica. Molti aspetti riguardanti il trattamento laparoscopico delle cisti idatidiche rimangono a tutt'oggi controversi. L'utilizzo dell'approccio mini-invasivo proposto in letteratura da alcuni autori è gravato da un'incidenza di recidive dallo 0 al 9%, in follow-up da 3 a 49 mesi. Inconvenienti della tecnica laparoscopica sono le difficoltà di controllo dello "spillage" e la disseminazione peritoneale, nonché l'incompleta aspirazione delle cisti a contenuto denso.

Gli Autori hanno rivisto i dati della letteratura e descrivono una tecnica personale al fine di evitare gli inconvenienti descritti e di ridurre l'incidenza delle recidive postchirurgiche.

SUMMARY: Paroscopic treatment of liver hydatid cyst: personal technique.

R. VECCHIO, A. PERSI, G. LIPARI, C. POLINO, B. TOMASI, S. VICARI, G. ALONGI, S. PULEO

Treatment of liver hydatid cyst is still controversial. Besides medical treatment, interventional radiologic techniques and traditional surgery, recently the laparoscopic approach has been proposed. Laparoscopic treatment of liver hydatid cyst, however, has not been well defined so far and seems to be associated with a recurrence rate from 0 to 9%, in a 3-49 months follow-up. Disadvantages of the laparoscopic approach are difficult control of spillage, peritoneal dissemination of parasites and incomplete aspiration of high density fluid contents of the cyst.

The Authors have reviewed the literature and describe a personal technique to avoid these disadvantages and to reduce postoperative recurrence rate.

KEY WORDS: Cisti epatiche - Cisti idatidiche - Chirurgia laparoscopica.
Liver cyst - Hydatid cyst - Laparoscopic surgery.

Introduzione

Il trattamento delle cisti idatidiche epatiche è ancora oggi ampiamente dibattuto. Il trattamento chirurgico tradizionale e la chemioterapia con benzimidazoline introdotta negli anni Settanta (3) sono stati di recente affiancati dal drenaggio percutaneo e dal trattamento chirurgico laparoscopico. Sebbene la tecnica percutanea PAIR (Puntura, Aspirazione, Iniezione, Re-aspirazione), proposta negli anni Ottanta, si sia diffusa specie negli ambienti radiologici, la terapia chirurgica rimane il *gold standard* nel trattamento delle cisti ida-

tidiche epatiche, anche se non esiste ancora una tecnica universalmente accettata (1).

Con l'introduzione della chirurgia laparoscopica alla fine degli anni Ottanta, l'utilizzo dell'approccio mini-invasivo è stato proposto da diversi autori anche nel trattamento chirurgico delle cisti idatidiche. Tuttavia molti aspetti relativi al trattamento laparoscopico delle cisti idatidiche rimangono controversi (2).

Nel presente lavoro gli Autori riferiscono sulla tecnica laparoscopica da loro utilizzata nel trattamento delle cisti idatidiche epatiche e ne analizzano alcuni aspetti ancora dibattuti in letteratura.

Tecnica chirurgica

Con il paziente supino a gambe divaricate, l'intervento inizia con il posizionamento dei trocar. Con tecnica "open" viene posizionato il trocar di Hasson in sede sovraombelicale. Sotto controllo scopico ven-

Università degli Studi di Catania
Azienda Ospedali "Vittorio Emanuele, Ferrarotto, S. Bambino"
Dipartimento di Chirurgia
U.O. Chirurgia Generale
(Direttore: Prof. S. Puleo)
U.O. Chirurgia Laparoscopica Aff. App. Emopoietico
(Responsabile: Prof. R. Vecchio)

© Copyright 2006, CIC Edizioni Internazionali, Roma

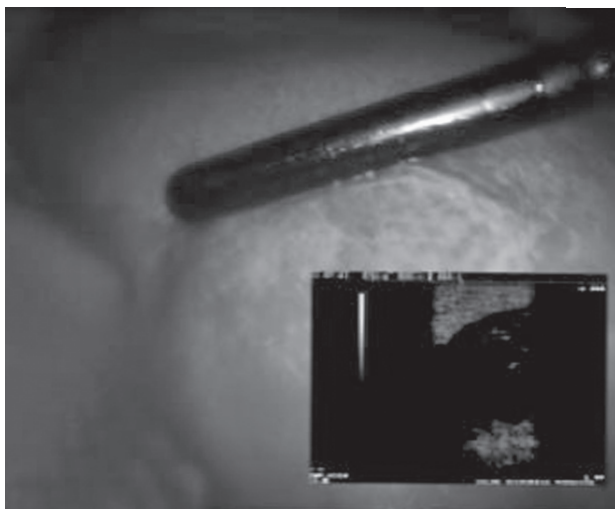


Fig. 1 - Quadro ecografico intraoperatorio di cisti secondarie o accessorie.

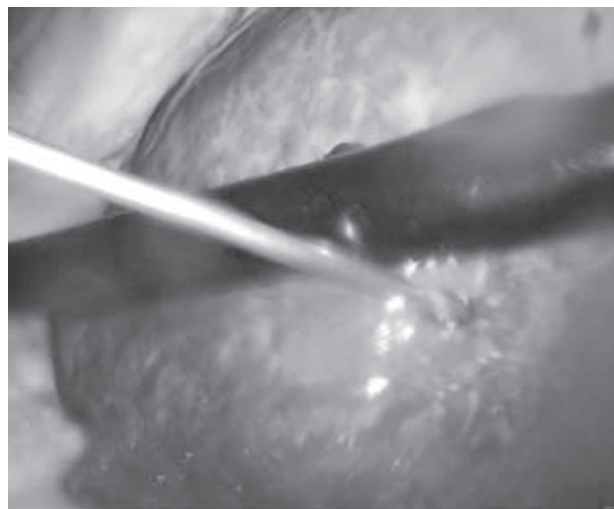


Fig. 2 - Puntura della cisti idatidea con ago di Veress.

gono introdotti quindi altri due trocar da 5 mm in sede sottoxifoidea ed in sede sottocostale destra sulla linea ascellare anteriore. Un trocar da 18 mm viene posizionato lungo la linea sottocostale, in prossimità della cisti epatica. Attraverso questo trocar vengono introdotte e posizionate delle garze laparoscopiche imbevute con soluzione salina ipertonica per delimitare il campo chirurgico attorno alla cisti e prevenire i rischi di contaminazione peritoneale legati ad un eventuale "spillage" del contenuto cistico.

L'intervento procede con lo scollamento di eventuali aderenze peritoneali. Si esegue quindi una ecografia intraoperatoria con una sonda laparoscopica e si visualizzano i rapporti della cisti con le strutture vascolari e biliari intraepatiche, il contenuto della cisti e la presenza di eventuali cisti secondarie o accessorie (Fig. 1). Dopo aver punto la cisti con ago di Veress (Fig. 2) sotto guida ecografica, se ne effettua un parziale svuotamento e si inietta una soluzione salina ipertonica per neutralizzare i parassiti. A questo punto la principale manovra chirurgica consiste nella completa evacuazione del contenuto cistico per mezzo di una larga cannula, inserita attraverso il trocar da 18 mm. La cannula viene connessa ad un sistema di aspirazione "a vuoto" e, sotto visione diretta, la sua estremità distale viene "forzata" attraverso una piccola incisione della parete cistica a cui aderisce fermamente (Fig. 3). Il contenuto cistico viene evacuato facendo molta attenzione ad evitare qualsiasi disseminazione in cavità peritoneale. Indi vengono inserite all'interno della cavità delle garze laparoscopiche, imbevute di soluzione iodica ipertonica non alcolica, e viene effettuato un lavaggio con soluzione iodata per detergere l'interno della cisti.

Si realizzano a questo punto una parziale cistectomia della cupola della cisti e una ispezione sotto visio-

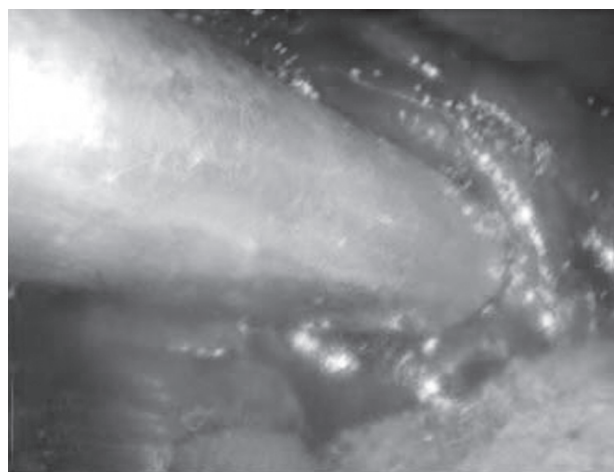

Fig. 3 - Cannula per aspirazione sulla piccola incisione della parete cistica.

ne diretta laparoscopica della parete interna per poter evidenziare eventuali comunicazioni e/o perdite biliari. Infine, si posiziona un drenaggio ad aspirazione chiusa nella rimanente cavità. Si conclude l'intervento chirurgico con l'asportazione delle garze laparoscopiche precedentemente introdotte, previo posizionamento delle stesse in apposita endo-bag al fine di prevenire una possibile contaminazione peritoneale e della porta d'ingresso (11, 20).

Discussione

Le cisti idatidee epatiche rappresentano ancora oggi un rilevante problema socio-sanitario in diverse zone di endemia dell'area mediterranea. Le modalità di trattamento di comune impiego sono rappresentate da terapie mediche antiparassitarie, da procedure

Il trattamento chirurgico laparoscopico delle cisti idatidiche epatiche: tecnica personale

TABELLA 1 - CASISTICHE SUL TRATTAMENTO LAPARASCOPICO DI CISTI IDATIDEE.

<i>Autore</i>	<i>Istituzione</i>	<i>Numero pazienti</i>	<i>Tipo intervento</i>	<i>Durata intervento</i>	<i>Durata degenza</i>	<i>Conversione</i>	<i>Morbilità</i>	<i>Recidive</i>
Ertem et al., Arch. Surg 2002	Università Instambul, Turchia	33	Cistotomia e parziale cistectomia	82 min (45-170)	4.2 gg	4%	6%	0 (follow up 34.2 mesi)
Manterola et al., Surg. Endosc 2002	Università De La Frontera, Temuco, Cile	8	Pericistectomia	-	-	-	-	-
Bickel et al., Arch Surg 2001	Dept Surgery Surgery Nahariya, Israele	31	Cistotomia, parziale pericistectomia, omentoplastica, drenaggio aspirano chiuso	-	6 gg	-	16.1%	0 (follow up 49 mesi)
Seven et al., Surgery 2000	Università Instambul, Turkey	30	Cistotomia parziale, pericistectomia (pericistectomia totale in 1 pz)	-	-	-	21%	9% (follow up 17 mesi)
Knoury et al., Surg Endosc 2000	Dept. Surgery, Beirut, Libano	83	Cistotomia e cistectomia parziale	80 min	3 gg (2-7)	3%	11%	3.6% (follow up 30 mesi)
Barberoroglu et al., Surg. Endosc 1999	Dept Surgery, Ankara, Turchia	87	Cistotomia, cistectomia parziale	-	-	-	-	-
Kaayalp World J Surg 2002	Dept Gastroint Surgery, Ankara, Turchia	19	Cistotomia e drenaggio	-	-	-	-	0 (follow up 3-24 mesi)
Chowbey et al., J Lap Adv Surg Tech A 2003	Dept. Surgery, New Dehli India	15	Cistotomia e drenaggio	60-125 min	2.3 gg (1-6)	0%	-	0 (follow up 3-44 mesi)

radiologiche e da interventi chirurgici condotti con tecnica tradizionale o laparoscopica.

La terapia antiparassitaria si avvale di benzimidazoline (albendazolo, mebendazolo e flubendazolo); il drenaggio radiologico percutaneo, diffuso già dagli anni Ottanta, prevede la puntura ecoguidata delle cisti con aspirazione del contenuto, seguita dalla iniezione di uno scolicida – alcool puro e soluzione di polidocanolo all'1 % (4); soluzione allo 0.05% di nitrato di argento tramite ago sottile (5) – e quindi dalla re-aspirazione del contenuto cistico (cosiddetta tecnica PAIR, Puntura, Aspirazione, Iniezione, Re-aspirazione) (3, 6, 7).

Il trattamento chirurgico, attualmente in fase di rivalutazione, varia dalla cistotomia con parziale cistectomia (2, 8, 9) associate a drenaggio (1, 10-12) e ad omentoplastica (11, 13, 14), alla cistopericistectomia ed alle resezioni epatiche.

Sebbene le modalità terapeutiche riferite in letteratura siano diverse, non esistono allo stato attuale, pareri univoci sulle strategie di trattamento da attuare nelle cisti idatidiche epatiche. Alcuni Autori (3, 12, 15, 16) hanno suggerito che la scelta del trattamento ottimale sia condizionata dal tipo di cisti e/o dalla presenza di complicanze legate alla patologia stessa. Classificando le cisti idatidiche epatiche secondo

Gharbi, alcuni Autori (3, 15) propongono nelle cisti di tipo I e di tipo III un trattamento con benzimidazoline e un trattamento PAIR radiologico solo nel caso di impossibilità di trattamento medico antiparasitario. Se dovessero presentarsi controindicazioni alla chemioterapia ed alla PAIR, si dovrebbe ricorrere al trattamento chirurgico. Anche le cisti di tipo II possono essere trattate con la PAIR dopo trattamento preventivo con benzimidazoline. Se la PAIR dovesse fallire, o nel caso di mancata risposta alla chemioterapia, è indicato dagli stessi Autori (3, 15) il ricorso alla chirurgia. Le cisti di tipo IV solitamente non sono attive, per cui non è indicato alcun trattamento; che potrebbe essere la PAIR in caso di evidenze di vitalità del contenuto cistico. Le cisti di tipo V non richiedono trattamento.

La strategia terapeutica può essere anche condizionata, secondo altri Autori (12,16), dalla presenza di eventuali complicanze. La terapia può limitarsi al drenaggio percutaneo ed alla chemioterapia nel caso di cisti non complicate, mentre è consigliata la chirurgia nel caso di cisti infette o con pattern ecografico iperecogeno/solido o in cisti con pareti calcificate o con quadro di rottura biliare.

Il trattamento chirurgico può avvalersi oggi della tecnica miniminvasiva laparoscopica. In letteratura esistono ancora poche esperienze consolidate su tale tecnica, i cui dati sono riportati in Tabella 1. Il trattamento chirurgico con tecnica laparoscopica consiste prevalentemente nella cistotomia parziale con ricorso limitato alla pericistectomia totale. I tempi operatori variano tra 60 e 170 minuti, con percentuali di conversione all'intervento tradizionale trascurabili (0-4%). La morbilità nelle casistiche esaminate oscilla dal 6 al 21%, con complicanze rappresentate principalmente da fistole biliari e da ascessi endoaddominali ad esse correlate. Il contenuto cistico sembra svolgere un ruolo prognostico importante nella incidenza delle complicanze postoperatorie, essendo le cisti complica-

te gravate da una più elevata morbilità e da più lunghi periodi di ospedalizzazione (12).

La tecnica laparoscopica, che consente di osservare direttamente ed in visione magnificata l'interno della cisti con eventuale identificazione e riparazione di perdite biliari (18), potrebbe, a nostro avviso, ridurre l'incidenza di fistole biliari e della relativa morbilità. La percentuale di recidive dopo chirurgia laparoscopica varia in letteratura dallo 0 al 9% in follow-up tra 3 e 49 mesi e sembra essere legata alla difficoltà di controllo per via laparoscopica dello spillage e della disseminazione peritoneale, nonché alla incompleta aspirazione di cisti a contenuto denso. La tecnica da noi descritta permette di evitare questi inconvenienti, riferiti da altri autori, riducendo l'incidenza delle recidive postchirurgiche.

Conclusioni

La tecnica chirurgica laparoscopica da noi realizzato costituisce un approccio sicuro ed efficace nel trattamento della gran parte delle cisti idatidee, riducendo il rischio sia di disseminazione peritoneale che di complicanze legate a perdite biliari. Secondo la nostra esperienza, e in accordo con i dati riferiti in letteratura, il trattamento laparoscopico delle cisti idatidee epatiche andrebbe riservato a:

- cisti uniloculari tipo I e II di Gharbi;
- cisti multiloculari, tipo III di Gharbi;
- localizzazione nei segmenti epatici III, IV, V, VI (VII, se non c'è interessamento diaframmatico e/o retroperitoneale);
- assenza di rapporti di contiguità con grosse strutture vasali intraepatiche;
- dimensioni della cisti < 7 cm;
- nessuna evidenza preoperatoria di comunicazione biliare, infezione della cisti, calcificazione.

Bibliografia

1. Ertem M, Karahasanoglu T, Yavuz N, Erguney S. Laparoscopically treated liver hydatid cysts. Arch Surg 2002; 137 (10): 1170-1173.
2. Seven R, Berber E, Mercan S, Eminoglu L, Budak D. Laparoscopic treatment of hepatic hydatid cysts Surgery 2000 Jul 128 (1): 36-40.
3. Menezes da Silva A. Hydatid cysts of the liver-criteria for the selection of appropriate treatment Acta Trop 2003; 85 (2): 237-42.
4. Ormeci N, Soykan I, Bektas A, Sanoglu M, Palabiykoclu M, Hadi Yasa M, Dokmeci A, Uzunalimoglu O. A new percutaneous approach for the treatment of hydatid cysts of the liver Am J Gastroenterol 2001; 96 (7): 2225-2230.
5. Aygun E, Sahin M, Odev K, Vatansev C, Aksoy F, Paksoy Y, Kartal A, Karahan O. The management of liver hydatid cysts by percutaneous drainage. Can J Surg. 2001; 44 (3): 203-209.
6. Bosanac ZB, Lisanin L. Percutaneous drainage of hydatid cysts in the liver as a primary treatment: review of 52 consecutive cases with long-term follow up Clin Radiol 2000; 55 (11): 839-848.
7. Pelaez V, Kugler C, Correa D, Del Carpio M, Guangioli M, Molina J, Marcos B, Lopez E. PAIR as percutaneous treatment of hydatid liver cysts. Acta Trop 2000; 25; 75 (2): 197-202.
8. Khoury G, Abiad F, Geagea T, Nabout G, Jabbour S. Laparoscopic treatment of hydatid cysts of liver and spleen. Surg Endosc 2000; 14(3):243-245.

9. Barberoglu m, Taner S, Dilek ON, Demir A, Sari S. Gasless vs gaseous laparoscopy in the treatment of hepatic hydatid disease. *Surg Endosc* 1999; 13 (12): 1195-1198.
 10. Chowbey PK, Shah S, Khullar R, Sharma A, Soni V, Baijal M, Vashista A, Dhir A. Minimal access surgery for hydatid cyst disease: laparoscopic, thoracoscopic and retroperitoneoscopic approach. *J Laparoendosc Adv Surg Tech A*. 2003; 13 (3): 159-165.
 11. Bickel A, Loberant N, Singer-Jordan J, Goldfeld M, Daud G, Eitan A. The laparoscopic approach to abdominal hydatid cysts: a prospective nonselective study using the isolated hypobaric technique. *Arch Surg* 2001; 136 (7): 789-795.
 12. Kayaalp C. Evacuation of hydatid liver cysts using laparoscopic trocar. *Epub* 2002 Sep 26.
 13. Dziri C, Parquet JC, Hay JM, Fingerhut A, Msika S, Zeitoun G, Sastre B, Khalfallah T. Omentoplasty in the prevention of deep abdominal complications after surgery for hydatid disease of the liver: a multicenter, prospective, randomized trial. French Associations for Surgical Research. *J Am Coll Surg* 1999; 188 (3): 281-289.
 14. Utkan NZ, Canturk NZ, Gonullu N, Yildirim C, Dulger M. Surgical experience of hydatid disease of the liver: omentoplasty or capitonnage versus tube drainage. *Hepatogastroenterology* 2001; 48 (37): 201-207.
 15. Crippa FG, Bruno R, Brunetti E, Filice C. Echinococcal liver cysts: treatment with echo-guided percutaneous punture PAIR for echinococcal liver cysts. *Ital J Gastroenterol Hepatol* 1999; 31 (9): 884-892.
 16. Jabbour N, Shirazi SK, Genyk Y, Mateo R, Pak E, Cosenza DC, Peyre CG, Selby RR. Surgical management of complicated hydatid disease of the liver. *Am Surg* 2002; 68 (11): 984-988.
 17. Dervisoglu A, Erzurumlu K, Tac K, Arslan A, Gursel M, Hokelek M. Should intraoperative ultrasonography be used routinely in hepatic hydatidosis? *Hepatogastroenterology* 2002; 49 (47): 1326-1328.
 18. Ozmen MM, Coskun F. New technique for finding the ruptured bile duct into the liver cysts: scope in the cave technique. *Surg laparosc Endosc Percutan Tech* 2002; 12 (3): 187-189.
 19. Yorganci K, Sayek I. Surgical treatment of hydatid cysts of the liver in the era of percutaneous treatment. *Am J Surg* 2002; 184 (1): 63-69.
 20. Sgourakis G, Gemos K, Dedemadi G, Spetzouris N, Gyftakis H, Salapa P. Laparoscopic drainage of infected hydatid liver cysts. *Minerva Chir* 2001; 56 (2): 169-173.
 21. Manterola C, Fernandez O, Munoz S, Vial M, Losada H, Carrasco R, Bello N, Barroso M. Laparoscopic pericystectomy for liver hydatid cysts. *Surg Endosc* 2002; 16 (3): 521-524.
-

