

*Giorn. It. Ost. Gin. Vol. XXVIII - n. 7-8  
Luglio-Agosto 2006*

**casistica clinica**

## Metaplasia intestinale dell'endometrio: descrizione di un caso

M. MARINACCIO, R. CATAACCHIO, S. CARBONE, M.G. FIORE\*, E. MELE

**RIASSUNTO:** Metaplasia intestinale dell'endometrio: descrizione di un caso.

M. MARINACCIO, R. CATAACCHIO, S. CARBONE, M.G. FIORE, E. MELE

*Gli Autori riportano un caso di metaplasia intestinale dell'endometrio diagnosticato su polipo endometriale.*

**SUMMARY:** Intestinal metaplasia of the endometrium: case report.

M. MARINACCIO, R. CATAACCHIO, S. CARBONE, M.G. FIORE, E. MELE

*The Authors report a case of intestinal metaplasia of the endometrium, following a diagnosis of an endometrial polyp.*

KEY WORDS: Metaplasia intestinale - Endometrio.  
Intestinal metaplasia - Endometrium.

### Introduzione

La metaplasia è la sostituzione dell'epitelio normale di una sede con un altro tipo di epitelio maturo inappropriato per quella sede (1).

La metaplasia intestinale è una condizione ben nota nella mucosa gastrica, essendo diagnosticata nei Paesi industrializzati in più del 25% di campioni biopsici che mostrano gastriti croniche (2); essa invece è un reperto meno comune in altre sedi come il tratto genitale femminile, dove alcune differenziazioni sono state descritte nell'adenocarcinoma endocervicale (3), nei tumori mucinosi dell'ovaio (4) e nell'adenocarcinoma della vulva (5) e della vagina.

Riportiamo un caso di metaplasia intestinale dell'endometrio, non associato ad altre patologie dell'apparato genitale femminile.

Università degli Studi di Bari  
Dipartimento delle Applicazioni in Chirurgia delle Tecnologie Innovative (DACTI)  
(Direttore: M. Loizzi)  
\*Dipartimento di Anatomia Patologica e di Genetica  
(Direttore: R. Ricco)

Pervenuto in Redazione: marzo 2006  
© Copyright 2006, CIC Edizioni Internazionali, Roma

### Caso clinico

Una donna di 29 anni, para 1/0/0/1, si presentò presso il nostro Istituto lamentando una menorragia persistente.

La paziente si era sottoposta ad un intervento di appendicectomia all'età di 11 anni dopo il quale non riferiva alcun altro evento patologico rilevante. Dopo l'ultima gravidanza la paziente aveva eseguito esami ematochimici di routine annuali e controlli ginecologici, compresa l'ecografia risultata normale ripetutamente.

Sebbene le manifestazioni cliniche fossero iniziate da tempo, la paziente si presentò per visita specialistica solo 4 mesi tardi. In quell'occasione l'esame clinico risultò negativo mentre l'ecografia pelvica evidenziò una lesione endometriale di circa 2 cm, suggestiva per polipo pedunculato. Successivamente la paziente fu sottoposta ad isteroscopia che confermò la presenza di un polipo pedunculato con base d'impianto sulla parete posteriore. Questa lesione fu rimossa isteroscopicamente e l'intervento fu completato da una biopsia dell'endometrio.

L'esame istologico non evidenziò patologie a carico

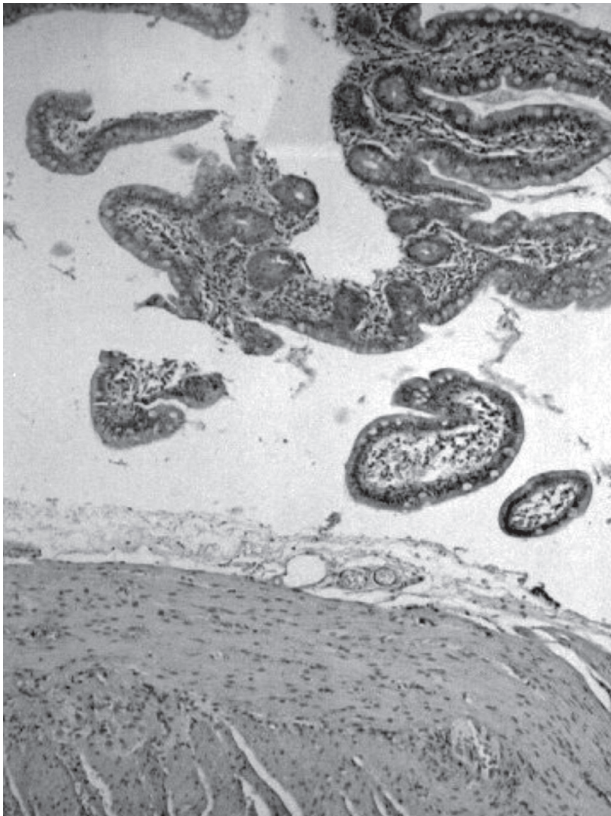


Fig. 1 - Lembi di mucosa di intestino tenue con villi normoconformati e frammenti di tonaca muscolare comprendenti cellule gangliari (colorazione e.e.). Ingrandimento 100x.

dell'endometrio ma fu segnalata la presenza di metaplasia intestinale, presente sia sul polipo che su alcuni frustoli di mucosa (Figg. 1 e 2).

La paziente fu sottoposta a follow-up e l'isteroscopia eseguita 3 mesi dopo non mostrò lesioni endometriali macroscopiche. In quella occasione furono eseguite biopsie multiple in maniera random che non evidenziarono né metaplasia intestinale, né altre lesioni.

Anche dopo 6 e 12 mesi la paziente stava bene, senza alcuna evidenza di patologia endometriale.

## Discussione

Il caso da noi riportato descrive una diagnosi inattesa di metaplasia intestinale a livello dell'endometrio. La metaplasia intestinale è un fenomeno che si localizza solitamente a livello dell'esofago (esofago di Barrett) e dello stomaco (gastrite cronica). Al contrario l'endometrio è una sede estremamente rara per questo tipo di metaplasia che, quando presente, viene diagnosticata solo in pochissimi casi, sia per l'estrema difficoltà nel suo riconoscimento dal punto di vista

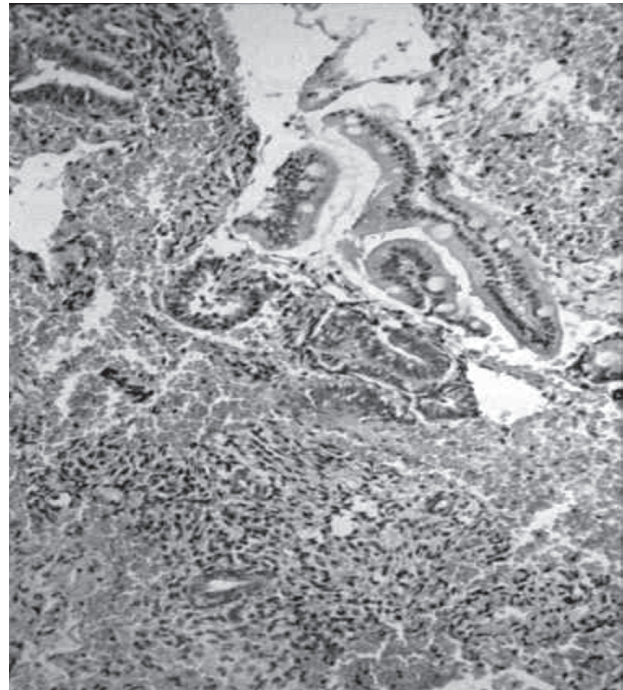


Fig. 2 - Materiale ematico inglobante frustoli di endometrio e isolati villi di tipo intestinale (colorazione e.e.). Ingrandimento 40x.

morfologico che per la totale assenza di sintomatologia patognomica.

Si è visto come la dimostrazione di specifiche mucine sia più sensibile della morfologia nel riconoscimento della differenziazione intestinale. Tuttavia anche le mucine non aiutano la diagnosi differenziale in modo decisivo, in quanto vengono evidenziate più facilmente nell'adenocarcinoma endometriale ovvero quando la metaplasia si è già trasformata in tumore (7).

La diagnosi di questo tipo di lesione risulta quindi quasi sempre casuale nonostante l'utilizzazione sempre più frequente dell'isteroscopia diagnostica. Fino ad oggi in letteratura sono riportati solo tre casi di metaplasia intestinale dell'endometrio (8-10).

L'eziologia e il ruolo di questa trasformazione non sono noti; come avviene nello stomaco e nell'esofago, anche a livello endometriale potrebbe trattarsi di un fenomeno adattativo a *noxae* di tipo infiammatorio, irritativo, ecc. In tutti i casi riportati in letteratura, la trasformazione era sempre associata ad un tumore del tratto genitale femminile. In due casi le pazienti affette presentavano alcuni dei fattori di rischio del carcinoma endometriale: una paziente aveva assunto tamoxifene per 20 anni ed era nullipara, l'altra era diabetica e ipertesa.

Nel caso da noi descritto mancavano i fattori di rischio suddetti e la metaplasia non si associava ad alcun tumore maligno del tratto genitale.

## Bibliografia

1. HENDRICKSON M.R., KEMPSON R.L.: *Endometrial epithelial metaplasias: proliferations frequently misdiagnosed as adenocarcinoma. Report of 89 cases and preposed classification.* Am. J. Surg Path. 4: 525-542, 1980.
  2. CRAANEN M.E., BLOK P., DEKKER W., FERWERDA J., TYTGAT G.N.J.: *Prevalence of subtypes of intestinal metaplasia in gastric antral mucosa.* Dig. Dis. Sci., 36:1529-36, 1991.
  3. SAVARGAONKAR P.R., HALE R.T., POPE R., FOX H., BUCKLEY H.: *Enteric differentiation in cervical adenocarcinomas and its prognostic significance.* Histopathology, 23 : 275-7, 1993.
  4. SZYMANSKA K., SZAMBRORSKY J., MIECHOWIECKA N., CZERWINSKI W.: *Malignant transformation of mucinous ovarian cystadenomas of intestinal epithelial type.* Histopathology, 7: 497-509, 1983.
  5. TILTMAN A.J., KNUTZEN V.K.: *Primary adenocarcinoma of the vulva originating in misplaced cloacal tissue.* Obstet. Gynecol. 51: 30-3, 1978.
  6. FOX H., WELLS M., HARRIS M., McWILLIAM L.J., ANDERSON G.S.: *Enteric tumors of the lower female genital tract; a report of three cases.* Histopathology, 12: 167-76, 1988.
  7. McCLUGGAGE W.G., ROBERTS N., BHARUCHA H.: *Enteric differentiation in endometrial adenocarcinoma: a mucin histochemical study.* Int J. Gynecol Pathol, 1995.
  8. WELLS M., TILTMAN A.: *Intestinal metaplasia of the endometrium.* Histopatology 15 (4): 431-3, 1989.
  9. BENAVIDES M.A., LEON B.M., BARRERO P.R., SMIRNOW S.M., TRUJILLO N.C., AGUILERA T.J., GONZALEZ H.O.: *Metaplasia intestinal atipica endocervical y endometrial, concomitante a leiomiosarcoma.* Rev Chil Obstet Ginecol. 58(6): 481-483, 1993.
  10. CREAGHT.M., KRAUSZ T., FLANAGAM A.M.: *Atypical stromal cells in a hyperplastic endometrial polyp.* Hystopatology 27, 386-387, 1995.
-