

Wissenswertes zu Diagnose und Therapie für die Praxis

Marfan-Syndrom

Christine H. Attenhofer Jost^a, Marianne Rohrbach^b, Gabor Matyas^c, Florian Schoenhoff^d, Matthias Baumgartner^b, Angela Oxenius^e, Thierry Carrel^d, Michael Huebler^f, Kan Min^g, Gabriella De Pasquale^h, Klara Landauⁱ, Oliver Kretschmar^e, Dragan Odavic^k, Paul Vogt^a, Francesco Faletta^l, Matthias Greutmann^m

^a HerzGefässZentrum Zürich, Klinik Im Park, Zürich; ^b Stoffwechselabteilung, Forschungszentrum für das Kind, Universitäts-Kinderspital Zürich;

^c Zentrum für Kardiovaskuläre Genetik und Gendiagnostik, Schlieren-Zürich; ^d Herz- und Gefässchirurgie, Inselspital Bern;

^e Kardiologie, Universitäts-Kinderspital Zürich; ^f Klinik für Herz- und Gefässchirurgie, UniversitätsSpital Zürich; ^g Swiss Scoliosis, Klinik Im Park, Zürich;

^h Kardiologie, Stadtspital Triemli, Zürich; ⁱ Augenklinik, UniversitätsSpital Zürich; ^k Klinik für Herzchirurgie, Stadtspital Triemli, Zürich;

^l Cardiocentro Ticino, Lugano; ^m Abteilung Erwachsene mit Kongenitalen Vitien, Klinik für Kardiologie, UniversitätsSpital Zürich

Quintessenz

- Das Marfan-Syndrom ist die häufigste hereditäre Bindegewebskrankheit mit einer Häufigkeit (Prävalenz) von etwa 1:5000.
- Die Ursache ist eine Mutation im FBN1-Gen. Die Vererbung erfolgt autosomal-dominant, bei etwa 30% der Fälle handelt es sich um de novo FBN1-Mutationen.
- Die Hauptmanifestationen des Marfan-Syndroms sind: Aortendilatation, Mitralklappenprolaps, Augenveränderungen (Linsensubluxation) und Skelettveränderungen (Skoliose, Thoraxasymmetrie, Platt- und/oder Senkfüsse, Arachnodaktylie).
- Ziel einer frühzeitigen Diagnose ist die Verminderung des Risikos katastrophaler Aortendissektionen. Dies wird erreicht durch eine frühzeitige korrekte Diagnose sowie darauf basierend durch einen entsprechenden Lebensstil zur Vermeidung von hohen Blutdruckbelastungen, eine prophylaktische Behandlung mit Betablockern/Angiotensin-II-Antagonisten und den frühzeitigen prothetischen Ersatz dilatierter Aortenabschnitte.



Einführung

Das Marfan-Syndrom (MFS) ist die häufigste angeborene Bindegewebserkrankung. Ursache sind Mutationen im FBN1-Gen, das für Fibrillin-1 kodiert, einen Bestandteil der Mikrofibrillen, die die elastischen Fasern des Bindegewebes bilden. Das MFS tritt mit einer Häufigkeit von ca. 1:5000 auf. In etwa 30% der Fälle handelt es sich um *de novo*-Mutationen, die übrigen Fälle sind familiär mit autosomal-dominantem Erbgang [1]. Da elastische Fasern ubiquitär im Körper vorkommen, kann das MFS mehrere Organe betreffen. Die wichtigsten klinischen Manifestationen sind:

1. Kardiale Manifestationen mit Dilatation der Aorta und Mitralklappenprolaps;
2. ophthalmologische Affektionen mit Linsen-(sub)luxation;
3. Skelettveränderungen (Skoliose, Pectus carinatum und excavatum).

Die gefährlichste Komplikation und gleichzeitig die häufigste Todesursache ist die akute Aortendissektion [2]. Die diagnostischen Kriterien basieren auf dem Nachweis einer Aortendilatation, der typischen oph-

thalmologischen Zeichen, des Phänotyps (determiniert durch den standardisierten Systemscore) und dem genetischen Nachweis einer krankheitsassoziierten Mutation im FBN1-Gen oder einer positiven Familienanamnese. Ziel einer frühen Diagnose ist die Verminderung des Risikos von katastrophalen Gefässdissektionen und damit eine Verbesserung der Prognose betroffener Patienten. Dies wird erreicht durch eine regelmässige Bildgebung der Aorta, den prophylaktischen Einsatz von Medikamenten (Betablocker, Angiotensin-Antagonisten) sowie durch den frühzeitigen prophylaktischen prothetischen Ersatz dilatierter Aortenabschnitte.

Die Differentialdiagnose des MFS umfasst mehrere verwandte Bindegewebskrankheiten. Eine genetische Untersuchung hilft bei der Differenzierung bzw. Diagnosestellung und hat somit einen direkten Einfluss auf das klinische Management betroffener Patienten. Die früheste Beschreibung des MFS geht auf Antoine Bernard-Jean Marfan zurück, der 1896 die typischen Merkmale des Syndroms beschrieb, das heute seinen

Namen trägt [2]. Während bereits 1931 die autosomal-dominante Vererbung des MFS erkannt wurde, gelang erst 1991 der Nachweis ursächlicher Mutationen im FBN1-Gen [3]. In den elf Jahren seit der letzten Übersichtsarbeit zum MFS im *Swiss Medical Forum* [4] haben sich die diagnostischen Kriterien wesentlich verändert, und es haben sich neue therapeutische Ansätze ergeben. Diese sollen im folgenden Artikel erläutert und diskutiert werden.

Aktuelle Nosologie

Zur Verbesserung von Sensitivität und Spezifität der Diagnose wurden die diagnostischen Kriterien im Verlauf der letzten Dekaden mehrfach revidiert. Aktuell beruht die Diagnose auf den 2010 revidierten Gent-Kriterien (Tab. 1) [6]. Die diagnostischen Kriterien beinhalten:

1. Aortendilatation/Aortendissektion;
2. Linsen-(sub-)luxation (Ectopia lentis);
3. systemische Beteiligung (erfasst gemäss Tab. 2);
4. Familienanamnese;
5. pathogene Mutation im FBN1-Gen.

Aortendilatation und Aortendissektion

Das typische Aneurysma der Aortenwurzel beim MFS mit anuloaortaler Ektasie ist in Abbildung 1 dargestellt. Wichtig ist zu betonen, dass beim MFS alle Abschnitte der Aorta dilatiert sein können, auch nach einem Er-

satz dilatierter Aortenabschnitte. Deshalb ist eine regelmässige Darstellung der gesamten Aorta mittels Schnittbildgebung (vorzugsweise Magnetresonanztomographie, MRI oder alternativ Computertomographie, CT) wichtig. Die gefürchtetste Komplikation des MFS ist die Aortendissektion Typ A mit Beteiligung der Aortenwurzel [2]. Ohne notfallmässige Operation hat die Dissektion Typ A eine Mortalität von fast 50% in den ersten 48 Stunden. Auch eine Aortendissektion Typ B (distal der A. subclavia links) kommt beim MFS gehäuft vor. Die Histologie von Präparaten der Aortenwand spielt in der Diagnosestellung des MFS eine ergänzende bzw. wegweisende Rolle.

Durch die FBN1-Mutation kommt es zur Mediadegeneration mit Zersplitterung der elastischen Membranen. Dadurch kann es zu Dilatation (Aneurysma) der Aorta und Aortendissektionen kommen, die ein wichtiger Grund für die Morbidität beim MFS sind.

Die Dilatation der Aorta ist eines der Hauptkriterien zur Diagnose des MFS. Um Körpergrösse, Geschlecht und Alter Rechnung zu tragen, wird die Dilatation der Aorta über den sogenannten Z-Score definiert [5]. Der Z-Score entspricht der Standardabweichung eines Alters-, Geschlechts- und Körpergrössen-korrigierten Normwertes ($Z\text{-Score} = \text{Abweichung vom Mittelwert} / \text{Standardabweichung}$). Ein Z-Score von ± 2 wird als normal betrachtet. Für den klinischen Alltag stehen verschiedene Z-Score-Kalkulatoren zur Verfügung, beispielsweise auf www.marfan.org/dx/zscore oder in der kürzlich publizierten Arbeit von Campens et al. [5].

Tabelle 1: Revidierte Gent-Nosologie für die Diagnose Marfan-Syndrom.

Ohne positive Familienanamnese für das Marfan-Syndrom:

1. Aortenwurzelerweiterung (Z-Score $\geq 2,0$) oder Aortendissektion und Linsen-(sub-)luxation = MFS
2. Aortenwurzelerweiterung (Z-Score $\geq 2,0$) oder Aortendissektion und FBN1-Mutation = MFS
3. Aortenwurzelerweiterung (Z-Score $\geq 2,0$) oder Aortendissektion und Systemscore ≥ 7 Punkte = MFS*
4. Linsen-(sub-)luxation und FBN1-Mutation mit bekannter Aortenwurzelerweiterung oder Aortendissektion = MFS

Mit positiver Familienanamnese für das Marfan-Syndrom:

5. Linsen-(sub-)luxation und positive Familienanamnese für MFS = MFS
6. Systemscore (≥ 7 Punkte) und positive Familienanamnese für MFS = MFS*
7. Aortenwurzelerweiterung (Z-Score $\geq 2,0$ über 20 Jahre alt, Z-Score $\geq 3,0$ unter 20 Jahren alt) oder Aortendissektion und positive Familienanamnese für MFS = MFS*

Kein Marfan-Syndrom:

- Linsen-(sub-)luxation mit Systemscore (≥ 1 Punkt) ohne bekannte Aortenwurzelerweiterung oder Aortendissektion verursachende FBN1-Mutation = ELS
- Ohne Aortenwurzelerweiterung (Z-Score $< 2,0$), ohne Aortendissektion und Systemscore (≥ 5 Punkte mit mind. 1 Skelettbefund) ohne Linsen-(sub-)luxation = MASS
- MKP ohne Aortenwurzelerweiterung (Z-Score $< 2,0$), ohne Aortendissektion und Systemscore (< 5 Punkte) ohne Linsen-(sub-)luxation = MKPS

* Differenzialdiagnosen wie Homocystinurie, Shprintzen-Goldberg-Syndrom (SGS), Loeys-Dietz-Syndrom (LDS), Aneurysma-Osteoarthrose-Syndrom (AOS), vaskuläre Form des Ehlers-Danlos-Syndroms (EDS Typ IV) sollten ausgeschlossen werden. Dazu sind entsprechende biochemische Untersuchungen und/oder molekulargenetische Untersuchungen der Gene, SKI, TGFBR1, TGFBR2, TGFB2, TGFB3, SMAD3 und COL3A1 (nicht abschliessend) indiziert.

Abkürzungen: ELS = Ectopia-Lentis-Syndrom; MASS = Mitralklappenprolaps, grenzwertige Erweiterung der Aortenwurzel, Skelett- und Hautbeteiligung; MFS = Marfan-Syndrom; MKP = Mitralklappenprolaps; MKPS = Mitralklappenprolaps-Syndrom.

Tabelle 2: Marfan-Systemscore gemäss Loeyes et al. [28].

Systemische Beteiligung	Punkte
Handgelenk- und Daumenzeichen (Abb. 3)	3 (je einzeln nur 1 Punkt)
Pectus carinatum (Hühnerbrust)	2 (Pectus excavatum/Trichterbrust oder Thoraxasymmetrie je 1 Punkt)
Knicksenkfuss	2 (nur Plattfuss nur 1 Punkt)
Pneumothorax	2
Duraektasie (lumbosacral) (Abb. 5)	2
Protrusio acetabuli (Abb. 4)	2
Vermindertes Verhältnis von oberem/unterem Segment UND erhöhtes Verhältnis Armspannweite/Grösse UND keine schwere Skoliose (Abb. 2)	1
Skoliose oder thorakolumbale Kyphose	1
Eingeschränkte Ellenbogenextension	1
Gesichtsveränderungen (3 von 5) (Dolichocephalie, Enophthalmus, nach aussen abfallende Lidachse, Hypoplasie der Wangenknochen, Retrognathie)	1
Dehnungstreifen der Haut (Striae)	1
Kurzsichtigkeit/Myopie >3 Dioptrien	1
Mitralklappenprolaps (Abb. 7)	1

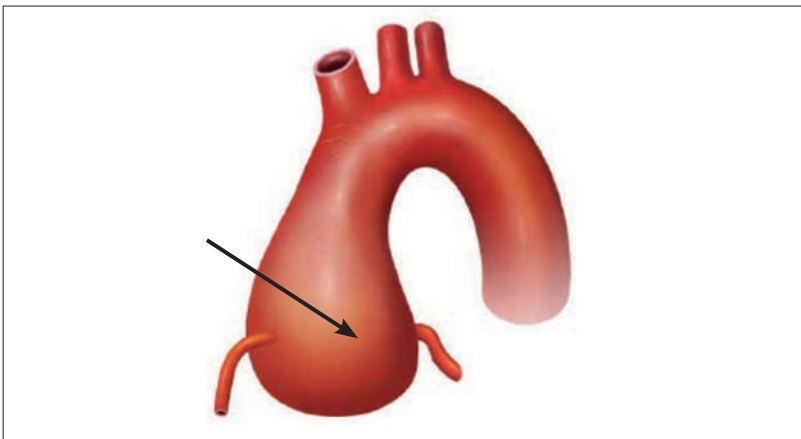


Abbildung 1: Aneurysma der Aortenwurzel. Der Pfeil zeigt auf das Aortenaneurysma der Sinusportion; Aortenbogen und Aorta descendens sind normalkalibrig.

Systemscore

Patienten mit MFS sind häufig – aber nicht zwingend – grösser und schlanker als Menschen ohne MFS und haben ungewöhnliche Körperproportionen (kurzer Oberkörper, überlange Arme, lange schlanke Finger – auch als Spinnenfingrigkeit oder Arachnodaktylie beschrieben; Abb. 2 und 3A). Obwohl die Überbeweglichkeit von Gelenken typisch ist, können die Dehnbarkeit des Ellenbogens (Streckung <170 Grad möglich) und der Finger eingeschränkt sein (sonst typisch für kongenitale kontrakturale Arachnodaktylie CCA mit FBN2-Mutation). Zu den klassischen klinischen Zeichen gehören das positive Handgelenks- und Daumenzeichen (Abb. 3B). Auch Thoraxdeformitäten sind häufig, wobei eine Hüh-

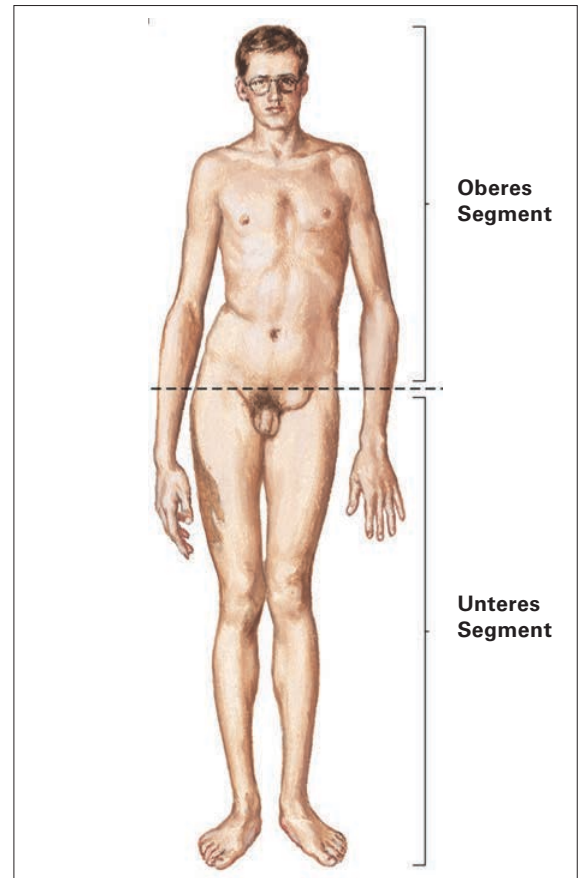


Abbildung 2: Typisches Bild eines Patienten mit Marfan-Syndrom mit langen Extremitäten, Arachnodaktylie und langem unterem Körpersegment. Netter illustration used with permission of Elsevier, Inc. All rights reserved. www.netterimages.com.

nerbrust (Pectus carinatum) spezifischer ist als Trichterbrust (Pectus excavatum). Knicksenkfüsse oder Plattfüsse können vorkommen. Viele Patienten mit MFS haben eine Skoliose. Ist diese ausgeprägt, kann sie die Messung der Körperproportionen beeinflussen, was entsprechend berücksichtigt werden muss. Bei Kindern und Menschen mit schwarzer Hautfarbe gelten zudem andere Grenzwerte für die abnormen Körperproportionen. Typische Gesichtsveränderungen beinhalten: Dolichocephalie, Enophthalmus, Wangenknochenhypoplasie, Retrognathie und nach lateral abfallende Lidachsen. Interventionsbedürftige Zahnfehlstellungen sind häufig («dental crowding»). Dehnungstreifen der Haut (Striae distensae) sind typisch für das MFS, vor allem wenn sie an ungewöhnlichen Körperregionen auftreten wie beispielsweise im mittleren Rückenbereich, lumbal, im Bereich der Schultern, der Knie oder der Achseln.

Da das MFS mehrere Organe betreffen kann, ist bei Verdacht eine strukturierte klinische Untersuchung von Kopf bis Fuss zur Dokumentation der typischen Merkmale des Skelettsystems und der Haut notwendig.

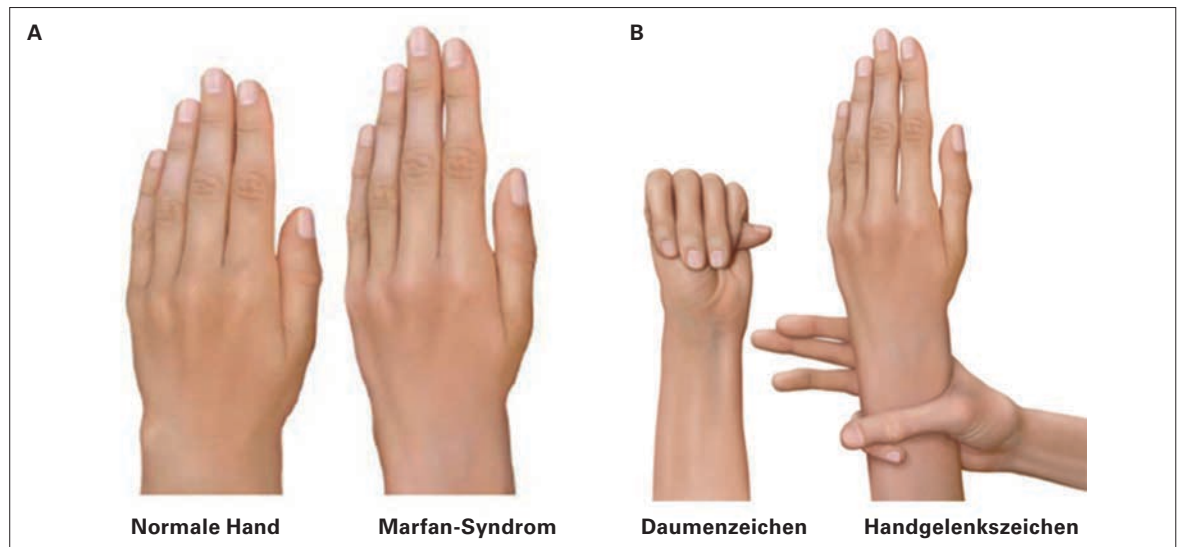


Abbildung 3: Hand, Daumen- und Handgelenkszeichen beim Marfan-Syndrom.

A: Elongierte Finger (Arachnodaktylie).

B: Daumenendglied ragt klar hervor. Beim Handgelenkszeichen kann der kleine Finger das Endglied des Daumens überlappen.

Diese klinische Untersuchung ist integraler Bestandteil zur Ermittlung des Systemscores, einem der Hauptkriterien zur Diagnosestellung. Die Kriterien des Systemscores sind in Tabelle 2 aufgeführt und mit den dazugehörigen Abbildungen 2–5 und 7 illustriert. Eine Schwäche des Systemscores ist, dass eine Ektasie der lumbosakralen Dura und die Protrusio acetabuli (Abb. 4) nur radiologisch erfasst werden können. So gelten beispielsweise die Arachnoidalzysten/Duraektasie vor allem im lumbosakralen Bereich als wichtiger diagnostischer Faktor, müssen aber spezifisch mit ei-

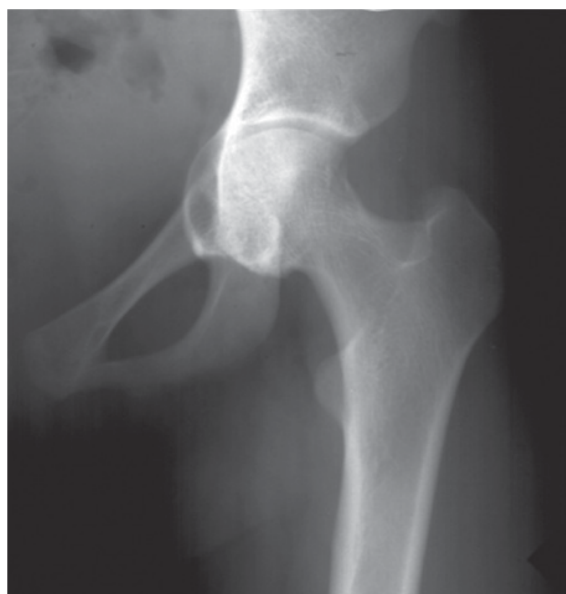

Abbildung 4: Protrusio acetabuli beim Marfan-Syndrom. Typische Protrusion acetabuli, die beim MFS mind. 5 mm betragen muss. Netter illustration used with permission of Elsevier, Inc. All rights reserved. www.netterimages.com.

nem MRI (oder CT) gesucht werden (Abb. 5) [6, 7]. Ein Systemscore von ≥ 7 Punkten wird zusammen mit einer Aortendilatation oder positiver Familienanamnese als diagnostisches Kriterium für das Vorliegen eines MFS gewertet. Allein die klinischen Kriterien können allerdings ein MFS mit einer FBN1-Mutation von verwandten Aorten- bzw. Bindegewebskrankheiten mit Mutation in anderen Genen (z.B. TGFBR1, TGFBR2, SMAD3, TGFB2, TGFB3) nicht unterscheiden, wenn das Auge (Ectopia lentis) nicht betroffen ist (in $\sim 50\%$ der MFS-Fälle) und weitere differentialdiagnostisch wichtige klinische Zeichen (Uvula bifida, Gaumenspalte, Hypertelorismus) fehlen. Bei der Diagnose und Differentialdiagnose eines MFS kommt daher der molekulargenetischen Untersuchung eine besondere Bedeutung zu [8].

Familienanamnese und genetische Untersuchung

Das Vorliegen eines Marfan-Syndroms bei einem Verwandten 1. Grades (nach Kriterien der Tab. 1) oder der Nachweis einer pathogenen FBN1-Mutation sind wichtige diagnostische Kriterien. Entsprechend kommt in den revidierten Gent-Kriterien von 2010 der molekulargenetischen Untersuchung eine grosse Wichtigkeit zu und trägt so der Tatsache Rechnung, dass bei weitem nicht alle Patienten mit MFS den typischen marfanoiden Habitus aufweisen. Oft kann daher erst mittels einer genetischen Abklärung an dafür spezialisierten Zentren (beispielsweise www.genetikzentrum.ch) die Diagnose gesichert werden. Bei Fehlen einer nachweisbaren Mutation im FBN1-Gen lässt sich durch eine er-

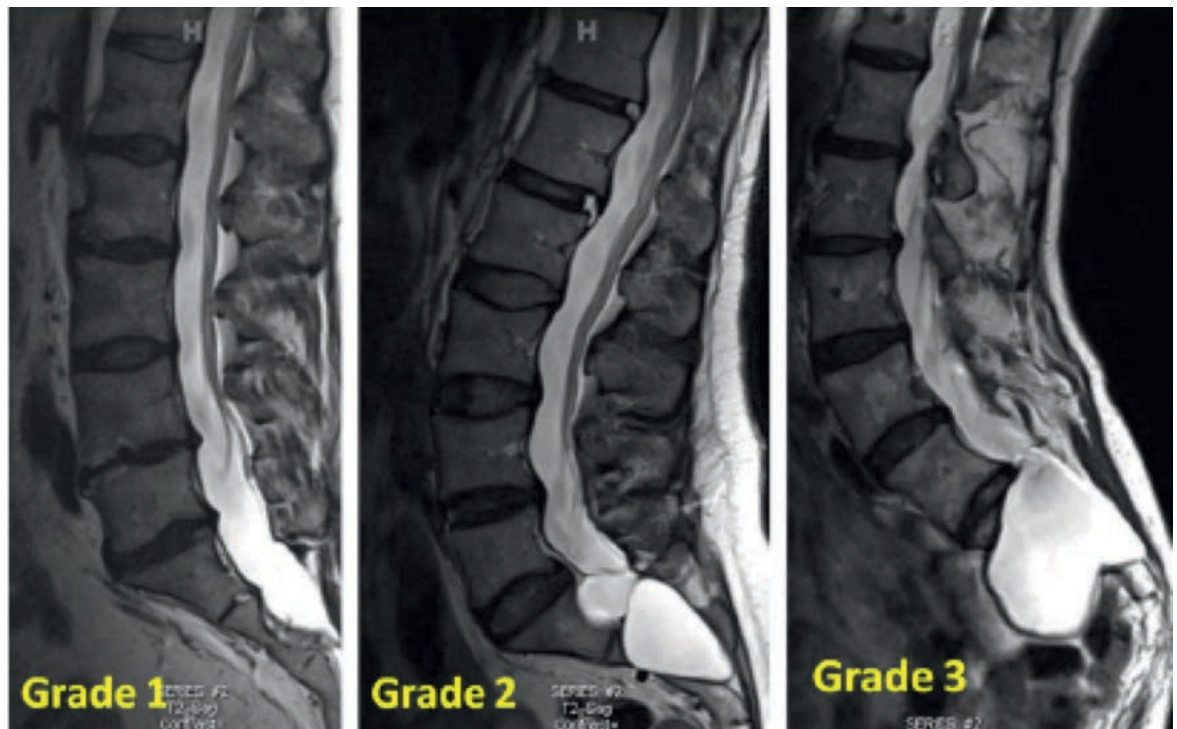


Abbildung 5: Duraektasie.

Verschiedene Grade der Duraektasie bei Patienten mit MFS. Nachdruck mit freundlicher Genehmigung von Mesfin et al. Dural ectasia in Marfan Syndrome [7].

weiterte molekulargenetische Untersuchung oft eine andere spezifische Bindegewebskrankheit finden, was häufig wichtige Implikationen für das Management des einzelnen Patienten hat, da für gewisse Bindegeweberkrankungen andere Medikamente und Grenzwerte für prophylaktische Gefäßinterventionen gelten [22]. Der Nachweis einer pathologischen FBN1-Mutation sichert nicht nur die klinische Verdachtsdiagnose und das richtige Krankheitsmanagement, sondern erleichtert auch die Familienabklärung erheblich und verhindert unnötige Vorsorgeuntersuchungen bei nicht-betroffenen Blutsverwandten. Der Nachweis einer FBN1-Mutation ist zudem Voraussetzung zur Durchführung einer Pränataldiagnostik. Es gilt zu beachten, dass es viele verschiedene, familiäre FBN1-Mutationen gibt und eine klare Genotyp-Phänotyp-Korrelation nur in bestimmten Fällen möglich ist [9].

Zurzeit gibt es nur wenige Publikationen über die Korrelation der molekulargenetischen Befunde in Patienten, die nach den revidierten Gent-Kriterien 2010 diagnostiziert wurden [10]. Die Tatsache, dass das klinische Erscheinungsbild des MFS teilweise mit anderen Bindegewebskrankheiten mit ähnlichem Phänotyp überlappt, unterstreicht die Bedeutung der molekulargenetischen Untersuchung, da diese einen direkten Einfluss auf das Management des Patienten hat. So hat sich gezeigt, dass bei einigen Patienten (<10%), die die klinischen Diagnosekriterien eines MFS erfüllen, keine

Mutation im FBN1-Gen, wohl aber eine Mutation in den Genen TGFBR1, TGFBR2, SMAD3, TGFB2 oder TGFB3 (Tab. 3) nachgewiesen werden kann. Bei diesen Patienten liegt dann kein MFS, sondern ein Loey-Dietz-Syndrom (LDS) vor, das klinisch einen deutlich aggressiveren Verlauf mit Dissektionen bereits bei geringeren Aortendurchmessern und im Kindesalter zeigt, was beim MFS kaum beobachtet wird. Dies unterstreicht den Stellenwert einer hochspezialisierten molekulargenetischen Untersuchung und zeigt gleichzeitig die Gefahren eines nichtspezialisierten Testverfahrens (sogenannte «Internet- oder Apothekengentests»).

Echokardiographie, MRI oder Computertomographie: wann was?

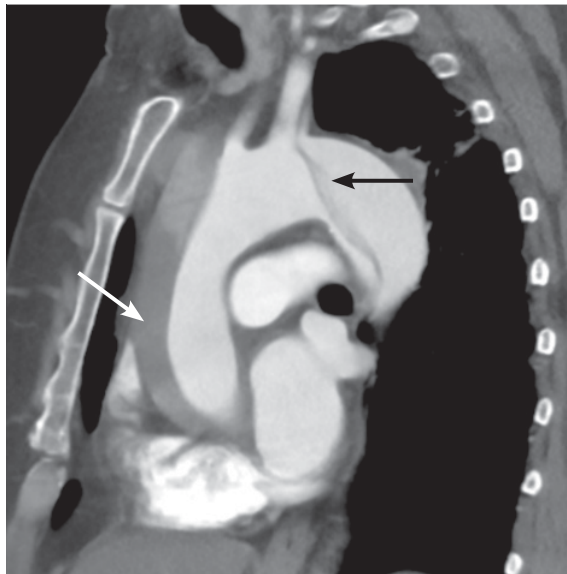
Die transthorakale Echokardiographie ist die Standard-Untersuchungsmethode zur Beurteilung der Aortenwurzel, deren Dilatation die lebensbedrohlichste Manifestation des MFS ist. Zur nichtinvasiven Darstellung der übrigen Aorta eignen sich Schnittbilduntersuchungen wie die MRI- oder CT-Untersuchung. Die Häufigkeit der Nachuntersuchungen hängt von der individuellen Situation ab und erfolgt bei den meisten Patienten mindestens einmal jährlich. Mittels transthorakaler Echokardiographie lässt sich in den meisten Patienten zuverlässig und reproduzierbar die Grösse der aortalen Sinusportion und der Aorta ascen-

Tabelle 3: Wichtigste Differentialdiagnosen des Marfan-Syndroms mit Beteiligung der Aorta.

	Vererbung	Prävalenz	Aortenaneurysma	Frühe Aortendissektion	Andere kardio-vaskuläre Befunde	Genetik
MFS	AD	1:5000	++	+	IA, MKP	FBN1
LDS1, LDS2	AD	unbekannt	++	+++	BAV, IA, MKP	TGFBR1, TGFB2
LDS3	AD	unbekannt	++	++/+++	BAV, IA, MKP	SMAD3
LDS4	AD	unbekannt	++/+++	+	BAV, MKP	TGFB2
LDS5	AD	unbekannt	++	+	MKP	TGFB3
TAAD	AD	unbekannt	++/+++	++/+++	BAV, MKP	ACTA2, MAT2A, MFAP5, MYH11, MYLK, PRKG1, SMAD3, TGFB2, TGFBR1, TGFBR2
Shprintzen-Goldberg-Syndrom	AD	unbekannt	++	–	MKP	SK
Ehlers-Danlos-Syndrom, vaskulärer Typ (EDS IV)	AD	1:50 000	+	++	IA, MKP	COL3A1
Aortenklappen-erkrankung	AD	?	+	+	BAV	NOTCH1
ELN-related cutis laxa	AD	<1:4 Mio.	+	+	–	ELN

Tabelle modifiziert nach Attenhofer Jost C.H., Greutmann M, et al. [33].

AD = autosomal-dominant; BAV = bicuspid Aortenklappe; IA = interatriales Septumaneurysma; LDS = Loeys-Dietz-Syndrom; MFS = Marfan-Syndrom; MKP = Mitralklappenprolaps

**Abbildung 6:** Typ-A-Aortendissektion.

Diese Abbildung zeigt ein Beispiel einer akuten Typ-A-Aortendissektion bei einem Marfan-Patienten. Der weisse Pfeil zeigt auf die erweiterte Aorta ascendens mit dem partiell thrombotisierten Lumen. Der schwarze Pfeil zeigt auf die Dissektionsmembran, die sich in die Aorta descendens weiter setzt.

dens messen. Eine Dilatation der aortalen Sinusportion findet sich in 50% der Kinder und in 60–80% der Erwachsenen mit MFS [11]. Das typische Bild mit dilaterter Sinusportion der Aorta ist in Abbildung 1 dargestellt. Um reproduzierbare Messwerte zu erhalten, ist eine standardisierte Messung mittels der sogenannten *double-oblique technique* wichtig. Zuweilen können auf-

grund verschiedener Messtechniken die aortalen Dimensionen zwischen Echokardiographie, MRI und CT etwas divergieren.

Gemäss Empfehlung 2010 der *American College of Cardiology/American Heart Association/American Association for Thoracic Surgery* ist bei einem Patienten mit MFS initial eine Echokardiographie alle sechs bis zwölf Monate empfehlenswert [12], abhängig von Verlauf, Alter und Familienanamnese. Bei Verdacht auf eine Aortendissektion ist eine notfallmässige Bildgebung (meist mittels CT) zwingend (Abb. 6). Eine Aortendissektion ist beim MFS meist eine Dissektion Typ A, aber auch Dissektionen Typ B – teilweise lokalisiert auf die abdominale Aorta – können vorkommen. Bei Patienten unter 40 Jahren mit Aortendissektion ist das MFS in 50% vorhanden, während ältere Patienten mit einer Aortendissektion seltener ein MFS haben [13].

Mitralklappenprolaps und linker Ventrikel

Beim MFS liegt als zweithäufigste kardiale Manifestation ein Mitralklappenprolaps (MKP) vor, das heisst in ca. 30–90% der Patienten (Abb. 7) [14]. In ca. 25% der MFS-Patienten kommt es wegen der myxomatös veränderten Mitralklappe und des Prolaps zu einer progredienten Mitralinsuffizienz. Häufig führt der MKP mit und ohne Mitralinsuffizienz zu keinen Symptomen, es kann aber zur akuten Mitralinsuffizienz wegen Sehnenfadenruptur kommen [15, 16]. Die Diagnose eines MKP wird fast ausschliesslich mit der Echokardio-

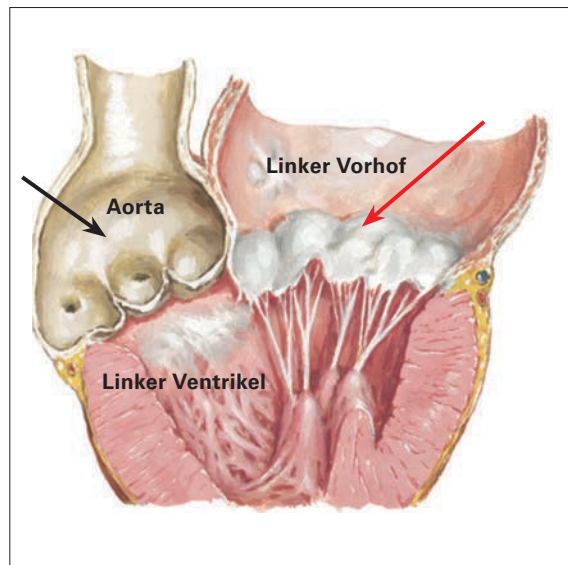


Abbildung 7: Mitralklappenprolaps. Typisches Bild eines Patienten mit MFS mit Aneurysma der Aortenwurzel (schwarzer Pfeil) und dem Prolaps der Mitralklappe (roter Pfeil). Netter illustration used with permission of Elsevier, Inc. All rights reserved. www.netterimages.com.

graphie gestellt. Daneben kann beim MFS auch ein Trikuspidalklappenprolaps vorliegen, dieser ist aber selten klinisch relevant.

In den letzten Jahren mehren sich die Hinweise auf eine spezifische Kardiomyopathie bei MFS, die sich ebenfalls mittels transthorakaler Echokardiographie erfassen und quantifizieren lässt. Einige Publikationen haben eine abnorme Myokardstruktur beschrieben. Die intrinsische Myokardabnormität kann beide Ventrikel betreffen. In einem Mäusemodell des MFS wurde gezeigt, dass Fibrillin-1 eine wichtige Funktion in der Funktion des Herzmuskels spielt: Eine partielle FBN1-Geninaktivierung führte zum Bild einer dilatativen Kardiomyopathie [17]. Dennoch ist die Auswurfraction des linken Ventrikels bei MFS ohne valvuläre Herzerkrankung meistens normal [18, 19].

Orthopädische Probleme

Beim MFS tritt die Skoliose in ca. 50% der Patienten auf [20, 21]: Typisch ist eine thorakolumbale kyphotische Form oder rechtskonvexe thorakale Krümmung (Abb. 8). Die operative Korrektur ist empfohlen bei einem Krümmungswinkel von 45 Grad oder mehr. Für die Korrektur der Skoliose sind üblicherweise Fixationen über eine lange Distanz nötig. Ob die Wirbelsäule versteift oder nur mit einem wachstumserlaubenden Implantat korrigiert wird, hängt vom Alter des Patienten ab [22].

Orthopädische Manifestationen treten in der Regel bereits im Kindesalter auf, wobei die Skoliose nicht selten

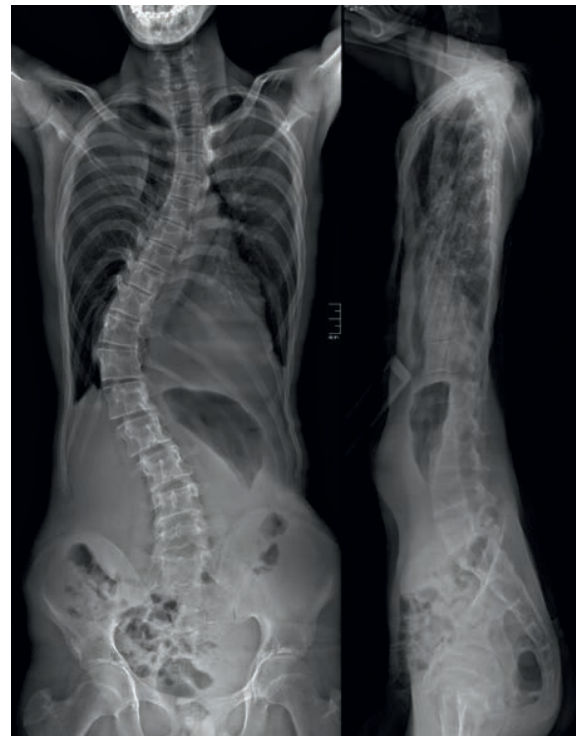

Abbildung 8: Skoliose und flacher Thorax beim Marfan-Syndrom. Junger Patient mit Marfan-Syndrom mit typischer rechtskonvexer Skoliose, Kyphose, andeutungsweise Trichterbrust und flachem Thorax.

lange übersehen wird. Liegt gleichzeitig ein Grosswuchs vor, so kann dies zu erheblichen Problemen führen. Fussfehlstellungen (z.B. Knick-Senk-Füsse) sowie die Arachnodaktylie führen zur Einschränkung der Mobilität respektive Handfertigkeit und damit in vielen Fällen zu sekundären schulischen Problemen. Entsprechende Hilfestellung sowie Orthesen sollen hier so früh wie möglich angepasst, andererseits operative Korrekturen der Extremitäten so spät wie möglich durchgeführt werden. Die regelmässige orthopädische Beurteilung soll deshalb ab Diagnosestellung bis hin zum vollendeten Wachstum stattfinden, ebenso eine endokrinologische Evaluation der Endlängenprognose. Dies unterstreicht die Notwendigkeit einer multidisziplinären Betreuung von Patienten mit MFS.

Ophthalmologische Beteiligung

Augenärztliche Untersuchungen spielen bei der Diagnose des MFS eine wichtige Rolle. Die wichtigsten Augenprobleme umfassen die sehr spezifischen Linsensubluxationen/Luxationen, meist nach oben (Abb. 9), und eine hohe Myopie. Patienten mit MFS haben aber auch ein erhöhtes Risiko für eine ganze Reihe weiterer Augenprobleme. Diese beinhalten Glaukom, Irisanomalien, Hornhautveränderungen wie Keratoconus, Netz-

hautablösung und Strabismus, wobei die genannten Augenerkrankungen schwerer verlaufen und mit höheren Komplikationsraten behaftet sind als bei Patienten ohne MFS. Jährliche Augenuntersuchungen ab Diagnosestellung sind obligat und sollten wenn möglich bereits im frühen Kindesalter einsetzen, um eine Amblyopie aufgrund von linsenbedingten Refraktionsänderungen rechtzeitig behandeln zu können.

Sonstige Manifestationen

In der Lunge manifestiert sich das MFS typischerweise mit apikalen Bullae, die das Risiko für einen Spontanpneumothorax erhöhen. Häufig sind auch Veränderungen der Lungenfunktion mit einem obstruktiven oder auch restriktiven Muster, häufig (mit-)bedingt durch thorakale Restriktion infolge Skoliose und Kyphose [23]. Chronische Schmerzen inklusive Kopfschmerzen sind beim MFS häufig und können durch die Überbeweglichkeit der Gelenke oder eine vermutete intrakranielle Hypotonie bedingt sein. Ein Schlafapnoesyndrom tritt beim MFS gehäuft auf [24]. Andere typische, unspezifische Symptome beinhalten ein gehäuftes Auftreten von interventionsbedürftigen Varizen, Inguinal- und Narbenhernien sowie hohe/gotische Gaumen und lange Zahnwurzeln. Ohnehin sollte bei jedem Patienten mit Verdacht auf MFS in den Mund geschaut werden, um das differentialdiagnostisch wichtige Vorliegen von gespaltenem Halszäpfchen (*Uvula bifida*) und Gaumenspalte zu prüfen.

Differentialdiagnose des Marfan-Syndroms

Die Differentialdiagnose des MFS ist umfangreich (Tab. 3). Dazu gehören unter anderen familiäre thorakale Aneurysmen und Dissektionen der Aorta (TAAD) und das Loeys-Dietz-Syndrom (LDS) [25]. Wie das MFS werden auch TAAD und LDS autosomal dominant vererbt. Während TAAD-Patienten nur einen Aortenphänotyp aufweisen, können LDS-Patienten als typisches klinisches Zeichen einen Hypertelorismus und eine *Uvula bifida* haben. Patienten mit LDS haben im Vergleich zu Patienten mit MFS ein deutlich höheres Risiko für die Ausbildung von Aortenaneurysmen und ein höheres Dissektionsrisiko, bei bereits kleinerem Aortendurchmesser. Das LDS ist genetisch heterogen [25, 26], weil es durch Mutationen in verschiedenen Genen verursacht wird und deshalb heute in 5 Unterformen (LDS1–LDS5) unterteilt wird (Tab. 3).

Die vaskuläre Form des Ehlers-Danlos-Syndroms (EDS Typ IV) imponiert mit Aortendissektionen und arteriellen Dissektionen von mittelgrossen Arterien (z.B.

A. renalis, *A. splenica*). Typischerweise neigen Patienten mit dem vaskulären Typ des Ehlers-Danlos-Syndroms zu spontanen Dissektionen und Rupturen von Arterien, auch ohne Dilatation.

Eine MFS-ähnliche aneurysmatische Erweiterung der Aorta kann auch bei Patienten mit einer bikuspiden Aortenklappe auftreten, teilweise bedingt durch NOTCH1-Mutationen. Beim *Cutis-laxa*-Syndrom kann es ebenfalls zu Aortenaneurysmen und zur Aortendissektion kommen; genetisch liegt hier eine Mutation im *ELN*-Gen vor [27].

Bei der Homozystinurie können ein marfanoider Körperhabitus, eine hohe Myopie und/oder Linsenluxation (nach unten), Thrombosen und eine verminderte Intelligenz auftreten. Daneben gibt es weitere seltene Krankheiten, die ein MFS vortäuschen können, wie das Stickler-Syndrom mit Netzhautablösung ohne Linsen-subluxation sowie das *Ectopia-lentis*-Syndrom (ELS), das aber keine Aortendilatation/Aortendissektion hervorruft [28]. Das sogenannte Mitralklappenprolaps-Syndrom beinhaltet einen MKP, einen Marfan-Systemscore von <5 , eine normal grosse Aorta (Z-Score $<2,0$) und das Fehlen einer Linsen-(sub-)luxation [28]. Beim MASS-Phänotyp (*mitral valve, aorta, skeleton, skin*) können neben dem MKP eine grenzwertige Grösse der Aorta (Z-Score $<2,0$), *Striae* und mindestens ein Skelettkriterium plus ein Systemscore von mindestens 5 und Myopie ohne Linsen-(sub-)luxation vorliegen [28].

Das Spektrum der Behandlungsmöglichkeiten

Medikamente und kardiovaskuläre Risikofaktoren

Betablocker waren die ersten Medikamente, für die eine nachweislich langsamere Progression der Aortendilatation bei Patienten mit MFS beschrieben wurde. Nach wie vor gelten sie als Therapie der ersten Wahl: Betablocker erhöhen die aortale Distensibilität und vermindern die aortale Steifigkeit. In Studien wurden vor allem Propranolol und Atenolol untersucht. Zurzeit wird viel Hoffnung in die (Kombinations-)Therapie mit dem Angiotensin-Antagonisten Losartan gesetzt, das in einem MFS-Mausmodell sogar die pathologischen Wandveränderungen der Aorta verhindern konnte [29]. In einer kürzlich publizierten Studie schlossen Betablocker und Losartan gleich gut ab [30]; allerdings scheinen die Mechanismen der beiden Medikamente unterschiedlich zu sein [31]. Gerade Losartan soll bei gewissen *FBN1*-Mutationen das bessere Wirkungsspektrum aufweisen [32]. Zudem gibt es Hinweise, dass Calciumantagonisten und ACE-(Angiotensin-Converting Enzyme-) Hemmer bei MFS-Patienten mit einer *FBN1*-Mutation nicht verabreicht werden sollten. Es gibt auch Daten zu

Statine und Doxycyclin, diese werden im Alltag aber noch nicht routinemässig eingesetzt [33].

Die optimale Behandlung der üblichen kardiovaskulären Risikofaktoren ist auch beim MFS essentiell. Eine Nikotinabstinenz und eine Statintherapie bei Hyperlipidämie sind ebenso wichtig wie eine gute Blutdruckeinstellung (<120/80 mm Hg) und niedrige Serum-Homozysteinwerte (<10 µmol/l).

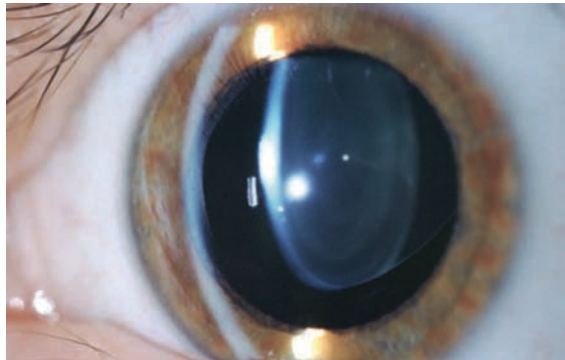


Abbildung 9: Linsensubluxation. Spaltlampenaufnahme eines Auges mit nach oben subluxierter Linse bei einem Patienten mit MFS. Normalerweise kann der untere Rand der Linse auch bei erweiterter Pupille nicht eingesehen werden.

Gefässchirurgische Eingriffe und Eingriffe an den Herzklappen

Ein Aortenaneurysma beim MFS wird deutlich früher prophylaktisch operiert als bei Patienten ohne Bindegeweberkrankung. Eine klare Indikation besteht ab einem Aortendurchmesser von >5 cm. Bei Patienten mit einem Aortendurchmesser von 4,5–5,0 cm kann ein frühzeitiger Ersatz in Erwägung gezogen werden, insbesondere, wenn zusätzliche Risikofaktoren vorliegen (Familienanamnese für Aortendissektion, Grössenzunahme der Aorta >5% pro Jahr oder >5 mm pro Jahr beim Erwachsenen) und wenn ein Ersatz mit grosser Wahrscheinlichkeit klappenerhaltend erfolgen kann. In bestimmten Situationen, wie beispielsweise bei Schwangerschaftswunsch, kann die Grenze zur Intervention noch tiefer liegen. Bei Auftreten einer Aortendissektion Typ A ist eine Notfalloperation notwendig [34]. Eine Dissektion Typ B wird meistens konservativ angegangen, ausser bei unbehandelbaren Schmerzen, einer kritischen Organischämie, einer Grösse der Aorta von >5,5 cm oder einem raschen Anstieg des Aortendurchmessers [35]. Vor allem Patienten mit initialer Dissektion Typ A benötigen im Verlauf oft weitere gefässchirurgische Eingriffe [36]. Es muss vom Herzchirurgen im Gespräch mit dem Patienten entschieden werden, ob ein Ersatz der Aorta mit oder ohne Herz-

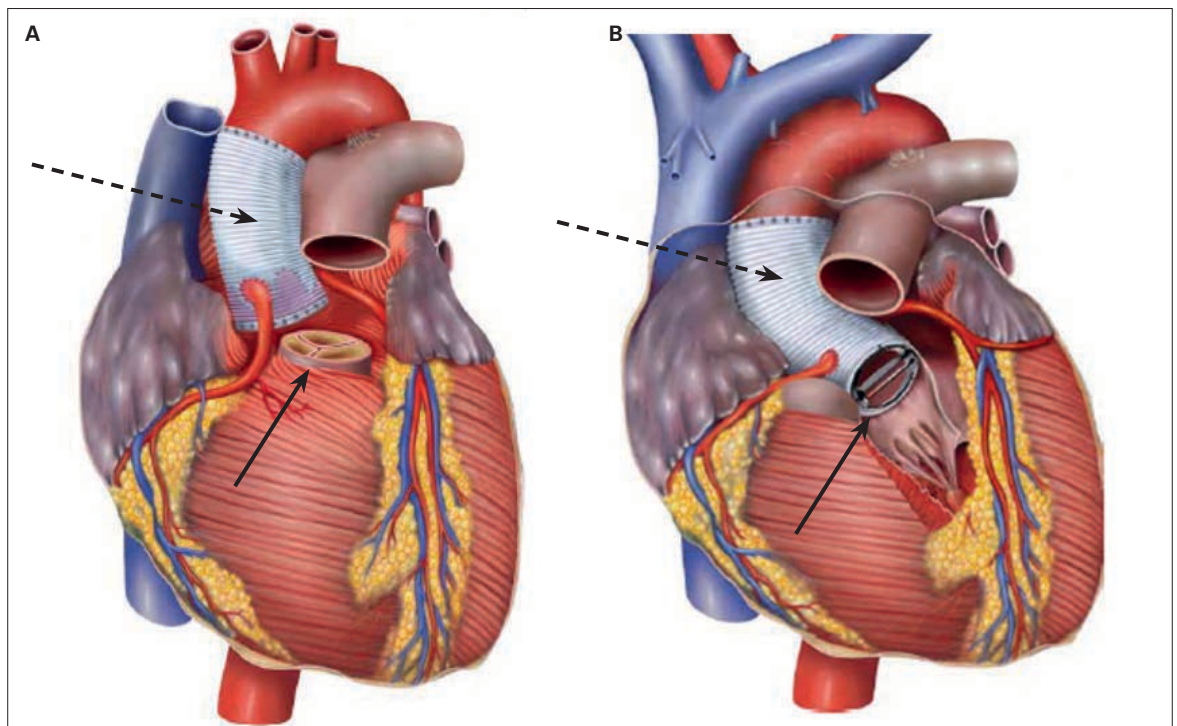


Abbildung 10: Operative Ersatzmöglichkeiten der Aortenwurzel. **A:** Ersatz der Aortenwurzel klappenerhaltend (Operation nach Tirone David) mit dem Graft im Bereich der proximalen Aorta (schwarzer unterbrochener Pfeil) mit der belassenen nativen Aortenklappe (kleiner schwarzer Pfeil). **B:** Composite graft (Bentall-Operation) (schwarzer unterbrochener Pfeil), bei dem im Bereich der Aortenklappe eine mechanische Prothese eingesetzt wird (kleiner schwarzer Pfeil).

Korrespondenz:
Prof. Dr. med. Christine H.
Attenhofer Jost
HerzGefässZentrum Zürich
Klinik Im Park
Seestr. 220
CH-8027 Zürich
christine.attenhofer[at]
hirslanden.ch

klappenersatz durchgeführt wird. Optionen sind ein klappenerhaltender Graftersatz (meist nach Tirone David – oder Yacoub Operation; Abb. 10A) oder ein Composite-graft-Ersatz, bei dem die Aortenklappe ebenfalls mit einer meist mechanischen (selten biologischen) Aortenklappenprothese ersetzt wird (klassische Bentall-Operation; Composite graft; Abb. 10B). Besonders wichtig zu wissen ist, dass für Patienten mit MFS keine endovaskuläre Versorgung mit Stents empfohlen wird [36]. Neben den Eingriffen an Aorta und Aortenklappe sind Mitralklappenrekonstruktionen oder ein Mitralklappenersatz gelegentlich notwendig. Selten ist auch eine Trikuspidalklappenrekonstruktion erforderlich.

Empfehlungen zu Familienscreening, Familienplanung, Schwangerschaft, Sport und Beruf

Eine Abklärung von erstgradigen Verwandten ist obligat, auch wenn diese scheinbar nicht den Phänotyp eines MFS haben. Wenn die krankheitsverursachende FBN1-Mutation des Index-Patienten bekannt ist, genügt eine Speichelprobe des Familienangehörigen oder eine EDTA-Blutprobe (1–3 ml), um die familiäre Mutation nachzuweisen oder auszuschliessen. Zudem ist eine spezifische klinische Untersuchung, ergänzt durch eine Echokardiographie zur Bestimmung der Grösse der Aorta, empfehlenswert. Für die Familienplanung ist eine fachkundige genetische Beratung durch medizinische Genetiker wichtig (beispielsweise www.genetikzentrum.ch).

Vor und während einer Schwangerschaft (idealerweise unter Betablocker-Therapie!) ist eine gute Überwa-

chung der werdenden Mutter mit regelmässigen Kontrollen des Blutdrucks, der Aortagrösse und einem MRI der Aorta vor der Schwangerschaft empfehlenswert. Durch ein generell erhöhtes Dissektionsrisiko beträgt das Sterberisiko einer Frau mit MFS während einer Schwangerschaft etwa 1%, steigt jedoch dramatisch an, wenn die Aorta über 4,0–4,5 cm dilatiert ist. Daher wird eine Aortendilatation von >4,5 cm als Kontraindikation für eine Schwangerschaft betrachtet. In diesen Fällen wird ein prophylaktischer Aortenersatz vor Schwangerschaft empfohlen (wenn immer möglich OHNE mechanischen Aortenklappenersatz). Frauen mit MFS sollten während Schwangerschaft und Geburt durch ein multidisziplinäres Team an einem tertiären Zentrum betreut werden. Die Entbindung an einem Zentrum mit jederzeit verfügbarer Herz- und Gefässchirurgie ist zwingend. Da das Dissektionsrisiko postpartal erhöht bleibt, wird nach der Geburt eine Hospitalisation für mindestens 72 Stunden empfohlen. Bei allen Frauen mit MFS und dilatierte Aorta wird eine Sectio caesarea empfohlen. Postpartale Uterusblutungen sind gehäuft beim MFS. Möglicherweise kann Oxytocin das peripartale Dissektionsrisiko beim MFS verstärken. Ein möglicher negativer Effekt des Stillens auf die Aorta bei Frauen mit MFS wird vermutet, ist aber noch nicht eindeutig nachgewiesen.

Bei Patienten mit MFS ist eine gute Beratung bezüglich sportlicher Aktivitäten wichtig. Beim MFS treten Muskel- und Bindegewebsschwäche gehäuft auf [37]. Muskelstärkende Übungen sollten jedoch sorgfältig geplant werden. Empfehlungen zu Sport sind auf der Website der Marfan Stiftung Schweiz zu finden und können den Ratsuchenden abgegeben werden (www.marfan.ch). Auch nach einer Aortenoperation sollen Überanstrengungen vermieden und die aktuellen Aktivitätsempfehlungen für Dissektionspatienten berücksichtigt werden [38].

Wichtig ist eine sorgfältige Planung der Berufslaufbahn. Berufsarten mit starker körperlicher Belastung sind ungünstig. Eine ausgeprägte Skoliose und die Augenbeteiligung müssen bei der Berufswahl ebenfalls berücksichtigt werden.

Disclosure statement

Die Autoren haben keine finanziellen oder persönlichen Verbindungen im Zusammenhang mit diesem Beitrag deklariert.

Titelbild

© Showface | Dreamstime.com

Literatur

Die vollständige nummerierte Literaturliste finden Sie als Anhang des Online-Artikels unter www.medicalforum.ch.

Das Wichtigste für die Praxis

Die Diagnose des MFS ist heute dank guter Bildgebung und hochspezialisierter molekulargenetischer Abklärung zuverlässig möglich. Eine frühzeitige Diagnose erlaubt eine adäquate Vorsorge und prophylaktische medikamentöse und chirurgische Interventionen, die die Prognose von MFS-Patienten deutlich verbessern können. Den Grundversorgern kommt bei der Diagnose des MFS eine grosse Bedeutung zu. Bei klinischem Verdacht empfehlen wir die Überweisung an ein spezialisiertes Zentrum. Die Betreuung von Patienten muss interdisziplinär erfolgen, um den mannigfachen medizinischen Problemen dieser vulnerablen Patientengruppe gerecht zu werden. Dies beinhaltet auch eine gute Planung von Berufswahl, Freizeitbeschäftigungen und eine frühzeitige Beratung und Information bezüglich Familienplanung und Schwangerschaftsrisiken. Die multidisziplinäre Betreuung gewährleistet, dass MFS-Patienten trotz ihrer Krankheit ein erfülltes und produktives Leben führen können.

Literatur / Références

1. Steinmann B, Rohrbach M, Matyas G. Hereditäre Bindegewebskrankheiten. In: Hoffman GF, Lentze MJ, Spranger JW, Zepp F, editors. Pädiatrie - Grundlagen und Praxis: Springer, 2014:1912-1925.
2. Radke RM, Baumgartner H. Diagnosis and treatment of Marfan syndrome: an update. *Heart* 2014;100:1382-91.
3. Dietz HC, Cutting GR, Pyeritz RE et al. Marfan syndrome caused by a recurrent de novo missense mutation in the fibrillin gene. *Nature* 1991;352:337-9.
4. Carrel T, Schnyder A, Zurmühle P et al. Das Marfan-Syndrom. *Schweiz Med Forum* 2004;46:1096-1107.
5. Campens L, Demulier L, De Groote K et al. Reference values for echocardiographic assessment of the diameter of the aortic root and ascending aorta spanning all age categories. *The American journal of cardiology* 2014;114:914-20.
6. Attanasio M, Pratelli E, Porciani MC et al. Dural ectasia and FBN1 mutation screening of 40 patients with Marfan syndrome and related disorders: role of dural ectasia for the diagnosis. *European journal of medical genetics* 2013;56:356-60.
7. Mesfin A, Ahn NU, Carrino JA, Sponseller PD. Ten-year clinical and imaging follow-up of dural ectasia in adults with Marfan syndrome. *The spine journal : official journal of the North American Spine Society* 2013;13:62-7.
8. Matyas G, Spiegel R. Genetische Abklärungen zu medizinischen Zwecken. *Medinfo* 2012;2:50-58.
9. Faivre L, Colod-Beroud G, Loeys BL et al. Effect of mutation type and location on clinical outcome in 1,013 probands with Marfan syndrome or related phenotypes and FBN1 mutations: an international study. *American journal of human genetics* 2007;81:454-66.
10. Baudhuin LM, Kotzer KE, Lagerstedt SA. Decreased frequency of FBN1 missense variants in Ghent criteria-positive Marfan syndrome and characterization of novel FBN1 variants. *Journal of human genetics* 2015.
11. Roman MJ, Devereux RB, Kramer-Fox R, Spitzer MC. Comparison of cardiovascular and skeletal features of primary mitral valve prolapse and Marfan syndrome. *The American journal of cardiology* 1989;63:317-21.
12. Hiratzka LF, Bakris GL, Beckman JA et al. 2010 ACCF/AHA/AATS/ACR/ASA/SCA/SCAI/SIR/STS/SVM Guidelines for the diagnosis and management of patients with thoracic aortic disease. A Report of the American College of Cardiology Foundation/American Heart Association Task Force on Practice Guidelines, American Association for Thoracic Surgery, American College of Radiology, American Stroke Association, Society of Cardiovascular Anesthesiologists, Society for Cardiovascular Angiography and Interventions, Society of Interventional Radiology, Society of Thoracic Surgeons, and Society for Vascular Medicine. *Journal of the American College of Cardiology* 2010;55:e27-e129.
13. Mehta RH, O'Gara PT, Bossone E et al. Acute type A aortic dissection in the elderly: clinical characteristics, management, and outcomes in the current era. *Journal of the American College of Cardiology* 2002;40:685-92.
14. Taub CC, Stoler JM, Perez-Sanz T et al. Mitral valve prolapse in Marfan syndrome: an old topic revisited. *Echocardiography* 2009;26:357-64.
15. Jeresaty RM, Edwards JE, Chawla SK. Mitral valve prolapse and ruptured chordae tendineae. *The American journal of cardiology* 1985;55:138-42.
16. Brown OR, DeMots H, Kloster FE, Roberts A, Menashe VD, Beals RK. Aortic root dilatation and mitral valve prolapse in Marfan's syndrome: an ECHOCARDIOgraphic study. *Circulation* 1975;52:651-7.
17. Cook JR, Carta L, Benard L et al. Abnormal muscle mechanosignaling triggers cardiomyopathy in mice with Marfan syndrome. *The Journal of clinical investigation* 2014;124:1329-39.
18. Chatrath R, Beauchesne LM, Connolly HM, Michels VV, Driscoll DJ. Left ventricular function in the Marfan syndrome without significant valvular regurgitation. *The American journal of cardiology* 2003;91:914-6.
19. Attenhofer Jost CH, Greutmann M, Connolly H et al. Left ventricular cardiomyopathy in mitral valve prolapse: fact or fiction? *EMJ Cardiol* 2015;3:30-37.
20. Sponseller PD, Hobbs W, Riley LH, 3rd, Pyeritz RE. The thoracolumbar spine in Marfan syndrome. *The Journal of bone and joint surgery American volume* 1995;77:867-76.
21. Birch JG, Herring JA. Spinal deformity in Marfan syndrome. *Journal of pediatric orthopedics* 1987;7:546-52.
22. Sponseller PD, Thompson GH, Akbarnia BA et al. Growing rods for infantile scoliosis in Marfan syndrome. *Spine* 2009;34:1711-5.
23. Corsico AG, Grosso A, Tripodi B et al. Pulmonary involvement in patients with Marfan Syndrome. *Panminerva medica* 2014;56:177-82.
24. Rybczynski M, Koschyk D, Karmer A et al. Frequency of sleep apnea in adults with the Marfan syndrome. *The American journal of cardiology* 2010;105:1836-41.
25. Van Laer L, Dietz H, Loeys B. Loeys-Dietz syndrome. *Advances in experimental medicine and biology* 2014;802:95-105.
26. Matyas G, Naef P, Tollens M, Oexle K. De novo mutation of the latency-associated peptide domain of TGFB3 in a patient with overgrowth and Loeys-Dietz syndrome features. *American journal of medical genetics* 2014;164A:2141-2143.
27. Szabo Z, Crepeau MW, Mitchell AL et al. Aortic aneurysmal disease and cutis laxa caused by defects in the elastin gene. *Journal of medical genetics* 2006;43:255-8.
28. Loeys BL, Dietz HC, Braverman AC et al. The revised Ghent nosology for the Marfan syndrome. *Journal of medical genetics* 2010;47:476-85.
29. Habashi JP, Doyle JJ, Holm TM et al. Angiotensin II type 2 receptor signaling attenuates aortic aneurysm in mice through ERK antagonism. *Science* 2011;332:361-5.
30. Lacro RV, Dietz HC, Sleeper LA et al. Atenolol versus losartan in children and young adults with Marfan's syndrome. *The New England journal of medicine* 2014;371:2061-71.

31. Sandor GG, Alghamdi MH, Raffin LA et al. A randomized, double blind pilot study to assess the effects of losartan vs. atenolol on the biophysical properties of the aorta in patients with Marfan and Loeys-Dietz syndromes. *International journal of cardiology* 2015;179:470-5.
32. Franken R, den Hartog A, Radonic T et al. Beneficial Outcome of Losartan Therapy Depends on Type of FBN1 Mutation in Marfan Syndrome. *Circulation Cardiovascular genetics* 2015.
33. Attenhofer Jost CH, Greutmann M, Connolly HM et al. Medical treatment of aortic aneurysms in Marfan syndrome and other heritable conditions. *Current cardiology reviews* 2014;10:161-71.
34. Treasure T, Takkenberg JJ, Pepper J. Surgical management of aortic root disease in Marfan syndrome and other congenital disorders associated with aortic root aneurysms. *Heart* 2014;100:1571-6.
35. Schoenhoff F, Schmidli J, Czerny M, Carrel TP. Management of aortic aneurysms in patients with connective tissue disease. *The Journal of cardiovascular surgery* 2013;54:125-34.
36. Schoenhoff FS, Jungi S, Czerny M et al. Acute aortic dissection determines the fate of initially untreated aortic segments in Marfan syndrome. *Circulation* 2013;127:1569-75.
37. Voermans NC, van Alfen N, Pillen S et al. Neuromuscular involvement in various types of Ehlers-Danlos syndrome. *Annals of neurology* 2009;65:687-97.
38. Chaddha A, Kline-Rogers E, Woznicki EM et al. Cardiology patient page. Activity recommendations for post-aortic dissection patients. *Circulation* 2014;130:e140-2.