

# Hautmanifestationen bei inneren Erkrankungen – 2. Teil

Carine Houriet, Eckart Haneke, Christoph Schlapbach, Luca Borradori, Nedzmidin Pelivani

Universitätsklinik für Dermatologie, Inselspital, Bern

## Quintessenz

- Unterschiedliche innere Erkrankungen können mit der gleichen Hautmanifestation assoziiert sein.
- Besonders Patienten mit Pruritus und fehlenden Hautveränderungen stellen eine Herausforderung dar. Hierbei müssen cholestatische Lebererkrankungen, Niereninsuffizienz, Schilddrüsenfunktionsstörungen und lymphoproliferative Erkrankungen sowie Parasitosen ausgeschlossen werden.
- Bei akuter spontaner Urticaria sollte auf kostspielige Untersuchungen verzichtet werden.
- Einige charakteristische Hautveränderungen sind fakultative oder obligate Paraneoplasien. Sie können als erstes Symptom einer Krebserkrankung auftreten.

## Hautveränderungen bei Lebererkrankungen

Cholestatische Lebererkrankungen, sei es durch Obstruktion, Entzündung oder metabolische Störung, äussern sich häufig mit generalisiertem Pruritus. Die primäre biliäre Zirrhose geht in praktisch allen Fällen mit Juckreiz als Frühsymptom einher; bei etwa 50% der Patienten wird zusätzlich eine generalisierte Hyperpigmentierung festgestellt. Eppinger-Sternchen («Angiomes stellaires»), Caput medusae, Palmarerytheme und spärliche axilläre, pubische und abdominale Behaarung sind klassische Zeichen der Leberzirrhose. Chronische virale Hepatitiden, insbesondere die Hepatitis C, können durch Bildung von Kryoglobulinen zu einer Purpura mit einer leukozytoklastischen Vaskulitis und Pigmentverschiebungen führen, vor allem an Unterschenkeln und Füßen.

Hautveränderung an lichtexponierten Stellen (Blasen, Erosionen, Milien), Hyperpigmentierungen an Hand- und Fingerrücken, in Gesicht und Nacken und eine Hypertrichosis malaris lassen an eine Porphyria cutanea tarda denken. Diese kann durch Alkoholkonsum, chronische Virushepatitiden oder eine Hämochromatose ausgelöst werden. Die Hämochromatose führt zu einer flächigen oder fleckigen grau-braunen Hyperpigmentierung besonders im Gesicht, in den Achselhöhlen und der Genitalregion; die Hyperpigmentierung ist durch Eisenablagerungen in der Haut und eisenbedingte Steigerung der Melanogenese bedingt. Beim Morbus Wilson kommt es aufgrund der Kupferstoffwechselstörung typischerweise zu einer hepatolentikulären Degeneration, an der

Haut ist eine grünlich-bläuliche Hyperpigmentierung vorwiegend an den unteren Extremitäten zu erkennen.

## Hämatologische Erkrankungen

Die Purpura besteht aus Einblutungen in die Haut, die klinisch als nicht palpable, nicht wegdrückbare punktförmige Rötungen in der Diaskopie erscheinen. Die Blutungen manifestieren sich in Form von punktförmigen Petechien, münzförmigen Sugillationen und grossflächigen Ekchymosen oder Suffusionen. Bei Hämatomen kommt es zu einer grossflächigen Einblutung in Weichteile und Zwischengewebsräume. Eine Purpura entsteht als Folge einer Thrombopenie medikamentöser Genese, durch erhöhten Verbrauch (z.B. bei disseminierter intravasaler Gerinnung) oder bei knochenmarksinfiltrierenden Prozessen. Verschiedene Thrombopathien wie beispielsweise die Thrombasthenia Glanzmann, aber auch Therapien mit Thrombozytenaggregationshemmern können mit eher petechialer Purpura einhergehen. Bei einer medikamentösen Antikoagulation, einer Leberfunktionsstörung oder bei ausgeprägtem Vitamin-K-Mangel treten in der Regel grossflächigere Einblutungen auf. Umgekehrt kann es im Zusammenhang mit einer Meningokokken- oder Pneumokokkensepsis zu einer Purpura fulminans kommen, mit rasant sich ausdehnender retiformer Purpura, die durch eine disseminierte intravasale Koagulation bedingt ist.

Durch die Entzündung postkapillärer Venulen im Kontext einer leukozytoklastischen Vaskulitis kommt es zur Bildung einer palpablen Purpura mit hämorrhagischen Blasen oder Pusteln. Diese kann bei jeder Art von Vaskulitis vorkommen, welche die grossen, mittelgrossen und kleinen Arterien befällt. Die Differentialdiagnose richtet sich nach der Anamnese, dem klinischen Bild, zusätzlichem Organbefall, Immunserologien und schliesslich der direkten Immunfluoreszenz einer Hautbiopsie (Suche nach IgA-Ablagerungen, die für eine Purpura Schönlein-Henoch diagnostisch sind).

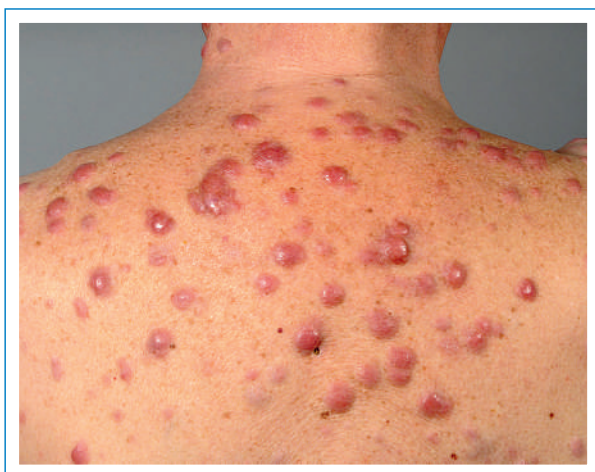Sehr starker Juckreiz kann erstes Symptom einer lymphoproliferativen Erkrankung sein. Bei jungen Patienten sollte das Auftreten von B-Symptomen und Pruritus an ein Hodgkin-Lymphom denken lassen. Bei der Polycythämia vera tritt der Juckreiz typischerweise bei Wasserkontakt auf (aquagener Pruritus) [1].

Hautveränderungen bei der megaloblastären Anämie durch Vitamin-B<sub>12</sub>- oder Folsäuremangel umfassen Blässe, Ikterus sowie eine atrophische Glossitis. Die perniziöse Anämie kann mit einer Vitiligo einhergehen oder enorale Ulzera verursachen [2]. Eisenmangel geht

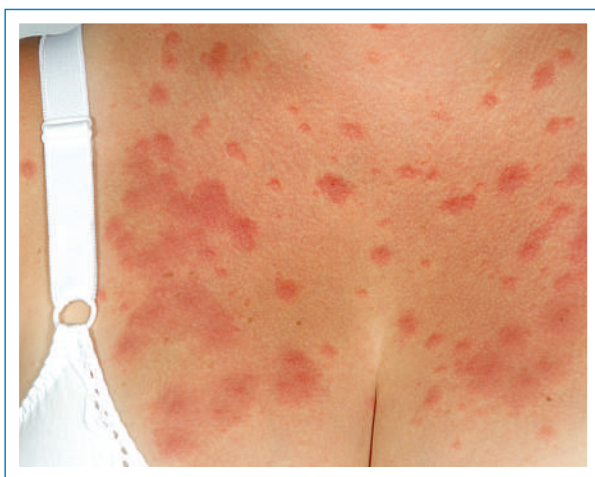

Carine Houriet

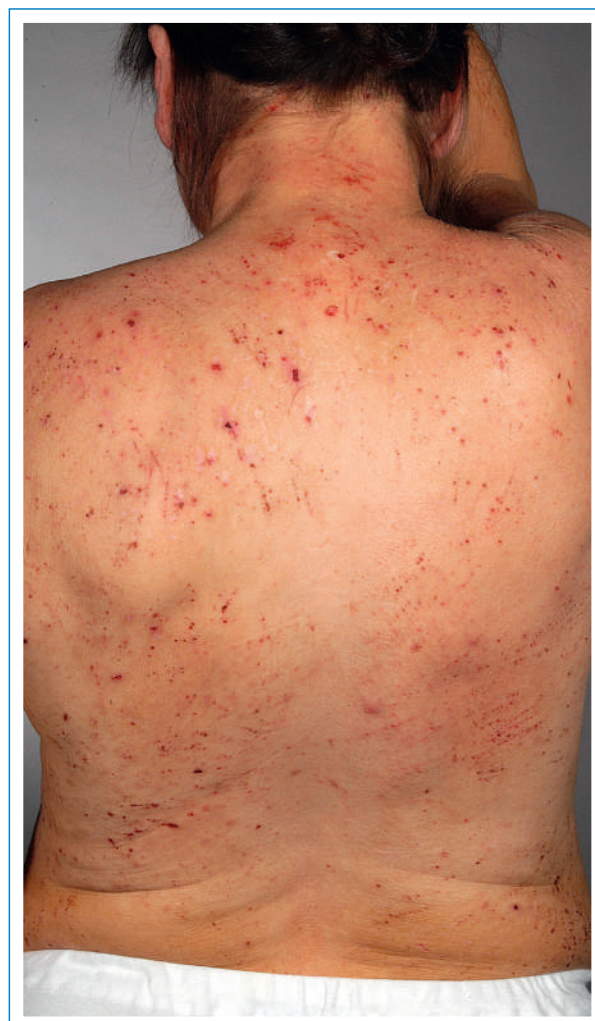Die Autoren haben keine finanzielle Unterstützung und keine Interessenkonflikte im Zusammenhang mit diesem Beitrag deklariert.



**Abbildung 1**  
Leukaemia cutis.



**Abbildung 2**  
Sweet-Syndrom.



**Abbildung 3**  
Juckreiz bei schwerer Niereninsuffizienz.

öfter mit Mundwinkelrhagaden einher und kann das Plummer-Vinson-(Patterson-Kelly-)Syndrom hervorrufen, das zu Schluckbeschwerden führt und bei dem das Risiko, an einem Hypopharynxkarzinom zu erkranken, erhöht ist.

Bei Leukämien sind extramedulläre Manifestationen in verschiedenen Organen einschliesslich der Haut möglich (Leukaemia cutis). Als Folge der Knochenmarkinsuffizienz treten unspezifische Hautveränderungen wie Purpura und Infektanfälligkeit für opportunistische Keime auf. Die spezifischen Veränderungen umfassen die direkte Infiltration der Haut durch die leukämischen Zellen (Abb. 1 [6]) [3].

Im Sinne einer paraneoplastischen Hautmanifestation finden sich bei Hämoblastosen charakteristischerweise neutrophile Dermatosen wie das Pyoderma gangraenosum und das Sweet-Syndrom (Abb. 2 [6]). Dieses äussert sich als sukkulente dolente Plaque oder Papel, vorwiegend im Gesicht oder an der oberen Extremität, meist begleitet von Fieber und einer Leukozytose [4]. Bei paraneoplastischen Formen des Sweet-Syndroms sind häufig rezidivierende Schübe, Befall der unteren Extremitäten und purpurische, bullöse oder hämorrhagische Hautveränderungen zu beobachten.

## Hautveränderungen bei Nierenerkrankungen

Obwohl der genaue Pathomechanismus weiterhin nicht geklärt ist, kommt es im Rahmen einer chronischen Niereninsuffizienz häufig zu sehr starkem Jucken. In Studien klagten bis 65% der untersuchten Patienten mit dialysepflichtiger Niereninsuffizienz über Juckreiz (Abb. 3 [6]) [5]. Männer scheinen häufiger betroffen zu sein als Frauen. Eine gelbliche Hautpigmentierung kommt vor. Eine Übersicht über die Differentialdiagnose des Pruritus zeigt Tabelle 1 [6].

Bei der reaktiven perforierenden Kollagenose (Abb. 4 [6]), wie sie im Zusammenhang mit chronischer Niereninsuffizienz oder Diabetes mellitus beobachtet wird, ist histologisch eine transepidermale Elimination von dermalen Fasern ersichtlich, klinisch als Papeln mit zentralem Pfropf erkennbar [6].

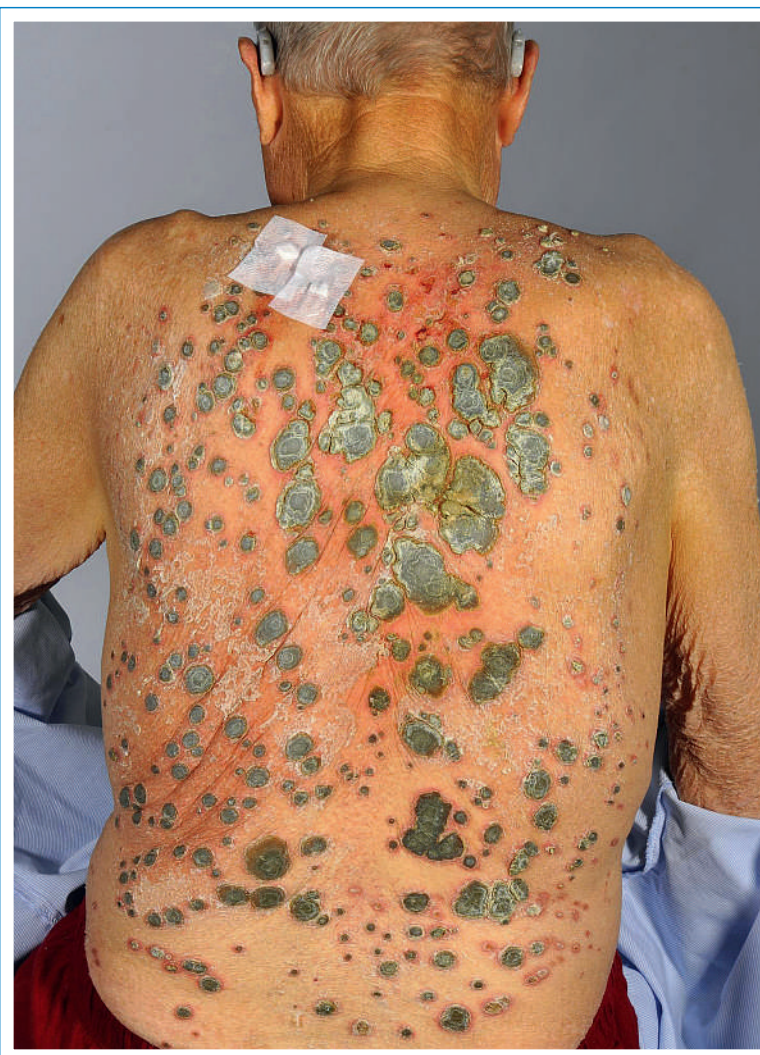Die Calciphylaxie, die vor allem Patienten mit dialysepflichtiger Niereninsuffizienz betrifft, manifestiert sich als retiforme Purpura mit Livedozeichnung. Die Hautnekrose ist bedingt durch eine progressive Vaso-okklusion als Folge der Verkalkung der Media kleiner Arterien und Intimahyperplasie. Weiter können bei chronischem Nierenversagen und Hämodialyse Veränderungen äh-



**Tabelle 1**

Pruritus als Manifestation von inneren Erkrankungen (adaptiert aus [17]).


Cholestatische Lebererkrankungen	Obstruktion Entzündung Primäre biliäre Zirrhose
Metabolische und endokrine Störungen	Hypo- oder Hyperthyreoidismus Hyperparathyreoidismus
Hämatologische und lymphoproliferative Störungen	M. Hodgkin Myelodysplastisches Syndrom Polycythaemia vera
Medikamentös	Opiode ACE-Hemmer Antibiotika NSAID Betablocker Diuretika Immunsuppressiva
Nierenfunktionsstörung	Chronische Niereninsuffizienz
Infektiös	HIV-Infektion Parasitosen
Neurologische und psychiatrische Erkrankungen	Multiple Sklerose Hirntumoren Depressive Episode Schizophrenie

**Abbildung 4**

Ausgedehnte reaktive perforierende Kollagenose.

lich wie bei der Porphyria cutanea tarda vorkommen, Pseudoporphyrie genannt.

## Paraneoplastische Hautveränderungen

Gewisse Hautveränderungen lassen auf eine zugrundeliegende Neoplasie schliessen. Einerseits sind obligate Paraneoplasien bekannt, andere Hautveränderungen treten als fakultative Paraneoplasien auf (Tab. 2 und 3 ). Die Dermatomyositis, die mit sehr charakteristischen Hautveränderungen assoziiert ist, äussert sich mit einem fliederfarbenen Erythem periorbital, im Decolletéebereich, an lateralen Oberarmen und Oberschenkeln, den Knien und Ellbogen und violetten, lichenoid glänzenden Papeln (Gottron-Papeln) im Bereich der Fingergelenkstreckseiten. Beim Nagelfalz sind Hyperkeratosen und Teleangiektasien ersichtlich. Weiter berichten die Patienten in 40–60% der Fälle über eine Schwäche der proximalen Muskulatur, die sich zum Beispiel als Mühe beim Kämmen der Haare oder Treppensteigen äussert. Bei 20–30% der Patienten tritt diese Schwäche erst in den folgenden sechs Monaten auf. Bei 20% der Patienten fehlt diese Schwäche vollständig, so dass man von einer amyopathischen Dermatomyositis spricht.

Gemäss Studien ist die adulte Form der Erkrankung bei 15–25% der Fälle mit einer Neoplasie assoziiert, wobei die Inzidenz von Ovarialkarzinomen, Lungentumoren, gastrointestinalen Tumoren und Non-Hodgkin-Lymphomen erhöht ist. Die Haut- und Muskelveränderungen können dem Malignom bis zu einige Jahre vorausgehen, gleichzeitig oder auch erst im Verlauf der Erkrankung auftreten. Das Malignomrisiko ist insbesondere in den ersten drei Jahren nach Diagnosestellung deutlich erhöht, so dass ein anamneseorientiertes und altersentsprechendes Tumorscreening erfolgen sollte.

Beim paraneoplastischen Pemphigus wird typischerweise eine therapieresistente Stomatitis mit manchmal generalisierter Blasenbildung beobachtet. Es ist insbesondere eine Assoziation mit lymphoproliferativen Erkrankungen bekannt (chronisch lymphatische Leukämie, Non-Hodgkin-Lymphom, seltener Thymom oder M. Castleman). Die Diagnose lässt sich aufgrund der typischen klinischen Konstellation und immunpathologischen Befunden stellen (direkte und indirekte Immunfluoreszenz, Immunoblotanalysen, ELISA). Es werden zirkulierende Autoantikörper gegen verschiedene Plakine wie Desmoplakin, BP230, Evoplakin und Periplakin sowie Desmogleine nachgewiesen. Die Mortalitätsrate ist in den ersten zwei Jahren nach Diagnosestellung um 75–90% erhöht [7].

Das Glukagonom ist ein sehr seltener, langsam wachsender, neuroendokriner Pankreastumor, der mit pathognomonischen Hautveränderungen, dem Erythema necrolyticum migrans, einhergeht. Dieses präsentiert sich als anuläres, grössenprogredientes Erythem mit erosivem und verkrustendem Randbereich. Periorifizielle Erosionen und Krusten sowie Nageldystrophie sind meist zu finden. In seltenen Fällen finden sich typische Hautveränderungen ohne einen zugrundeliegenden Pankreastumor (Pseudoglukagonom-Syndrom), wobei meist eine Leberfunktionsstörung, eine chronisch entzündliche

**Tabelle 2**

Obligate Paraneoplasien der Haut.

Hauterkrankung	Hautmanifestation	Häufigste assoziierte Neoplasien
Erythema necrolyticum migrans	Anuläres Erythem mit randständiger Erosion	Glukagonom
Erythema gyratum repens	Figuriertes Erythem mit randständiger colleretteartiger Schuppung	Bronchuskarzinom
Hypertrichosis lanuginosa acquisita	Rasches generalisiertes Auftreten von Lanugobehaarung im Erwachsenenalter in vorher haarlosen Arealen	Bronchuskarzinom, Mammakarzinom, Kolonkarzinom
Acanthosis nigricans maligna	Auftreten im Erwachsenenalter Hyperpigmentierung intertriginös und Schleimhautbeteiligung	Magenkarzinom
Leser-Trélat-Syndrom	Eruptives Auftreten von seborrhoischen Keratosen	Adenokarzinom des Magens, Lymphome
Akrokeratosis paraneoplastica Bazex	Erythrosquamöse Veränderungen an Ohrmuscheln, Nasenrücken, Wangen, palmoplantar, Nageldystrophie	Karzinome der oberen Luftwege und des oberen Magen-Darm-Trakts oder Metastasen anderer Karzinome in zervikalen und mediastinalen Lymphknoten
Paraneoplastischer Pemphigus	Therapieresistente Stomatitis, bullöse oder lichenoidale Hautveränderungen	Thymom, Castleman-Tumor


**Tabelle 3**

Fakultative Paraneoplasien; eine kutane Manifestation findet sich in weniger als einem Drittel der Fälle.


Hauterkrankung	Hautmanifestation	Häufigste assoziierte Neoplasien
Paraneoplastische Dermatomyositis	Violettes Erythem im Decolletée, periorbital, Extremitätenstreckseiten Gottron-Papeln über den Fingergelenken Perinunguale Hyperkeratosen mit Riesenskapillaren Myositis	Ovarialkarzinom, Bronchialkarzinom, übrige Tumorinzidenzen wie in Normalbevölkerung
Sweet-Syndrom	Akutes Auftreten von sukkulenten Plaques Leukozytose, Fieber Rasches Ansprechen auf Steroide	Akute myeloische Leukämie
Pyoderma gangraenosum	Meist Ulcus mit lividem unterminiertem Randsaum Sehr schmerzhaft Pathergie-Phänomen	Akute und chronische myeloische Leukämie, myelodysplastisches Syndrom
Trousseau-Syndrom (oder -Zeichen)	Oberflächliche Thrombophlebitiden, die rezidivieren und wandern (Phlebitis migrans) oder nacheinander in verschiedenen Hautarealen auftreten (Phlebitis saltans)	Schleimbildende Adenokarzinome
POEMS-Syndrom (Polyneuropathie, Organomegalie, Endokrinopathie, monoklonale Gammopathie, Hautveränderungen)	Hämangiome, Hyperpigmentierungen, Hypertrichosen, Ödeme, Hautverdickungen mit Pseudosklerose, Akrozyanose, Hyperämie, Lipoatrophie des Gesichts	Monoklonale Gammopathie
Leser-Trélat-Syndrom	Plötzliches, eruptives Aufschliessen seborrhoischer Keratosen	Adenokarzinom des Magens, Lymphome

Darmerkrankung oder eine andere maligne Erkrankung diagnostiziert werden kann [8].

Das Erythema gyratum repens ist eine charakteristische obligate Paraneoplasie. Es manifestiert sich als parallel verlaufende Erytheme mit colleretteartiger randbetonter Schuppung insbesondere am Stamm. Das häufigste assoziierte Malignom ist das Bronchialkarzinom [9]. Das schnelle und generalisierte Auftreten zahlreicher seborrhoischer Keratosen wird beim Leser-Trélat-Syndrom beobachtet und ist meist Ausdruck eines Adenokarzinoms des Gastrointestinaltrakts. Neu aufgetretene schuppene Hyperkeratosen an Nase, Ohrmuschel oder

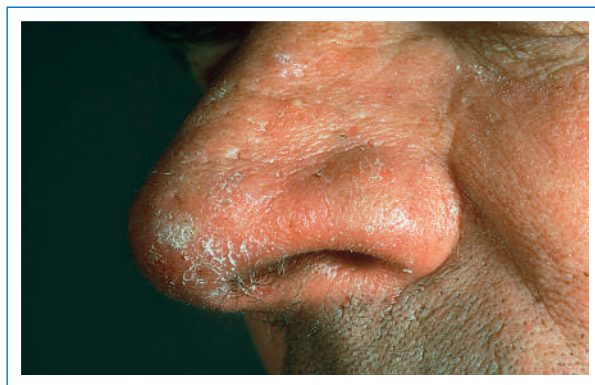
Fingern mit Nageldystrophie können auf eine Akrokeratosis paraneoplastica Bazex hindeuten (Abb. 5 ). Diese obligate Paraneoplasie ist vor allem mit Plattenepithelkarzinomen des oberen aerodigestiven Trakts, jedoch auch der Lunge und des Gastrointestinaltrakts assoziiert. In 70% der Fälle gehen die Hautveränderungen dem Malignom voraus [10, 11]. Eine ausgedehnte Acanthosis nigricans im Erwachsenenalter mit Schleimhautbefall muss immer an eine paraneoplastische Acanthosis nigricans maligna denken lassen; diese ist in der Regel mit Adenokarzinomen des Gastrointestinaltrakts assoziiert, in 60% mit einem Magenkarzinom.

## Urticaria

Die Lebenszeitprävalenz von Urticaria (Abb. 6 ) beträgt etwa 20%. Als charakteristische Effloreszenzen gelten plötzlich auftretende und weniger als 24 Stunden bestehende, in der Lokalisation wechselnde Quaddeln, die meist stark jucken. Begleitend kann es zu einem Angio-ödem kommen, das aufgrund der tieferliegenden Lokalisation eher brennt und etwas länger anhält (<72 Std.). Die akute Urticaria tritt spontan auf und dauert bis zu sechs Wochen. Oft handelt es sich bei den Auslösern um einen viralen Infekt, vor allem der oberen Luftwege, oder um eine medikamentöse Ursache (nichtsteroidale Antiinflammatorica, ACE-Hemmer). Auch nichtallergische Hypersensitivitätsreaktionen gegenüber Nahrungsmitteln oder Additiva spielen häufig eine Rolle als Auslöser oder als verstärkender Faktor einer chronischen Urticaria. Echte Typ-I-Reaktionen gegenüber Nahrungsmitteln kommen nur selten vor. Bei akuter Urticaria sind ausser einer gezielten Anamnese hinsichtlich möglicher Ursachen keine weiteren Abklärungen notwendig, sofern die Quaddeln nicht >24 Stunden persistieren und keine systemischen Symptome auftreten [12].

Bei der Abklärung einer chronischen spontanen Urticaria wird von endlosen kostspieligen Abklärungen abgeraten: Ein Laborscreening sollte ein Differentialblutbild, CRP und eine Abklärung der Schilddrüsenfunktion und deren Autoantikörper umfassen. Andere gezielte Abklärungen, zum Beispiel zum Ausschluss einer persistierenden Infektion (*H. pylori*, intestinale Parasiten, persistierende bakterielle Infekte des Nasopharynx), werden von vielen Experten nicht mehr empfohlen; solche Abklärungen sollten nur vorgenommen werden, wenn anamnestisch klare Argumente vorliegen. Eine pseudoallergenfreie Diät sollte für drei Wochen durchgeführt werden. Bei einer Typ-I-Reaktion auf Nahrungsmittel sollten die Symptome unter einer Diät innerhalb von 24–48 Stunden verschwinden, bei Pseudoallergien ist hingegen eine längere Karenz notwendig [13].

Die physikalische Urticaria wird durch Hitze- oder Kältekontakt, Druck, Sonneneinstrahlung und mechanische Faktoren ausgelöst und ist von der chronischen spontanen Urticaria zu unterscheiden. Viele Patienten reagieren auf mehrere physikalische Auslöser gleichzeitig. Die Erhöhung der Kerntemperatur wirkt bei der cholinergen




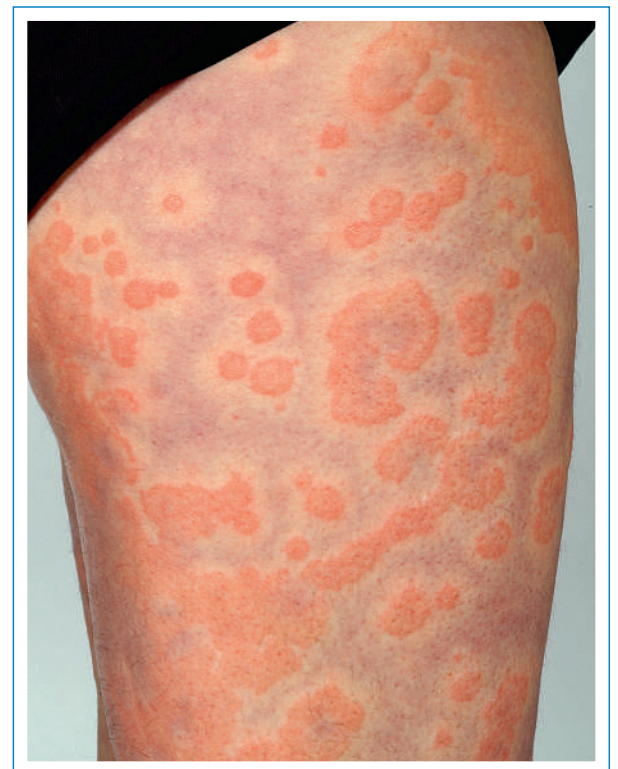**Abbildung 5**  
Paraneoplastische Hyperkeratose an der Nasenspitze im Rahmen der Akrokeratosis paraneoplastica Bazex.

Urticaria als Trigger. Bei der Durchführung von Provokationstests, welche die Diagnose bestätigen, ist Vorsicht angebracht, da systemische Symptome einschliesslich Schock auftreten können [14].

## Ulzera

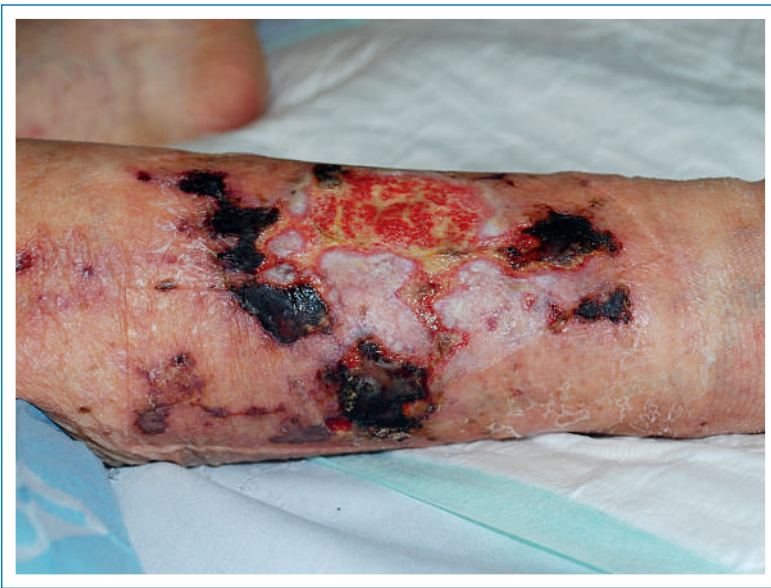Die Ursachen von Ulzera sind mannigfaltig. Die häufigsten Ätiologien sind vaskuläre Probleme, zum Beispiel die chronisch venöse Insuffizienz mit ihren kutanen Zeichen wie Dermatoliposklerose mit Dermite ocre. In chronisch venösen Wunden sowie nach Verbrennungen oder Radiotherapie können auch sekundäre Plattenepithelkarzinome entstehen.

Ulzera bei peripher-arterieller Verschlusskrankheit zeigen eher eine prätibiale Lokalisation und sind im Gegensatz zu den venösen Ulzera meist stark schmerzhaft. Eine leider wenig bekannte Entität, die uns aber in der Praxis häufig begegnet, ist das *Ulcus hypertonicum Martorell* (Abb. 7 ) als Ausdruck einer Mikroangiopathie bei Patienten mit langjährigen kardiovaskulären Risikofaktoren. Es präsentiert sich meist am laterodorsalen Unterschenkel mit polyzyklischen livedoiden Ulzera und einer besonderen stark schmerzhaften Wunde. Als beste Therapie gilt die rasche Defektdeckung mittels Spalthauttransplantation, was häufig zu einem unmittelbaren Beschwerderückgang führt [15]. Klinisch lässt sich das *Ulcus hypertonicum Martorell* von Ulzera im Rahmen einer Calciphylaxie aufgrund der Vorgeschichte unterscheiden (Calciphylaxie häufig bei Niereninsuffizienz, Befall des Abdomens und Oberschenkels oder der distalen Extremitäten).



**Abbildung 6**  
Generalisierte figurierte flüchtige Quaddeln bei Urticaria.





**Abbildung 7**  
Ulcus hypertonicum Martorell.

Bei Ulzera ist immer auch an eine infektiöse Ursache zu denken, sei diese bakteriell, wie zum Beispiel bei den Ekthymata, mykobakteriell, mykotisch oder auch parasitär bedingt, wie bei der kutanen Leishmaniose, die in Europa vor allem im Mittelmeerraum verbreitet ist. Heilt eine chronische Wunde innerhalb von drei Monaten nicht ab, sollte die Möglichkeit einer kutanen Neoplasie wie Basal- oder Spinalzellkarzinom in Betracht gezogen werden. Selten können auch kutane Lymphome, kutane Metastasen oder Kaposi-Sarkome auftreten. Bei jedem akut oder subakut auftretenden Ulkus muss ein Pyoderma gangraenosum diskutiert werden. Diese wichtige Ausschlussdiagnose besteht vor allem dann, wenn anamnestische Argumente für eine zugrundeliegende chronische gastrontestinale Erkrankung, entzündliche Arthritiden oder hämatologische Erkrankungen (resp. deren aktuelle Aktivitätszeichen) vorhanden sind [16].

## Schlusswort

Bei inneren Erkrankungen können eine Vielzahl von Hautveränderungen auftreten. Dabei können unterschiedliche innere Erkrankungen die Ursachen derselben Hautveränderung sein (z.B. Erythema nodosum), und umgekehrt kann ein und dieselbe innere Erkrankung verschiedene Hautsymptome hervorrufen (z.B. eine Leukämie mit spezifischen Hautinfiltrationen und sekundären Komplikationen wie Purpura, Hämatomen oder neutrophilen Dermatosen). Das Erkennen von besonderen typischen Hauterkrankungen wie beispielsweise den paraneoplastischen Dermatosen kann lebensrettend sein, wenn eine assoziierte Erkrankung oder Neoplasie diagnostiziert wird, bevor andere Symptome auftreten und eine Therapie noch kurativ sein kann. In der medizinischen Primärversorgung ist eine gute dermatologische Basisausbildung von grossem Nutzen, da sie dazu beiträgt, die diagnostische Treffsicherheit für viele häufige Hauterkrankungen zu steigern und somit den Patienten unnötige Prozeduren oder Behandlungen ersparen kann.

### Korrespondenz:

Dr. med. Carine Houriet  
Inselspital, Universität Bern  
Freiburgstrasse  
CH-3010 Bern  
[carine.houriet\[at\]insel.ch](mailto:carine.houriet[at]insel.ch)

### Empfohlene Literatur

- Schadt CR, Callen JP: Management of neutrophilic dermatoses. *Dermatol Ther.* 2012;25(2):158-72.
- Zuberbier T, Asero R, Bindslev-Jensen C, Walter Canonica G, Church MK, Gimenez-Arnau A, et al: EAACI/GA(2)LEN/EDF/WAO guideline: definition, classification and diagnosis of urticaria. *Allergy.* 2009; 64(10):1417-26.
- Hafner J, Nobbe S, Partsch H, Lauchli S, Mayer D, Amann-Vesti B, et al: Martorell hypertensive ischemic leg ulcer: a model of ischemic subcutaneous arteriolosclerosis. *Arch Dermatol.* 2010;146(9):961-8.
- Weisshaar E, Szepietowski JC, Darsow U, Misery L, Wallengren J, Mettang T, et al: European guideline on chronic pruritus. *Acta Derm Venereol.* 2012;92(5):563-81.

Die vollständige Literaturliste finden Sie unter [www.medicalforum.ch](http://www.medicalforum.ch).