

Erosionen

Befund - Diagnose - Risikofaktoren - Prävention - Therapie

Adrian Lussi, Markus Schaffner, Thomas Jaeggi, Anne Grüninger - Universität Bern - Klinik für Zahnerhaltung, Präventiv- und Kinderzahnmedizin

Diese Übersichtsarbeit geht auf die multifaktorielle Ätiologie der Erosionen ein. Im Detail werden das klinische Erscheinungsbild, Risikofaktoren für die Entstehung sowie präventive und therapeutische Maßnahmen beschrieben. Wichtig ist es, zu unterscheiden, ob es sich bei einer Läsion primär um einen erosiven oder einen abrasiven Prozess handelt. Anamnese, Befund und richtige Diagnostik sind auch hier unabdingbare Voraussetzungen für eine adäquate Prävention und Therapie. Die Auswertung der Diätanamnese benötigt genaue Kenntnisse des erosiven Potenzials der verschiedenen Getränke oder Nahrungsmittel. Weitere Abklärungen wie die Bestimmung der Fließrate, des pHs und der Pufferkapazität des Speichels sind für die Erfassung des Erosionsrisikos der Patienten von Bedeutung. Die Erfassung der Läsionen mittels Erosionsindex, detaillierte Fotoaufnahmen sowie Studienmodelle dienen als Hilfsmittel zur Verlaufskontrolle und zur Planung der Therapie.

Einleitung

Die Zahnerosion wird definiert als oberflächlicher Zahnhartsubstanzverlust, verursacht durch einen chemischen Prozess ohne Bakterienbeteiligung (ZIPKIN & MC CLURE 1949). Sowohl exogene als auch endogene Faktoren können Erosionen verursachen. Zu den exogenen Ursachen gehören der häufige Konsum säurehaltiger Lebensmittel sowie die berufsbedingte Säureexposition (HOLLOWAY et al. 1958, TEN BRUGGEN CATE 1968, LEVINE 1973, LINKOSALO & MARKKANEN 1985). Anorexia und Bulimia nervosa mit häufigem Erbrechen sowie chronische Magen-Darm-Störungen sind die wichtigsten endogenen Faktoren (JÄRVINEN et al. 1988, MILOSEVIC & SLADE 1989, MEURMAN et al. 1994, SCHEUTZEL 1996).

In der initialen Phase dieses Prozesses wird der Schmelz flächenhaft demineralisiert, wobei klinisch keine Erweichung der Oberfläche feststellbar ist. Fortgeschrittene Erosionen können bis ins Dentin reichen. Dieser Substanzverlust wird beschleunigt, wenn zusätzlich abrasive Prozesse auf die Zahnoberfläche einwirken. Es ist oft möglich, aufgrund der Lokalisation

und Morphologie eines erosiven Defektes der Zahnhartsubstanz Aufschluss über dessen Ursache zu erhalten. So treten palatinale Erosionen oft bei endogener, labiale Erosionen eher bei exogener Ätiologie auf (LUSSI et al. 1991, JÄRVINEN et al. 1992).

Klinisches Erscheinungsbild

Vestibuläre Erosionen zeigen im Anfangsstadium eine matte, später eine eingedellte und gestufte Oberfläche. Am marginalen Kronenrand persistiert eine Schmelzleiste. Die Erhaltung dieser Schmelzleiste kann einerseits erklärt werden durch Plaquerückstände, welche eine Diffusionsbarriere gegen den Säureangriff bilden (SCHWEIZER-HIRT et al. 1978), andererseits durch das Sulkus-Fluid, das mit seinem pH-Wert von 7,5 bis 8,0 (STEPHEN et al. 1980) zu einer Neutralisation der Säuren im Gingivabereich führt. Erosionen im Okklusalbereich führen zu abgerundeten, eingedellten Höckern mit Defekten z. T. bis ins Dentin. Typisch sind Füllungsänderungen, die über die benachbarte Zahnhartsubstanz hinausragen. Eine flächenhafte Entkalkung der Zahnhartsubstanz ist charakteristisch für palatinale Erosionen.

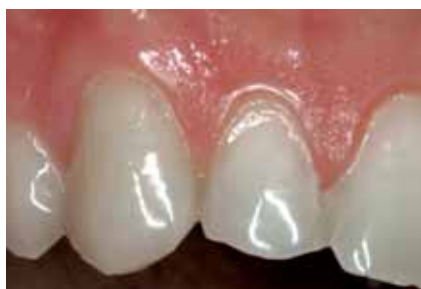

Abb. 1: Zähne 11-13: Erosionen Grad 1 sind sichtbar. Typisch für diese schmelzbegrenzten Läsionen sind Eindellungen und Stufenbildungen sowie eine intakte Schmelzleiste zervikal des Defektes (Zahn 12).

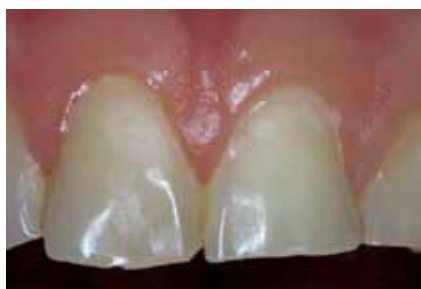

Abb. 2: Zähne 11 und 21: Der Schmelz zeigt eine seidengänzende Oberfläche mit Eindellungen (Erosionen Grad 1).

An unserer Klinik wird zur Beurteilung von Erosionen folgender Index verwendet (LUSSI et al. 1991):

Vestibuläre Zahnflächen:

- Grad 0: Keine Erosion. Schmelz glänzend, Verlust der Oberflächenstrukturen (Perikymatien) möglich. (Anm. der Redaktion: mikroskopische Wachstumsrillen der Schmelzoberfläche)
- Grad 1: Größerer flächenhafter Verlust von Schmelzsubstanz. Intakte Schmelzleiste zervikal des Defektes. Eindellungen, Stufenbildung. Schmelz zeigt Seidenglanz. Kein Dentinbefall (Abb. 1, 2).
- Grad 2: Dentin liegt auf weniger als der Hälfte der betroffenen Zahnoberfläche frei (Abb. 3).
- Grad 3: Dentin liegt auf mehr als der Hälfte der betroffenen Zahnoberfläche frei.

Okklusale und orale Zahnflächen:

- Grad 0: Keine Erosion. Schmelz glänzend. Verlust der Perikymatien möglich.
- Grad 1: Schwach ausgeprägte Erosion. Gerundete Höcker, Schmelz seidenglänzend, Füllungen höher als benachbarte Zahnhartsubstanz. Das Dentin ist nicht befallen (Abb. 4).
- Grad 2: Stark ausgeprägte Erosion. Zusätzlich ist das Dentin befallen (Abb. 4-6).

Dieser Index erfüllt die folgenden wichtigen Kriterien:

1. Gute Unterscheidung der verschiedenen Grade.
2. Gute Reproduzierbarkeit (LUSSI et al. 1991, JAEGLI et al. 1999).
3. Longitudinale Veränderungen sind feststellbar (LUSSI & SCHAFFNER 2000).
4. Gute Abgrenzung zu anderen Läsionen der Zahnhartsubstanz (keilförmige Defekte).
5. Einfach erlernbar.

Für den Zahnarzt ist es wichtig, erosive Veränderungen im Anfangsstadium festzustellen, damit entsprechende Prophylaxe Maßnahmen frühzeitig instruiert werden können. Matt glänzende Schmelzoberflächen, großflächige Eindellungen, wie sie für beginnende Erosionen typisch sind, müssen erkannt werden. Um die Progression der Erosion zu erfassen, sollten zusätzlich periodisch Fotos oder Modelle angefertigt werden. Auf Bissflügelröntgenbildern kann ein größerer Substanzverlust festgestellt werden.

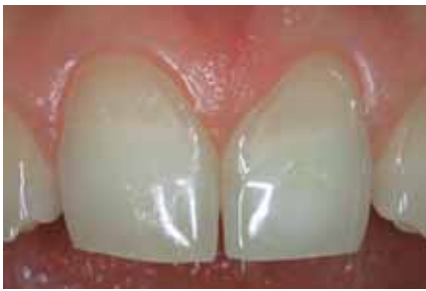

Abb. 3: Zähne 11 und 21: Beide Zähne zeigen Erosionen Grad 2. Charakteristisch für diesen Läsionsgrad ist ein Dentinbefall, der weniger als die Hälfte der Zahnfläche betrifft. Die zervikale Schmelzleiste ist deutlich sichtbar.

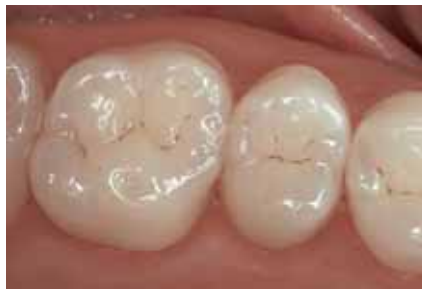

Abb. 4: Okklusalansicht der Zähne 15 und 16: Erosion Grad 1 mit seidenglänzendem Schmelz, abgerundeten Höckern, aber ohne Dentinbefall (Zahn 15) sowie beginnende Erosion Grad 2 mit deutlichen Eindellungen der Höckerspitzen und Dentinbefall (Zahn 16).

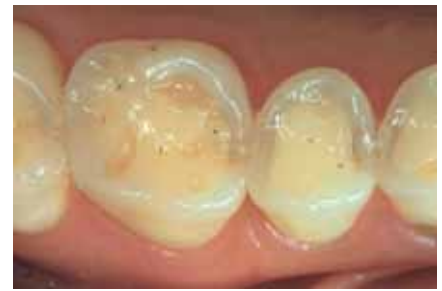

Abb. 5: Okklusalansicht der Zähne 45 und 46: fortgeschrittene Erosionen Grad 2 an beiden Zähnen mit deutlichem Dentinbefall der Okklusalflächen.

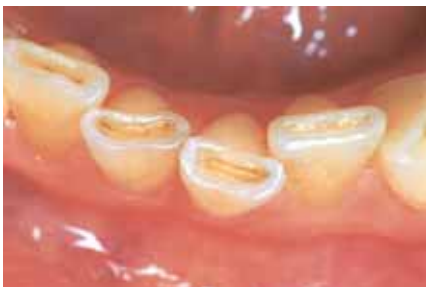

Abb. 6: Erosionen Grad 2 der Unterkieferinzisiven: Die Inzisalkanten zeigen ausgeprägte Eindellungen mit Dentinbeteiligung.

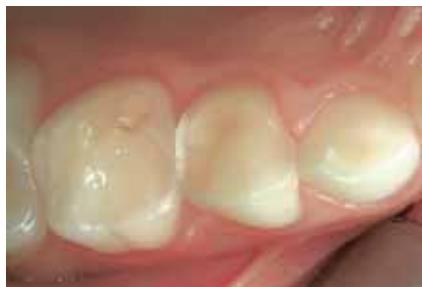

Abb. 7: Okklusalansicht der Milchzähne 63–65: beginnende Erosion Grad 2 an Zahn 63. Markante Erosionen Grad 2 der Zähne 64 und 65 mit Dentinbefall fast der ganzen Okklusalflächen.

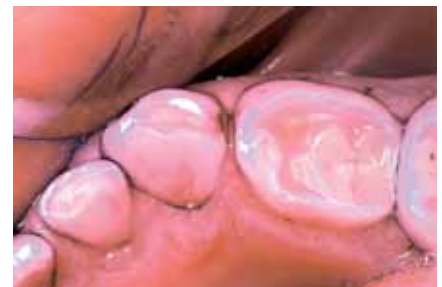

Abb. 8: Okklusalansicht der Milchzähne 62–64: Das Anfärben der Zahnoberflächen mit Plaquerevelator erleichtert das Erkennen einer Dentinbeteiligung bei Erosionen. Die Zähne 62–64 zeigen alle Läsionen des Grades 2. Typisch für erosive Läsionen sind überstehende Füllungsänder (Zahn 64).

Bei keilförmigen Defekten fehlt die oben beschriebene intakte Schmelzleiste, weil eine andere Pathogenese vorliegt. Meist sind die Läsionsränder scharf begrenzt. Bevor diese Defekte entstehen, wird eine Gingivarezession beobachtet. Durch falsche Zahnpflichtechnik wird entblößtes Zement abgetragen, bis das Dentin freiliegt. Dieser Prozess wird unter Umständen durch okklusalen Stress initiiert oder beschleunigt. Häufig überlagern sich erosive und abrasive Prozesse, was eine eindeutige Zuordnung zu einem Läsionstyp erschwert oder verunmöglicht. Die Differenzierung von Erosionen und keilförmigen Defekten ist sinnvoll, weil je nach ätiologischem Hauptfaktor die präventiven und therapeutischen Maßnahmen unterschiedlich sind.

Prävalenz und Progression

Bereits Milchzähne können Erosionen aufweisen (Abb. 7, 8). Da die Schmelzdicke von Milchzähnen geringer als diejenige von bleibenden Zähnen ist, kommt es bei Milchzähnen früher zu einer Dentinexposition, und der Schweregrad der Läsionen nimmt schneller zu (HUNTER et al. 2000a). Vergleicht man die Progressionsrate der Erosionen bei Milch-

und permanenten Zähnen, so findet man in der Literatur unterschiedliche Ergebnisse: AMAECHI et al. (1999) fanden in einer Studie, bei der Milch- und permanente Zähne in vitro Orangensaft ausgesetzt wurden, eine 1,5-mal größere Erosionsprogression des Milchzahnschmelzes gegenüber dem Schmelz bleibender Zähne. Demgegenüber wurden in einer Untersuchung von HUNTER et al. (2000b) nur geringe Unterschiede in der Erosionsanfälligkeit von Milch- und permanenten Zähnen gefunden.

In einer eigenen (unpublizierten) Untersuchung wurden kariesfreie Prämolaren und Milchzähne ohne oberflächliche Risse und Spalten auf den Bukkalflächen mit einer Poliermaschine unter ständiger Wasserkühlung flach geschliffen. Das Prozedere war so angelegt, dass im Zentrum der bukkalen Untersuchungsfläche genau 200 µm des Oberflächenschmelzes weggeschliffen wurden. Die oberflächliche Schmelzhärte wurde vor und nach 6-minütiger Immersion in den verschiedenen Testlösungen mithilfe eines Knoop-Diamanten und eines Auflagegewichts von 50 g sowie mit einem im Gerät integrierten optischen Fadenkreuz ausgemessen (LUSSI et al. 1993, 1995). Es konnten keine statis-

tisch signifikanten Unterschiede in der Erosionsanfälligkeit der (weicheren) Milchzähne im Vergleich zu den (härteren) permanenten Zähnen festgestellt werden. Im Gegenteil, aus Abbildung 9 ist ersichtlich, dass die Härteabnahme bei Milchzähnen eher kleiner als bei bleibenden Zähnen war. Es wurde hingegen gezeigt, dass die Abrasionsanfälligkeit bei weicherem Schmelz größer ist (ATTIN et al. 1997), was den oft massiven Hartsubstanzverlust von Milchzähnen erklärt.

In verschiedenen epidemiologischen Studien wurden in den letzten Jahren bei Kindern das Auftreten, der Schweregrad und die Verteilung von Erosionen untersucht: Bei 178 Kindern im Alter von vier Jahren traten bei fast der Hälfte erosive Läsionen auf (MILLWARD et al. 1994). AL-DLAIGAN et al. (2001a) untersuchten 418 Kinder im Alter von 14 Jahren. Sie fanden bei 48% geringe, bei 51% moderate und bei 1% schwere Erosionen. Von 987 untersuchten Kindern im Alter zwischen zwei und fünf Jahren zeigten 31% erosive Defekte, wobei sich diese bei 60% auf den Schmelz beschränkten, während bei 40% das Dentin und teilweise die Pulpa involviert waren (AL-MALIK et al. 2002). Eine eigene Untersuchung von 42 Kindern im Alter zwischen fünf und neun Jahren einer

ländlichen Bevölkerung in der Schweiz zeigte bei allen Kindern Erosionen an den Milchzähnen (Okklusalfächen der Molaren). Es wurden aber auch bereits bei 14 % okklusale Erosionen an den bleibenden Zähnen gefunden. Die übrigen Zahnflächen waren ebenfalls betroffen (JAEggi & LUSSI 2004).

Über die Häufigkeit und das Fortschreiten von Erosionen bei Erwachsenen gibt es nur wenige Studien. Von 10 000 extrahierten Zähnen in den USA wiesen etwa 18 % erosionsähnliche Läsionen auf (SOGNNAES et al. 1972). In einer eigenen Studie wurden 391 zufällig ausgewählte Personen bezüglich Erosionen untersucht (LUSSI et al. 1991). Acht Prozent der untersuchten 26–30-jährigen Personen und 14 % der 46–50-jährigen zeigten mindestens eine vestibuläre Erosion bis ins Dentin. Diese Patienten hatten durchschnittlich vier befallene Zähne. Okklusale Erosionen waren häufiger. Dreißig Prozent der jüngeren und 43% der älteren Gruppe zeigten hier Erosionen mit Entblößung des Dentins. Palatinale Erosionen mit Dentinbeteiligung waren in dieser zufällig ausgewählten Stichprobe mit nur knapp 2% befallenen Zähnen selten. Ebenfalls häufig waren keilförmige Defekte. Es zeigte sich, dass in der Schweiz 19% der 26–30-jährigen und 47% der 46–50-jährigen Probanden tiefe keilförmige Defekte (> 1 mm) aufwiesen (LUSSI et al. 1993a). In einer jüngeren Studie, bei der die Zahngesundheit von Erwachsenen im Kanton Zürich untersucht wurde, lagen die Prävalenzzahlen für keilförmige Defekte in den vergleichbaren Altersgruppen mit 23 % (20–29-Jährige) und 62% (40–49-Jährige) etwas höher (MENGHINI et al. 2002).

Als nachteilig hat sich die mechanische Beanspruchung durch Zähneputzen nach dem Genuss säurehaltiger Nahrungsmittel erwiesen, weil hier die vorgeschädigte und durch

Säure aufgeweichte Zahnhartsubstanz stark abradiert wird.

Erosionen schreiten fort, wenn keine Prävention erfolgt. Bei der Nachuntersuchung von 55 Personen mit erosiven Läsionen fanden LUSSI & SCHAFFNER (2000) eine signifikante Progression dieser Defekte nach sechs Jahren. Das Fortschreiten der Erosionen korrelierte primär mit dem Konsum saurer Nahrungsmittel und Getränke sowie mit dem Alter. Zudem zeigte diese Studie, dass die Progression der erosiven Defekte bei Patienten signifikant erhöht war, die vier oder mehr saure Speisen oder Getränke pro Tag einnahmen, eine kleine Pufferkapazität des Speichels aufwiesen und Zahnbürsten mit harten Borsten benutzten. Bei der gleichen Konsumtionshäufigkeit von säurehaltigen Lebensmitteln zeigten auch Kinder ein erhöhtes Risiko für Erosionen (O'SULLIVAN & CURZON 2000). In dieser Studie konsumierten die Kinder mit Erosionen signifikant häufiger Früchte (mehr als 4-mal/Tag) und wiesen zusätzlich andere Trinkgewohnheiten auf wie langsames Einsaugen oder Halten der Getränke über längere Zeit in der Mundhöhle.

Risikofaktoren

Risikofaktoren auf der Ernährungsseite

Schon sehr lange ist bekannt, dass saure Nahrungsmittel und Getränke die Zahnhartsubstanz erweichen können. Der Anteil von Softdrinks und Fruchtsäften am totalen Getränkekonsum nimmt in Europa stetig zu und liegt bei über 50 % des Konsums von nicht alkoholischen Getränken. Das macht für die Schweiz pro Person und Jahr mehr als 40 l aus (UNESDA/CISDA 2001). Eine Untersuchung bei 14-jährigen Kindern (209 Knaben/209 Mädchen) zeigte, dass 80 % der

Kinder regelmäßig Softdrinks konsumierten. Mehr als 10 % dieser Kinder tranken mehr als dreimal täglich Softdrinks. Statistisch signifikante Beziehungen zwischen der Konsumtionshäufigkeit von Softdrinks, kohlenstoffhaltigen Getränken, alkoholischen Getränken (Alcopops) und frischen Früchten mit dem Auftreten von Erosionen konnten nachgewiesen werden (ALDLAIGAN et al. 2001b). Die Erosivität eines Getränkes oder Nahrungsmittels wird aber nicht nur durch die Konsumtionshäufigkeit und den pH-Wert bestimmt, sondern auch durch die Pufferkapazität, die Chelatoreigenschaften und andere Faktoren wie Kalzium- oder Phosphatgehalt. Getränke und Nahrungsmittel können trotz ähnlichen pH-Werten ein unterschiedliches erosives Potenzial aufweisen. Je größer die Pufferkapazität eines Getränkes oder Nahrungsmittels ist, desto länger wird es dauern, bis der pH-Wert durch den Speichel erhöht werden kann. Eine kleine Erhöhung des Getränke-pH-Wertes alleine scheint keinen großen Einfluss auf die Erosivität des Getränkes oder des Nahrungsmittels zu haben. Durch das Auswechselln der Nahrungsmittelsäuren kann die Erosivität eines Getränkes reduziert werden. So kann zum Beispiel Maleinsäure anstelle von Zitronensäure verwendet werden (GRENBY 1996). HANNIG et al. (2005) untersuchten den Kalzium- und Phosphatverlust von Rinderschmelzproben nach Inkubation in sauren Lösungen verschiedener Säuretypen. Die Erosivität der Lösungen korrelierte dabei mit ihrem pH und dem Säuretyp, nicht aber mit der Pufferkapazität. Die Autoren führten diesen Umstand auf das Überangebot an Säure zurück.

Der Kalzium- und Phosphatgehalt eines Getränkes oder Nahrungsmittels ist sehr wichtig. Orangensaft (pH = 4), der mit Kalzium (42,9 mmol/l) und Phosphat (31,2 mmol/l) angereichert wurde, zeigte kein erosives Potenzial (LARSEN & NYVAD 1999). Immersion

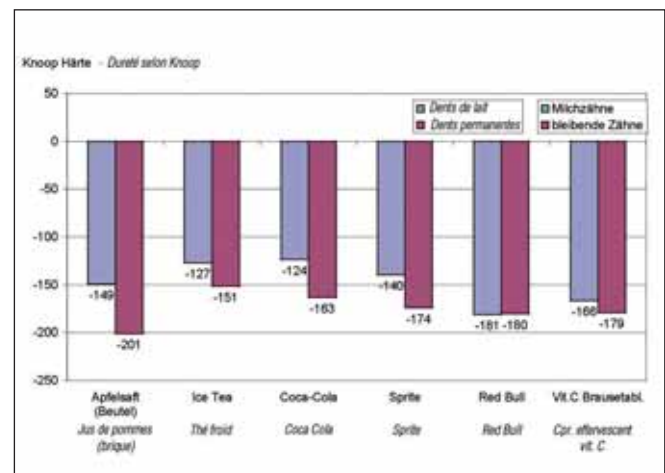
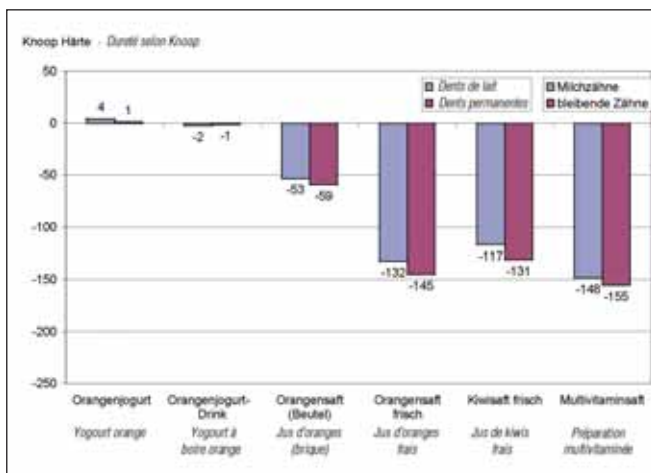


Abb. 9: Veränderung der Oberflächenhärte (Knoop) nach 6-minütiger Immersion von Milch- und bleibenden Zähnen in verschiedenen Getränken. Es ist klar ersichtlich, dass Milchzähne nicht anfälliger auf die Säure sind als die bleibenden Zähne.

von Schmelzproben in einem kalziumangereicherten, im Handel erhältlichen Orangensaft (Michel Sanasaya, Rivella, Rothrist, Schweiz) zeigte keine Erweichung der Schmelzoberfläche (unpublizierte Daten). Dieser Orangensaft (pH 4) kann als „functional food“ auch erosionsgefährdeten Patienten empfohlen werden. Joghurt ist ein anderes Beispiel für ein Nahrungsmittel, das trotz des tiefen pH-Wertes (pH ~ 4) zu keinen Erosionen führt. Dieser Sachverhalt ist auf die hohe Konzentration von Kalzium (> 31,6 mmol/l) und Phosphat (> 34,0 mmol/l) zurückzuführen, was eine Übersättigung von Joghurt bezüglich der Zahnhartsubstanz bewirkt. Der Fluoridgehalt des Getränkes oder Nahrungsmittels scheint je

nach Konzentration auch bei Erosionen einen gewissen protektiven Effekt zu haben (LUSSI et al. 1993b, 1995, MAHONEY et al. 2003).

Tabelle I gibt einen Überblick über die chemischen Eigenschaften von verschiedenen Getränken und Nahrungsmitteln und ihr erosives Potenzial. Das Ausgangs-pH, die titrierbare Basenmenge bis pH 5,5 und 7,0 („Pufferkapazität“), die Phosphat-, Kalzium- und Fluoridkonzentration, der Sättigungsgrad bezüglich Hydroxyl- und Fluorapatit sowie die Veränderung der Oberflächenhärte von Schmelzproben nach 20-minütiger Immersion in den verschiedenen Testlösungen sind aufgeführt (LUSSI et al. 2004a). Der PO_4^{3-} ,

Ca^{2+} und F^- -Gehalt der verschiedenen Nahrungsmittel wurde mit Standardmethoden untersucht. Der pH-Wert sowie die titrierbare Basenmenge für den pH-Anstieg auf 5,5 und 7,0 wurde in mmol NaOH/l Getränk festgehalten. Der Sättigungsgrad (pK-pl) der verschiedenen Substanzen bezüglich Hydroxylapatit und Fluorapatit wurde mit einem Computerprogramm berechnet (LARSEN 1986). Dieses Programm braucht als Berechnungsgrundlage ein Löslichkeitsprodukt von $10^{-58,5}$ für Hydroxylapatit (MCDOWELL et al. 1977) und von $10^{-59,6}$ für Fluorapatit (MCCANN 1968). Zur Zahnauflösung kommt es, sobald die Umgebung bezüglich Hydroxyl- oder Fluorapatit untersättigt ist, d. h. der

Tab. I: Chemische Eigenschaften verschiedener Getränke und Nahrungsmittel und ihr erosives Potential, Ausgangs-pH, titrierbare Basenmenge bis pH 5,5 und 7,0 (Pufferkapazität), Phosphat-, Kalzium- und Fluoridkonzentration, Sättigungsgrad (pK-pl) bezüglich Hydroxyl- und Fluorapatit sowie Veränderung der Oberflächenhärte von Schmelzproben (KHN = Knoop hardness number) nach 20-minütiger Immersion in verschiedenen Getränken oder Nahrungsmitteln (LUSSI et al, 2004).

	pH	mmol OH/ bis pH 5,5	mmol OH/ bis pH 7,0	Phosphat mmol/l (mM)	Kalzium mmol/l (mM)	Fluorid ppm	pK – pl HAP	pK – pl FAP	▲ KHN
Getränke (nicht alkoholisch)									
Citro light	3,0	38,0	75,0	0,00	3,23	0,08	-25,7	-19,4	-103,3
Coca-Cola	2,6	14,0	34,0	5,43	0,84	0,13	-19,2	-12,6	-76,6
Fanta Orange	2,9	40,0	83,6	0,12	0,75	0,05	-22,2	-16,1	-77,9
Ice Tea	3,0	18,4	26,4	0,08	0,56	0,83	-22,3	-15,0	-224,0
Isostar	3,8	25,0	34,0	1,61	1,79	0,14	-10,2	-4,2	-85,8
Isostar Orange	3,6	22,6	31,4	3,39	5,77	0,18	-8,9	-2,6	-28,9
Mineralwasser (mit Kohlensäure)	5,3	1,6	14,0	0,00	10,8	0,11	-5,8	-1,3	+5,85
Orangina	3,2	35,4	70,0	0,38	0,36	0,07	-19,7	-13,6	-133,6
Pepsi light	3,1	9,6	34,6	3,94	0,90	0,04	-15,9	-9,8	-64,8
Perform	3,9	12,0	34,0	5,93	1,07	0,16	-9,2	-3,2	-6,0
Red Bull	3,4	73,2	91,6	<0,01	1,70	0,36	-19,8	-13,1	-232,0
Sinalco	2,9	25,6	56,6	0,13	0,28	0,03	-23,7	-17,8	-109,8
Schweppes	2,5	51,0	88,6	0,00	0,25	0,03	-32,8	-26,8	-136,3
Sprite light	2,9	30,0	62,0	0,00	0,26	0,06	-30,5	-24,3	-162,2
Getränke (alkoholisch)									
Carlsberg-Bier	4,4	9,6	40,0	7,33	2,23	0,28	-3,8	2,0	+8,0
Corona-Bier	4,2	4,6	8,2	3,29	2,10	0,11	-6,4	-0,8	+2,5
Hooch lemon	2,8	51,6	67,2	0,45	1,19	0,18	-19,8	-13,1	-257,0
Rotwein	3,4	66,4	76,6	3,25	1,90	0,16	-12,3	-5,9	-71,3
Weisswein	3,7	44,0	70,0	3,16	0,91	0,35	-11,5	-5,0	-30,1
Fruchtsäfte									
Apfelsaft	3,4	70,0	82,0	1,74	4,03	0,11	-11,4	-5,2	-154,4
Apfelmus	3,4	78,0	88,8	3,12	1,46	0,03	-13,2	-7,5	-186,0
Randensaft	4,2	34,8	49,2	10,04	2,10	0,08	-5,4	0,1	-81,2
Karottensaft	4,2	30,8	42,0	8,35	5,00	0,09	-3,5	1,9	-57,5
Grapefruitsaft	3,2	185,0	218,0	2,58	3,14	0,16	-13,3	-6,8	-119,9
frisch gepresster Grapefruitsaft	3,1	39,4	70,6	0,23	3,50	0,08	-16,4	-10,1	-108,7
frisch gepresster Kiwisaft	3,6	116,0	147,2	5,30	4,15	0,06	-9,2	-3,3	-164,0
Multivitaminsaft	3,6	106,4	131,4	6,53	4,80	0,12	-8,7	-2,5	-137,0
Orangensaft	3,7	82,4	109,4	5,54	2,20	0,03	-9,4	-3,9	-209,0
Milchprodukte									
Trinkmolke	4,7	12,0	32,0	9,67	6,01	0,05	0,1	4,9	+0,6
Milch	6,7	-	4,0	18,90	29,50	0,01	16,3	18,1	+10,9
Sauermilch	4,2	63,2	112,0	39,20	69,00	0,03	2,4	7,4	+9,0
Kiwijoghurt	4,1	62,0	99,6	34,00	42,50	0,06	0,7	6,0	+15,0
Zitronenjoghurt	4,1	76,0	110,4	39,90	32,00	0,04	0,4	5,6	+17,8
Orangenjoghurt	4,2	55,2	91,0	43,00	31,60	0,05	0,3	5,6	+8,5
Verschiedenes									
Salatsauce	3,6	190,0	210,0	1,64	0,28	0,14	-15,6	-9,3	-109,0
Essig	3,2	648,4	740,8	2,18	3,40	1,20	-13,4	-6,0	-303,0

Sättigungsgrad < 0 ist. So hat zum Beispiel Kiwijoghurt einen Sättigungsgrad bezüglich Hydroxylapatit von 0,7 bzw. für Fluorapatit von 6,0, was (aus thermodynamischen Gründen) zu keiner Auflösung des Zahnes führt. Dies bestätigte sich auch im Experiment. In Kiwijoghurt eingelegte Schmelzproben zeigten eine Erhärtung der Schmelzoberfläche. Im Unterschied dazu zeigte frisch gepresster Grapefruitsaft eine starke Erweichung der Schmelzhärte ($-108,7$ Knoop-Härtegrade), was durch die Berechnungen bestätigt wird (Untersättigung bezüglich Hydroxylapatit: $-16,4$). Die Tatsache, dass kohlenensäurehaltiges Mineralwasser und die getesteten Biere eine kleine Erhärtung zeigen, obwohl sie bezüglich Hydroxylapatit leicht untersättigt sind ($pK-pI$ zwischen $-3,8$ und $-6,4$), kann wie folgt erklärt werden: Beim Kontakt dieser Produkte mit der Schmelzoberfläche werden zuerst Ionen des Hydroxylapatites freigesetzt, was zu einer lokal begrenzten pH-Erhöhung an der oberflächlichen Grenzschicht führt (LUSSI & JAEGGI 2001). Diese ist dann nicht mehr untersättigt und führt mit der thermodynamisch kleinen treibenden Kraft [$pK-pI$ -Wert!] – verbunden mit der kleinen Pufferkapazität – zu keiner Schmelzerweichung. Die Unbedenklichkeit von Mineralwasser bezüglich Erosionen wurde auch in anderen Untersuchungen festgestellt (PARRY et al. 2001). Die Präsenz von Fluorid in der Mundhöhle führt bei den täglich stattfindenden De- und Remineralisationen der Schmelzoberfläche zu einer Erhöhung des Fluorid- oder Fluoridhydroxylapatits an der Oberfläche, welcher eine geringere Säurelöslichkeit aufweist als Hydroxylapatit. Viele der säurehaltigen Getränke und Nahrungsmittel sind mit ihrer Zusammensetzung und ihrem pH auch bezüglich Fluoridapatit untersättigt, was dann zum Angriff dieser oberflächlichen, fluoridapatithaltigen Schmelzoberfläche führt. Die schützende Wirkung dieser fluoridreichen Mineralien im Bereich der Schmelzoberfläche ist für die Erosionsprävention von geringerer Bedeutung als für die Kariesprävention. Es konnte in einer Invitro-Studie gezeigt werden, dass eine 24-stündige Vorbehandlung des Schmelzes mit Duraphat-Lack ($2,26\% F^-$) bzw. eine 48-stündige Vorbehandlung mit Natriumfluoridlösung ($1,2\% F^-$) eine initiale Erosion durch ein Cola-Getränk hemmen kann (SORVARI et al. 1994). Es ist wahrscheinlich, dass dieser Schutz mit der Präzipitation von kalziumfluoridartigem Material auf der Schmelzoberfläche in Zusammenhang steht. Die Bildung eines Kalziumfluoridpräzipitates auf der Zahnoberfläche wirkt als Schutz gegen Säureangriffe. Bei einem pH-Abfall kommt es zuerst zu einer Auflösung dieser Deckschicht, bevor der darunterliegende Schmelz angegrif-

fen wird (GANSS et al. 2001). Man weiß bis heute noch nicht sicher, wie schnell dieses Kalziumfluoridpräzipitat in vivo auf einer gesunden Zahnoberfläche gebildet wird. Es wurde hingegen gezeigt, dass in vitro dieses kalziumfluoridartige Mineral sehr schnell gebildet werden kann, dass ein tiefes pH diese Bildung fördert und dass auch der Kalziumgehalt des Speichels an der Bildung der Präzipitate beteiligt ist (PETZOLD 2001).

Neben den bereits besprochenen Eigenschaften von erosiven Nahrungsmitteln und Getränken gibt es noch andere Faktoren, die in vivo einen Einfluss auf die Entstehung von dentalen Erosionen haben. So können zum Beispiel die Chelatoreigenschaften von Säuren den Erosionsprozess beeinflussen; einerseits durch Interaktion mit dem Speichel, andererseits direkt durch Zahnhartsubstanzauflösung. Bis zu 32% des Speichelkalziums können in einem Kalzium-Chelator-Komplex der Zitronensäure gebunden werden (MEURMAN & TEN CATE 1996).

Die Haftung und Verdrängung von Flüssigkeiten auf der Zahnoberfläche (Oberflächenspannung) sind weitere Faktoren, welche den erosiven Prozess beeinflussen können. Die verschiedenen Getränke haften unterschiedlich gut am Schmelz an (IRELAND et al. 1995). Je stärker die Haftung der Säure am Schmelz ist, desto länger ist die Einwirkungszeit und desto größer die erosive Zerstörung der Zahnhartsubstanz. Es konnte gezeigt werden, dass die

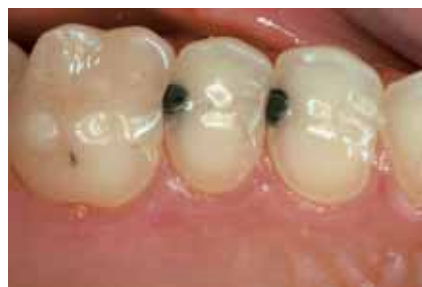

Abb. 10: Erosive Läsionen durch Magensäurereflux: Die Zähne 13–16 zeigen deutliche okklusale und orale Erosionen Grad 2 (Erosion mit Dentinbeteiligung).

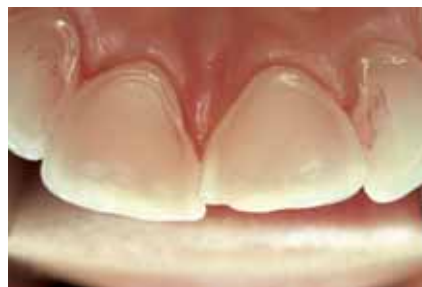

Abb. 11: Erosive Läsionen durch Magensäurereflux: Die oralen Zahnflächen der Zähne 12–22 zeigen kaum noch Schmelzanteile (Erosionen Grad 2). Die Schmelzleisten am Gingivarand persistieren.

Verdrängung von Speichel durch Coca Cola 14 mJ/m^2 , durch Coca-Cola light 5 mJ/m^2 benötigte. Die Verdrängung eines Cola-Films auf Schmelz durch Speichel benötigte jedoch 45 mJ/m^2 , die Verdrängung eines Cola-light-Films sogar 52 mJ/m^2 . Es scheint schwieriger zu sein, einen Softdrink-Film durch Speichel zu ersetzen als umgekehrt (BUSSCHER et al. 2000). Weitere Untersuchungen sind nötig, um diese Vorgänge besser abzuklären. Eine Übersicht über Faktoren, die das erosive Potenzial von Getränken und Nahrungsmitteln beeinflussen, ist aus Tabelle II ersichtlich.

Tab. II: Faktoren, die das erosive Potenzial von Getränken und Nahrungsmitteln beeinflussen

• pH und Pufferkapazität
• Säuretyp (pK-Wert)
• Chelatoreigenschaften
• Kalziumkonzentration
• Phosphatkonzentration
• Fluoridkonzentration
• Adhäsion auf Zahnoberfläche / Verdrängung von Speichel

Risikofaktoren auf der Patientenseite

Die Art der Aufnahme der erosiven Nahrungsmittel oder Getränke (schluckweise, saugend, mit/ohne Trinkhalm) bestimmen die Dauer sowie die Lokalisation des Säureangriffes und damit das Erscheinungsbild der Erosionen (MILLWARD et al. 1997, EDWARDS et al. 1998, JOHANSSON et al. 2004). Ein übermäßiger Konsum von säurehaltigen Bonbons kombiniert mit einer tiefen Speichelpufferkapazität kann zu erosiven Läsionen führen (DISTLER et al. 1993, LUSSI et al. 1997). Die Häufigkeit und Dauer von Säureangriffen sind von entscheidender Bedeutung für die Zahnhartsubstanzzerstörung und damit auch für das Ergreifen von Prophylaxemaßnahmen. Der Kontakt der Zähne mit Säuren während der Nacht kann infolge der verminderten Speichelproduktion ebenfalls zu Erosionen führen. So kommt es zum Beispiel durch die Aufnahme von säurehaltigen, süßen Getränken, welche manche Kleinkinder dauernd während der Nacht aus ihren Schoppen trinken, neben der Kariesbildung zu massiven erosiven Zahnhartsubstanzdestruktionen. Ebenso ist eine nachts getragene Schiene bei Refluxpatienten kontraindiziert, da die Kontaktzeit der Magensäure wegen der nicht überall dichten Schiene verlängert wird.

Andere Risikofaktoren auf der Patientenseite sind Anorexia und Bulimia nervosa mit häufigem Erbrechen sowie chronische Magen-Darm-Störungen mit Reflux. Die Prävalenz

von Bulimia nervosa bei 18- bis 35-jährigen Frauen in den westlichen Industriestaaten ist relativ hoch (5 %) und immer noch ansteigend (COOPER et al. 1987). Die meisten Patienten, welche unter Anorexia nervosa leiden, sind 12- bis 20-jährig. Die Prävalenz der Anorexia beträgt in dieser Altersgruppe 2 % (Diagnostic and statistical manual of Mental Disorders, DSM-III-R). Die frühe Diagnose von Anorexie und Bulimie ist für deren erfolgreiche Behandlung von Bedeutung. Die Diagnosestellung ist bei stark untergewichtigen Anorexiepatienten oft nicht schwierig. Die Bulimiepatienten behalten in der Regel ihr Normgewicht, so dass bis zur Erkennung ihrer Krankheit häufig mehrere Jahre vergehen können. Das chronische Erbrechen führt in der Regel zu Erosionen im Bereich der okklusalen und oralen Zahnoberflächen der Oberkieferzähne, insbesondere im Bereich der Inzisiven (HELLSTRÖM 1977, SCHEUTZEL 1992, JONES & CLEATON-JONES 1989, MILOSEVIC & SLADE 1989, ROBB et al. 1995) (Abb. 10, 11). Orale und okklusale Erosionen im Bereich der Oberkieferzähne, eine zum Teil schmerzhafte, metabolisch bedingte Vergrößerung der Parotis und manchmal der submandibulären Speicheldrüsen, Xerostomie, Erytheme im Bereich der Rachen- und Gaumenschleimhaut sowie schmerzhafte Rötung und Schwellung der Lippen mit Schuppung und Rhagadenbildung sind häufige Symptome bei Bulimiepatienten (ABRAMS & RUFF 1986). Das Auftreten dieser Krankheitszeichen und eine entsprechende Gesundheits- und Ernährungsanamnese sollten beim Zahnarzt den Verdacht auf eine Bulimieerkrankung wecken. Oft ist der Zahnarzt die erste ärztliche Person, die die Bulimie erkennt. Aber auch gastroösophagealer Reflux mit Regurgitation während des Schlafes kann zu gravierenden erosiven Läsionen führen. Diese Patienten bemerken ihr Leiden oft erst, wenn thermosensible Zähne aufgrund fortgeschrittener Erosionen vorhanden sind. Andere Symptome sind Magenschmerzen, Brennen im Ösophagus/Rachen-Bereich und Säuregefühl in der Mundhöhle. Da die Patienten ihr Aufstoßen als relativ normal anschauen, müssen sie bei Verdacht direkt gefragt werden. Dies muss mit viel Gefühl geschehen, da es sich wie erwähnt auch um magersüchtige Patienten handeln könnte. In diesem Zusammenhang ist zu beachten, dass saures Aufstoßen häufig schon bei Kindern zu beobachten ist.

Ein weiterer sehr wichtiger Faktor ist der Speichel. Einige schützende Eigenschaften des Speichels bei einem Säureangriff sind: Säureverdünnung, Säureabbau, Säureneutralisation, Verminderung der Schmelzauflösung durch das Vorhandensein von Kalzium- und

Phosphationen im Speichel, Remineralisation und Pellikelbildung (ZERO & LUSSI 2000). Die individuelle Speicheldrüsenfunktion sowie die chemischen Eigenschaften der Säure bestimmen das Ausmaß der Speicheldrüsenstimulation. Zitronensäure, welche in vielen Fruchtsäften und Nahrungsmitteln vorhanden ist, bewirkt eine starke Stimulation der Speicheldrüsen und somit eine starke Speichelbildung. Mehrere Studien haben die Wichtigkeit von Speichel für den Abbau und die Neutralisation von Säuren auf der Zahnoberfläche bestätigt (JÄRVINEN et al. 1991, MEURMAN et al. 1994, LUSSI & SCHAFFNER 2000, EISENBURGER et al. 2001). Nach einem Säureangriff hat Speichel durch das Bereitstellen von Mineralien und organischem Material, welche in die erosiven Läsionen eingelagert werden, eine reparative Wirkung (GEDALIA et al. 1991). Speichel neutralisiert und/oder verdrängt die Säure von der Zahnoberfläche und führt durch die Ablagerung von Speichelkalzium und -phosphat zu einer Remineralisation der erweichten Zahnhartsubstanz. Es konnte gezeigt werden, dass durch Säure erweichter Schmelz nach der Exposition mit Speichel, Nahrungsmitteln und Fluorid schneller wieder erhärtet (FEAGIN et al. 1969, GEDALIA et al. 1991, ZERO et al. 1994).

In diesem Zusammenhang ist die Verfügbarkeit von Fluoriden von Wichtigkeit. GANSS et al. (2001) wiesen nach, dass durch regelmäßige Fluoridierungen die Progression von Erosionen auf humanem Schmelz und Dentin in vitro reduziert werden konnte. Schmelz- und Dentinproben wurden über 5 Tage multiplen De- und Remineralisationszyklen unterworfen. Säureangriffe, Fluoridapplikationen und Remineralisationsperioden wechselten einander ab. Diejenigen Schmelzproben, die periodisch fluoridiert wurden, zeigten eine signifikante Reduktion der Erosionsprogression. Bei den Dentinproben mit Fluoridierung war dieser Effekt noch ausgeprägter. Verschiedene Untersuchungen zeigten, dass eine noch bessere Wirkung der Fluoride erreicht wird, wenn diese vor der Erosion schonungsvoll auf die Zahnhartsubstanz appliziert werden. Durch die Bildung der bereits erwähnten protektiven Kalziumfluorid-Deckschicht kommt es zu geringeren erosiven Läsionen und dadurch auch zu kleineren Abrasionsdefekten. Der Fluorideinsatz vor dem Säureangriff ist oft nicht praktikabel, denn es wird sich kaum jemand dazu bereit finden, bewusst vor der Aufnahme potenziell erosiver Getränke und Nahrungsmittel oder vor dem Erbrechen Fluoride zu applizieren. Hingegen ist ein Schutz vor dem nächtlichen Aufstoßen durch entsprechende vorhergehende Fluoridprophylaxe einfach

durchführbar. Auch die Wirkung der Remineralisationsdauer auf die Schmelzhärte nach einem Säureangriff wurde untersucht (EISENBURGER et al. 2001): Schmelzproben wurden während 2 Stunden in Zitronensäure (0,3%, pH 3,2) eingelegt. Anschließend wurden diese Proben während 24 Stunden in isotonischen Speichel (Kontrollgruppe) oder in künstlichen Speichel mit verschiedenen Expositionszeiten gebracht. Im Elektronenmikroskop konnten bei allen Gruppen Mineralauflagerungen auf der Schmelzoberfläche beobachtet werden. Proben, die 1, 2 oder 4 Stunden in künstlichen Speichel eingelegt wurden, zeigten eine partielle Remineralisation. Proben die 6, 9 oder 24 Stunden mit künstlichem Speichel behandelt wurden, zeigten kaum mehr Anzeichen von Zahnhartsubstanzverlust. Das Erreichen der Ausgangshärte von erosiv verändertem Schmelz kann somit gemäß dieser Studie nach einer Remineralisationsdauer von 6 Stunden erwartet werden. Ausgeprägte Erosionen durch Säureeinwirkung sind wie erwähnt häufig bei Personen mit eingeschränkter Speichelfließrate oder reduzierter Pufferkapazität des Speichels zu beobachten. Diese Speichelparameter können ohne weiteres in der täglichen Praxis mit Kits bestimmt werden (CTR® buffer, Ivoclar Vivadent, Schaan, Liechtenstein; Saliva-Check Buffer, GC Europe N. V., Leuven, Belgien).

BASHIR & LAGERLÖF (1996) fanden eine Korrelation zwischen der Clearance rate von Zitronensäure und dem Sättigungsgrad des Speichels bezüglich Hydroxylapatit während der ersten 5 Minuten nach dem Spülen mit 2%iger Zitronensäure. Zudem konnten sie in einer früheren Studie verschiedene Clearance rates von Zitronensäure auf Zahnoberflächen unterschiedlicher Lokalisation nachweisen. Die Konzentration 2 Minuten nach dem Spülen (5 Sek.) mit 2% (= 95 mmol/l) Zitronensäure betrug auf den labialen OK-Inzisivenflächen 32 mmol/l, auf den labialen UK-Inzisivenflächen 12 mmol/l und sublingual nur 2 mmol/l. Die unterschiedliche Säureneutralisation auf verschiedenen Zahnoberflächen ist ein weiterer Grund für die typische Verteilung der exogen verursachten Erosionen (BASHIR et al. 1995). MILLWARD und Mitarbeiter (1997) untersuchten den pH auf der Zahnoberfläche bei gesunden Patienten nach der Konsumation von 1%iger Zitronensäure. Sie stellten fest, dass an den Palatinalflächen der zentralen OK-Inzisiven 2 Minuten, an den 1. Molaren im OK sogar 4–5 Minuten vergingen, bis sich der pH-Wert erholt hatte. Eigene (unpublizierte) Untersuchungen zeigten bei Patienten mit aktiven Erosionen und normalen Speichelwerten eine deutlich längere pH-Erniedrigung im Be-

reich der OK-Inzisiven als bei Patienten ohne Erosionen. Diese Unterschiede dürften auf die Anatomie der Zähne und der Weichgewebe, welche die Haftung und Neutralisation von Säuren auf den Zahnoberflächen beeinflussen, zurückzuführen sein. Auch die Bewegungen von Wange, Lippen und Zunge sowie die Art und Weise der Säureaufnahme dürften hier eine Rolle spielen.

Eine unterschiedlich ausgeprägte Pellikelbildung im Bereich des Zahnbogens könnte verantwortlich sein für die unterschiedliche Verteilung der Erosionen (AMAECCHI et al. 1999). Zähne mit dicker Pellikelbildung (UK-Frontzähne lingual, UK-Seitenzähne lingual) wiesen im Versuch (Lagerung der Zähne während 2 Stunden in Orangensaft) eine geringere Erosionsbildung, Zähne mit dünner Pellikelbildung (OK-Frontzähne palatinal) eine hohe Erosionsbildung auf. Andere Studien zeigten die größten Vorkommenshäufigkeiten der Erosionen im Bereich der palatinalen Zahnoberflächen (JÄRVINEN et al. 1992) oder im Bereich der okklusalen Zahnoberflächen (LUSSI et al. 1991, AL-DLAIGAN et al. 2001a).

Neben Radiotherapie im Nacken-Schädel-Bereich können Medikamente zu einer Reduktion der Speichelsekretion führen. Dazu gehören Tranquilizer, Anticholinergika, Antihistaminika, Antiemetika und Antiparkinsonpräparate. Erosionspatienten sollen deshalb immer auch bezüglich regelmäßig eingenommener Medikamente befragt und deren Nebenwirkung soll abgeklärt werden. Da die Beeinflussung der Speichelsekretion durch Medikamente großen individuellen Schwankungen unterworfen ist, lohnt es sich unter Umständen, nach Absprache mit dem behandelnden Arzt das Medikament zu wechseln. Es ist zu beachten, dass längere und häufige Zahnkontakte von Medikamenten mit niedrigem pH-Wert Erosionen selber direkt verursachen oder zumindest beschleunigen können.

Die früher oft vorgekommenen berufsbedingten Erosionen sind heute selten. Trotzdem sollte auch dieser Punkt abgeklärt werden. Insbesondere wurden Fälle von Spitzensportlern/-innen beschrieben, die durch mehrstündiges Training in chloriertem Wasser mit unter Umständen schlecht eingestelltem pH-Wert oder durch Auflegen von Zitronenschnitzen in der Umschlagfalte ausgeprägte Erosionen entwickelten. Isotonische Sportgetränke sind oft sauer und untersättigt bezüglich HAP oder FAP und können zu Erosionen bei Sportlern führen (vgl. Tab. I). Tabelle III gibt eine Übersicht der Patientenfaktoren, die eine Rolle bei der Entstehung der Erosionen spielen.

Die Dynamik des erosiven Prozesses

Der Erosionsprozess kann in zwei Stadien eingeteilt werden: In der Anfangsphase findet man als Folge einer partiellen Demineralisation eine Erweichung der Zahnoberfläche. In diesem Stadium ist eine Remineralisation möglich, da die noch vorhandenen Schmelzanteile als Gerüst dienen, in welches wieder Mineralien eingelagert werden können. In einem zweiten, fortgeschrittenen Stadium sind die Strukturen der oberflächlichen Schmelzschichten vollständig zerstört und daher eine Remineralisation dieser Schmelzanteile nicht mehr möglich. Es kann hingegen zu einer Remineralisation der tieferen, noch nicht zerstörten Zahnhartsubstanzeile kommen. In der Regel besteht in der Mundhöhle ein Gleichgewicht zwischen De- und Remineralisationsvorgängen. Falls die Säureeinwirkung gegenüber den Reparationsvorgängen überwiegt, kommt es zur klinischen Manifestation von dentalen Erosionen.

Der Zahnhartsubstanzenverlust wird beschleunigt, wenn zusätzlich abrasive Prozesse vorhanden sind. Erosiv veränderte Zahnhartsubstanz wird stärker durch Abrasions- und Attritionsprozesse in Mitleidenschaft gezogen als gesunder Schmelz (DAVIS & WINTER 1980, KELLY & SMITH 1988, JAEGGI & LUSSI 1999, ATTIN et al. 2000, 2001, LUSSI et al. 2004b, c). DAVIS & WINTER (1980) haben in vitro festgestellt, dass der Substanzenverlust bei Immersion von Schmelzprobekörpern während 45 Sekunden in einem Grapefruit-Speichel-Gemisch 0,3 µm beträgt. Der Substanzenverlust nach zusätzlichem Zähneputzen (mit 20 Bewegungen an einer Stelle) und einer normal abrasiven Zahnpaste betrug hingegen 0,37 µm. In verschiedenen Studien wurde das Abrasionsverhalten von erosiv veränderter Zahnhartsubstanz untersucht, wobei je nach Versuchsanordnung unterschiedliche Ergebnisse resultierten. Nach Einlegen von Schmelzproben während 5 Minuten in Orangensaft und anschließender Reinigung der Oberfläche mit einer Zahnbürste während weiteren 5 Minuten betrug der Schmelzverlust 3,4 bis 4,9 µm (SCHWEIZER-HIRT et al. 1978). In einer anderen Untersuchung, bei der im Labor Schmelzproben standardisiert mittels 0,1 M Zitronensäure (pH = 3,5) während 3 Minuten erodiert wurden, konnte nach dem Zähneputzen mit einer weichen Zahnbürste und einer normal abrasiven Zahnpaste nach 30 Sekunden in situ 0,26 µm Schmelzverlust gemessen werden. Nach einer 60-minütigen Wartezeit zwischen Erosions- und Abrasionsprozess und zwischenzeitlicher intraoraler Exposition (Speichel) betrug der Schmelzverlust 0,20 µm.

Tab. III: Patientenseitige Faktoren, die das Risiko für Erosionen beeinflussen

• Ess- und Trinkgewohnheiten
• Zahnhartsubstanz (z. B. Fluoridgehalt als FHAP oder CaF ₂ -artiges Material)
• Speichel: Fließrate, Zusammensetzung, Pufferkapazität; Stimulationskapazität: Säureclearance; Pellikelbildung: Diffusionsbarriere für Säure!
• Probleme mit Magen-Darm-Trakt (Reflux, Anorexie, Bulimie)
• Medikamentenkonsum
• Berufsbedingte Säureeinwirkung
• Zusätzliche mechanische Belastung: (para-funktionelle Kontakte zwischen Zähnen, Weichgeweben (Wange, Zunge etc.)/Zähnen
• Zahnhygienegewohnheiten

Für die nicht mit Säure behandelte Kontrollgruppe betrug der Zahnhartsubstanzenverlust nur 0,025 µm. Der Schmelzverlust durch Zahnbürstabrasion war beim erosiv veränderten Schmelz um einen Faktor 10 höher als beim gesunden Schmelz (JAEGGI & LUSSI 1999, LUSSI et al. 2004c). Der Effekt von unterschiedlich langen intraoralen Remineralisationsphasen vor Zahnbürstabrasion wurde auch von ATTIN et al. (2001) untersucht. Schmelzproben wurden zweimal täglich während 21 Tagen extraoral demineralisiert (einlegen in Sprite light) und anschließend unterschiedlich lange intraoral getragen (0, 10, 20, 30 und 60 Min.), bevor sie der Invitro-Zahnbürstabrasion ausgesetzt wurden. Nach 21 Tagen erfolgte die Bestimmung des Schmelzverlustes mit einem Laserprofilometer. Die Autoren fanden eine mit der Remineralisationsdauer zunehmende Abrasionsresistenz der erodierten Schmelzproben. Patienten mit eindeutigen palatinalen Erosionen wiesen deutlich höhere Zahnhartsubstanzenverlusten auf (median 6 µm/Monat) als Patienten ohne Erosionen (median 0,6 µm/Monat) (BARTLETT et al. 1997). Einen Einfluss der Zunge auf den Prozess der Zahnhartsubstanzenzerstörung wurde schon seit langer Zeit vermutet. Nach HOLST & LANGE (1939) verursachte die Zunge bei Erosionspatienten mit chronischem Erbrechen zusätzlich mechanische Abrasion der erosiv veränderten Zahnoberflächen. Beobachtungen bei Tierversuchen zeigten, dass gewisse erosive Nahrungsmittel hauptsächlich auf den lingualen Oberflächen von Rattenmolaren Erosionen verursachten. Genau diese lingualen Molarenoberflächen standen häufig in Kontakt mit der Zunge (STEPHAN 1966). Die Größe

der Zunge in Bezug auf den Zahnbogen sowie physiologische Zungenbewegungen scheinen Faktoren zu sein, welche bei der mechanischen Abrasion von Bedeutung sind. Auch Malokklusionen und Parafunktionen dürften einen Einfluss bei der Zahnhartsubstanzdestruktion haben. Zusammenfassend kann festgestellt werden, dass funktionelle und parafunktionelle Kontakte zwischen Zahnhartsubstanz und Weichgewebe sowie übermäßiges Zähneputzen zu einem erhöhten Substanzverlust bei erosiv verändertem Schmelz und Dentin führen können.

Es scheint, dass eine Fluoridapplikation einen gewissen Abrasionsschutz der Zahnhartsubstanz bietet. BARTLETT et al. (1994) berichteten, dass fluoridierte Zahnpasten im Vergleich zu nicht fluoridierten Pasten die Abrasionsrate reduzieren. ATTIN et al. (1998) setzten Rinderschmelzproben De- und Remineralisationszyklen mit anschließender Zahnbürstabrasion aus, wobei sie die Proben nach jeder Demineralisation für eine Minute in eine 250-ppm- oder 2000-ppm-Natriumfluoridlösung einlegten. Sie fanden einen signifikant kleineren Substanzverlust durch Zahnbürstabrasion bei den Proben, die der 2000-ppm-Lösung ausgesetzt wurden. Die Abrasionsresistenz dieser Proben unterschied sich nicht von derjenigen unerodierter Proben. Die gleichen Autoren fanden in einer ähnlichen Studie, bei der Rinderschmelzproben de- und remineralisiert und mit einem sauren Fluoridgel-Speichel-Gemisch standardisiert abradert wurden, dass Proben, die mit dem leicht sauren Elmex-Fluoridgel behandelt wurden, eine signifikant größere Abrasionsresistenz aufwiesen als Proben, die ohne Fluorid oder mit einem neutralen Fluoridgel behandelt wurden (ATTIN et al. 1999). Es muss in diesem Zusammenhang darauf hingewiesen werden, dass Rinderschmelz etwa dreimal anfälliger auf oberflächliche Demineralisation ist als Humanschmelz, so dass diese Resultate dementsprechend zu interpretieren sind. In eigenen Versuchen (Abb. 12) untersuchten wir den Einfluss verschiedener Fluoridapplikationen auf die Prävention der Zahnbürstabrasion. Schmelzproben wurden mit unterschiedlichen Fluoriden vorbehandelt und anschließend für 3 Minuten in 0,1 M Zitronensäure (pH 3,5) gelegt. Nach dieser oberflächlichen Demineralisation wurden die Schmelzproben an eine intraorale Apparatur befestigt und für 60 Minuten dem Speichel ausgesetzt. Anschließend wurden die Zähne für 15 Sekunden in situ mit einer mittelabrasiven Zahnpaste gebürstet. Dann wurde der Verlust der Zahnhartsubstanz gemessen. Es zeigte sich auch hier, dass das leicht saure und konzentrierte Fluoridgel nach kurzer Appli-

kationsdauer, dank der guten Fähigkeit, CaF_2 -artige Partikel zu bilden, am besten schützt.

Risikoabklärung und Prävention

Sobald Erosionen klinisch festgestellt werden oder Anzeichen für ein erhöhtes Erosionsrisiko vorhanden sind, sollte beim Patienten eine genaue Risikoabklärung durchgeführt werden. Die besprochenen Faktoren (siehe Tab. I–IV) sollten dabei untersucht und gewertet werden. Ein ausführliches Gespräch mit dem Patienten kann über die Ätiologie der Erosionen Aufschluss geben. Häufig genügt eine Befragung nicht, da der Patient sich seines Säureinputs oft nicht bewusst ist. Es kann angebracht sein, verschiedene Parameter genau zu untersuchen. So ist es wichtig, die Ernährung während einiger Tage vom Patienten detailliert aufschreiben zu lassen. Sowohl ein

Tab. IV: Punkte, die bei der Risikoabklärung von Erosionspatienten zu erfassen sind

- **Anamnese (medizinische – dentale – Ernährung – Verhalten):**
 - Aufzeichnung der Ernährung während mindestens 4 Tagen (auch nach Risikofaktoren fragen, die der Patient nicht aufgeschrieben hat)
 - Zitrusfrüchte, andere Früchte, Fruchtsäfte, Essiggurken, Salatsauce, Sportgetränke, Süßgetränke, Beeren, saure Bonbons, Früchtetee, Alkohol, Alcopops, rohes Gemüse etc.
 - Magenprobleme: Erbrechen, saurer Geschmack in der Mundhöhle, Druck retrosternal, Zeichen von Magersucht
 - Medikamente: Beruhigungstabletten, Vitamin-C-Tabletten, Antihistaminika, Brausetabletten
 - berufsbedingte Säureeinwirkung (Industrie, Sport)
 - Zahnreinigungsgewohnheiten: Härte der Zahnbürste, Zahnputztechnik, wann?, wie oft?, wie lange? (Abrasionspotenzial)
- **Aufnahme der nicht kariesbedingten Zahnhartsubstanzläsionen:**
 - Erosionsindex, keilförmige Defekte, andere Abrasionen/Attritionen
 - Studienmodelle, Fotoaufnahmen, BW (um eine zukünftige Progression feststellen zu können)
- **Speichelanalyse:**
 - Fließrate, Pufferkapazität, pH, Röntgentherapie in der Kopfgegend, Speicheldrüsenerkrankungen

Wochenende als auch gewöhnliche Arbeitstage sollten von den Ernährungsaufzeichnungen erfasst werden, da die Ernährung am Wochenende völlig anders aussehen kann als an einem Arbeitstag. Es interessiert, wann, was und wieviel an potenziell erosiven Nahrungsmitteln und Getränken eingenommen wurde (Haupt- und Zwischenmahlzeiten), wobei auch der Konsum von sauren Bonbons aufgeführt werden sollte, da sie bei exzessivem Gebrauch in Verbindung mit anderen negativen Faktoren (z. B. kleine Speichelfließrate) ebenfalls zu Erosionen führen oder bestehende verstärken können (DISTLER et al. 1993). Deshalb gehört eine Speichelanalyse (Fließrate, Puffer-

Tab. V: Präventive Maßnahmen. Die folgenden Ratschläge gelten für Patienten, die bereits unter Erosionen der Zahnhartsubstanz leiden oder die ein erhöhtes Erosionsrisiko aufweisen.

Lokal:

- Steuerung des Säurekonsums:
 - Konsum von säurehaltigen Lebensmitteln wenn möglich reduzieren und auf möglichst wenige (Haupt-) Mahlzeiten beschränken
- Steuerung der Säureeinwirkungsdauer:
 - Getränke rasch trinken
 - nach Säurekonsum mit Wasser oder niedrig konzentrierter Fluoridlösung spülen
 - nach Säureattacke zahnschonende Kaugummis oder Bonbons verwenden zur Stimulierung der Speichelfließrate
- Steuerung der Zahnhigiene:
 - Zahnreinigung nicht unmittelbar vor und nach Säureexposition
 - weiche Zahnbürsten
 - schwach abrasive Zahnpasten
 - fluoridhaltige Zahnpasten
 - zahnschonende Bürsttechnik
 - regelmäßig, während einiger Minuten, höher konzentrierte (leicht saure) Fluoride schonungsvoll applizieren

Systemisch:

- Einleitung einer kausalen Therapie bei endogener Säurebelastung:
 - Verdacht auf Reflux: Überweisung an Gastroenterologen
 - Anorexie-Bulimie-Patienten: psychologische oder psychiatrische Betreuung veranlassen

kapazität) ebenfalls zur Risikoerfassung. Eine genaue Erfassung der Läsionen (Lokalisation/Schweregrad) ist wichtig, damit der Erfolg der präventiven Maßnahmen longitudinal kontrolliert werden kann. Aufgrund dieser Angaben lassen sich schließlich konkrete Prophylaxeratschläge ableiten (Tab. V). Das Ziel der Ernährungsabklärung ist eine Reduktion des Säureinputs. Einerseits wird dies durch eine Verminderung des Konsums von säurehaltigen Nahrungsmitteln und Getränken, andererseits durch rasche Konsumation der erosiven Lebensmittel (Reduktion der Verweildauer in der Mundhöhle) erreicht. Bei endogener Säurebelastung, wie sie bei Anorexia/Bulimia nervosa oder gastroösophagealem Reflux vorkommt, muss eine kausale systemische Therapie eingeleitet werden. Anorexia- und Bulimia-Patienten benötigen eine psychologische oder psychiatrische Betreuung. Bei Refluxpatienten steht eine genaue Abklärung der Ursache mit anschließender Behandlung (medikamentös, operativ) im Vordergrund.

Es ist sinnvoll, bei Patienten mit aktiven erosiven Läsionen eine adäquate Zahnhygiene zu instruieren: Der Erosionspatient muss informiert werden, dass er die Zähne nicht unmit-

telbar nach der Säureexposition reinigt. Es ist zu beachten, dass Reinigung unmittelbar vor der Säureexposition das schützende Pellikel zerstören kann. Zudem soll eine schwach abrasive Zahnpaste, eine weiche Zahnbürste und eine schonende Bürsttechnik angewendet werden. Als zusätzliche Prophylaxemaßnahme empfehlen wir den Einsatz von leicht sauren Fluoridgelen, die schonungsvoll jeweils während einigen Minuten appliziert werden (vgl. Abb. 12). Erosion, Attrition und Abrasion manifestieren sich oft gleichzeitig, wobei meist ein Faktor überwiegt. Beim Abgeben von Prophylaxeempfehlungen sollten alle Prozesse, die die Zahnhartsubstanz zerstören, einbezogen werden (Abb. 13).

Therapie

Durch die starke Zunahme von Erosionen wurde in den letzten Jahren deren Prophylaxe, aber auch die Rekonstruktion geschädigter Zähne zu einem wichtigen Thema in der Zahnmedizin. Dabei wird die Sanierung solcher Läsionen hauptsächlich in Form von Fallpräsentationen besprochen. Noch bis vor ca. 10 Jahren wurde generalisierter, nicht kariöser Hartsubstanzverlust meistens mit aufwändigen Kronen-Brücken-Rekonstruktionen

oder in noch weiter fortgeschrittenen Fällen mittels abnehmbarer Overdentures saniert (HUGO 1991, GANDDINI et al. 2004). Dank der Verbesserung der Komposits und der Adhäsivtechnik ist es heute möglich geworden, Erosionen weniger invasiv, d. h. weitgehend defektbezogen, zu sanieren.

Im folgenden Abschnitt möchten wir unser Sanierungskonzept vorstellen und die verschiedenen Möglichkeiten von minimal invasiven direkten Kompositfüllungen bis hin zur Versorgung mittels adhäsiv zementierter Vollkeramikronen anhand von Fallbeispielen illustrieren.

Da bereits viele junge Patienten von zum Teil schweren Erosionen betroffen sind (ROBB 1991), wäre es wünschenswert, die Behandlungskonzepte dieser Situation anzupassen. Es sollte nicht, wie früher, viel gesunde Zahnhartsubstanz geopfert werden müssen, um die Zähne zu rekonstruieren. Die Rekonstruktion soll dem Zahn angepasst werden und nicht umgekehrt. Wichtig dabei ist, der multifaktoriellen Ätiologie der Erosion gerecht zu werden. Bei weiterem Fortschreiten der Erosionen ist der Langzeiterfolg einer aufwändigen Sanierung oft kompromittiert. Innert weniger Jahre ist eine Neuversorgung nötig, wobei nicht nur die Rekonstruktion, sondern noch weitere Zahnhartsubstanz verloren geht.

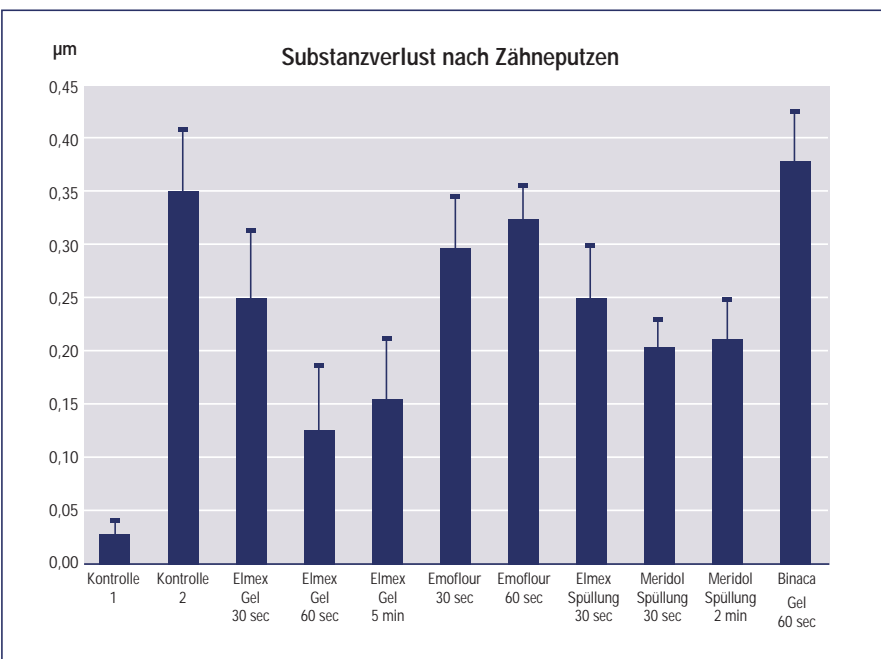


Abb. 12: Substanzverlust (± SD) in situ nach Zähneputzen (15 Sek.) (zum Teil von LUSSEI et al. 2004b). 1) keine Säureattacke, kein Fluorid (Kontrolle 1); 2) Säureattacke, kein Fluorid (Kontrolle 2); 3) NaF/Aminfluorid-Gel (12 500 ppm F, Elmex) während 30 Sek. vor der Säureattacke; 4) NaF/Aminfluorid-Gel (12 500 ppm F, Elmex) während 60 Sek. vor der Säureattacke; 5) NaF/Aminfluorid-Gel (12 500 ppm F, Elmex) während 5 Min. vor der Säureattacke; 6) Zinnfluorid-Gel (1000 ppm F, Emoflour) während 30 Sek. vor der Säureattacke; 7) Zinnfluorid-Gel (1000 ppm F, Emoflour) während 60 Sek. vor der Säureattacke; 8) Spülen mit NaF/Aminfluorid-Spüllösung (250 ppm, Elmex rot) während 30 Sek. vor der Säureattacke; 9) Spülen mit NaF/Zinnfluorid-Spüllösung (250 ppm, Meridol) während 30 Sek. vor der Säureattacke; 10) Spülen mit NaF/Zinnfluorid-Spüllösung (250 ppm, Meridol) während 2 Min. vor der Säureattacke; 11) Applizieren von NaF-Gel (12 500 ppm F, Binaca) während 60 Sek. vor der Säureattacke.

Therapiekonzept

Nicht invasive Maßnahmen

Bei Kindern und Erwachsenen soll während eines Recalltermins neben Kariesdiagnostik und parodontaler Befundung das Augenmerk auch auf unphysiologischen, nicht kariösen Zahnhartsubstanzverlust gerichtet werden. Entsprechende prophylaktische Bemühungen können die Progression verlangsamen oder verhindern (Tab. V). Erosionen sollten, sobald sie das Dentin erreicht haben, evtl. schon vorher, minimal invasiv behandelt werden. Die erste Maßnahme ist die „Versiegelung“ mit einem geeigneten Dentinbondingsystem. Dadurch können die Dentinüberempfindlichkeit minimiert und das Fortschreiten der Läsionen verlangsamt werden (AZZOPARDI et al. 2001).

Invasive Maßnahmen

Häufig kommt es durch Zahnhartsubstanzverlust zu einem Verlust an vertikaler Dimension und/oder zu einem kompensatorischen Wachstum im Sinne des okklusalen Driftes, so dass die vertikale Dimension bei verkürzten Zähnen gleich bleibt. In beiden Fällen entsteht ein Platzproblem für eine Sanierung der Zähne. Solange interokkusal weniger als 2 mm verloren gegangen sind,

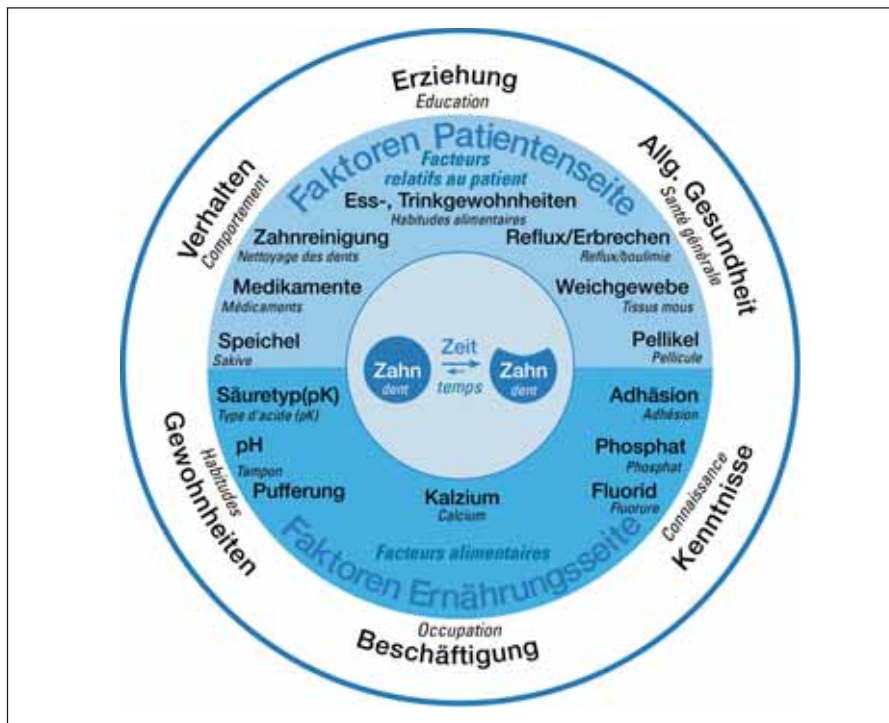

Abb. 13: Pathogenese der Erosionen. Neben allgemeinen Faktoren beeinflussen spezifische Parameter auf der Ernährungs- und Patientenseite das Lokalmilieu der Zahnoberfläche und somit den erosiven Prozess.

können die Zähne im Allgemeinen problemlos direkt mittels Komposit wieder aufgebaut werden. Die Patienten tolerieren eine solch geringe Bisshebung meist ohne Probleme. Bei Patienten mit Substanzverlust an mehr als zwei Flächen pro Zahn und mit massiver Reduktion der vertikalen Dimension ist eine aufwändige Rekonstruktion mittels indirekter Restaurationen meistens nicht zu umgehen.

Kieferorthopädische Korrektur von Bisshöhenverlust bietet sich vor allem an, wenn einzelne Zahnguppen (meistens die Oberkieferfront) besonders stark von Erosionen betroffen sind, während die übrigen Zähne nur leichte Erosionen zeigen. Um eine invasive Sanierung sämtlicher Zähne zu vermeiden, kann es zahnschonender und finanziell günstiger sein,

interokklusal Platz zu gewinnen. Dabei können fixe oder abnehmbare Apparaturen zur Anwendung kommen oder die so genannte Dahl Appliance (DAHL et al. 1975). Im Anschluss an die Kieferorthopädie können die erodierten Zähne saniert werden.

Im Folgenden werden die einzelnen Punkte dieses Konzepts anhand von Fallbeispielen veranschaulicht.

Fall 1:

Verlust der vertikalen Dimension < 0,5 mm
Die Patientin suchte unsere Sprechstunde wegen zunehmender Überempfindlichkeiten an den Zähnen auf. Die genaue Untersuchung und Befundaufnahme ergab Erosionen von Grad 1 und 2. Als Ursache für die Erosionen konnte chronisches Erbrechen ermittelt wer-

den. Seit fünf Jahren hatte die Patientin keine Brechepisoden mehr.

Als Therapie wurden die Läsionen Grad 2 mit einem flowablen Komposit (inkl. Bonding System) „versiegelt“ (Abb. 14, 15). Früherkennung, Evaluation der Ursache, Prophylaxe und minimale Therapie haben uns schon in vielen Fällen ermöglicht, die Situation über längere Zeit zu stabilisieren.

Fall 2:

Verlust in der vertikalen Dimension < 2 mm
Die 25-jährige Patientin wurde von der psychiatrischen Klinik der Universität Bern in unsere Sprechstunde überwiesen. Zunächst wurden eine genaue Anamnese und eine Diätanamnese aufgenommen sowie ein Ernährungsfragebogen abgegeben. Neben den üblichen Befunden (extraoral, intraoral, dental etc.) wurden der Erosionsindex erhoben, ein Vitalitätstest durchgeführt, Bitewing-Röntgenbilder, Fotos und Modelle angefertigt. Die Anamnese ergab, dass die Patientin früher an Bulimie litt, seit mehr als drei Jahren aber als geheilt galt. Sie lebte in einer stabilen Beziehung, wollte heiraten und eine Familie gründen. Der Ernährungsfragebogen zeigte, dass sich die Patientin gesund und kalorienbewusst ernährte, jedoch nicht mehr als zweimal pro Tag einen Säureinput hatte und auch kaum saure Zwischenmahlzeiten zu sich nahm.

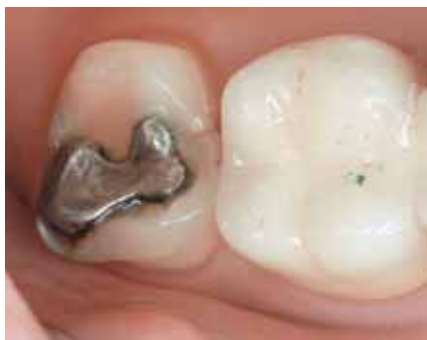

Abb. 14: Fall 1: Okklusalanzeige von Zahn 27: deutliche Erosion Grad 2 (Dentinbeteiligung) mit massiv überstehenden Füllungsrandern.

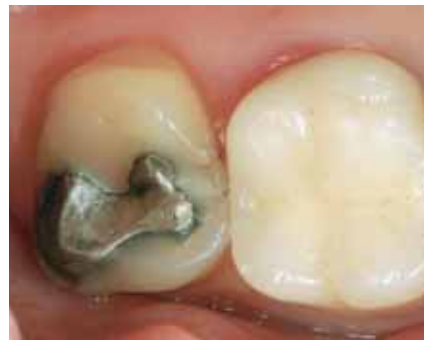

Abb. 15: Fall 1: minimalinvasive Therapie von Zahn 27 bei der Dreijahreskontrolle: Die fehlenden Schmelzanteile wurden mit Komposit ergänzt (gleicher Fall wie Abb. 14).

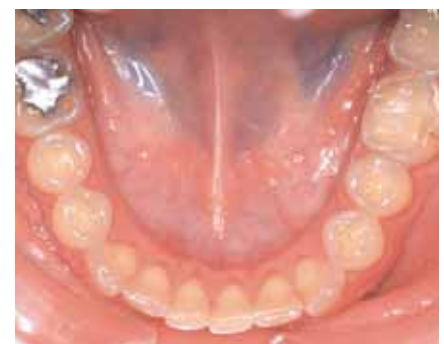
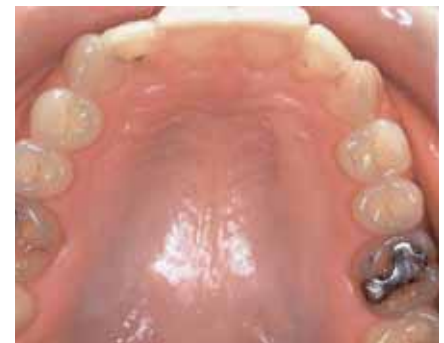
Abb. 16, 17: Fall 2: Erosionen des Grades 2 sind an allen Seitenzähnen des Ober- und Unterkiefers deutlich erkennbar. Ebenfalls gut sichtbar sind das freiliegende Dentin palatinal der Oberkieferfront sowie die erodierten Inzisalkanten in der Unterkieferfront.

Anhand der Modelle wurde festgestellt, dass es zu einem Verlust an vertikaler Dimension von etwa 1,5 mm gekommen war. In den Abbildungen 16 und 17 ist deutlich zu erkennen, dass bei allen Seitenzähnen bereits Defekte bis ins Dentin sichtbar sind, bestehende Füllungen sind teilweise verloren gegangen. In der OK-Front palatinal sind ebenfalls Dentinareale durch die Erosion freigelegt. Die Patientin klagte über leichte Überempfindlichkeit vor allem im Molarenbereich beim Essen, Trinken und Zähneputzen. Die Zähne 11 und 21 waren bereits früher mit Veneers versorgt worden.

Es wurden fünf Sitzungen von jeweils knapp zwei Stunden vereinbart. Je zwei Sitzungen wurden im Abstand von wenigen Tagen festgelegt, da die Patientin sonst zu lange eine einseitige Bisshebung hätte tolerieren müssen. Alte Füllungen wurden unter Kofferdam entfernt und der Schmelz angeraut (Abb. 18). Nach Schmelz- und Dentinkonditionierung wurden die Höcker der Zähne 47 bis 44 „freihändig“ gemäß ihrer ursprünglichen Anatomie wieder aufgebaut. Lingual, vestibulär und approximal konnte unter Kofferdam ausgearbeitet und poliert werden, für die okklusale Ausarbeitung und Politur wurde der Kofferdam entfernt (Abb. 19). Jeder Zahn im vierten Quadranten hatte schließlich mindestens einen okklusalen Kontakt, der Biss war in

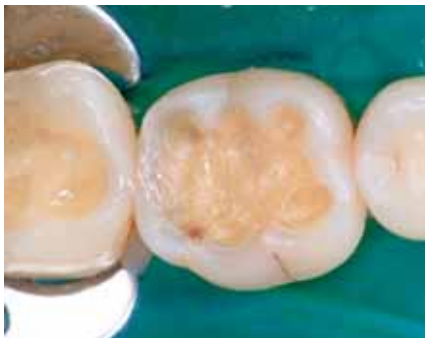

Abb. 18: Fall 2: Zahn 45 und 46 nach Entfernung der alten Füllungen, Anrauen des Schmelzes und des Dentins.

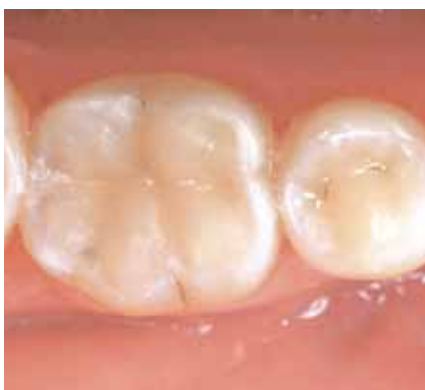

Abb. 19: Fall 2: Zahn 45 und 46 fertig mit Komposit rekonstruiert und poliert.

der Front um ca. 1 mm gehoben. Zwei Tage später wurde in der zweiten Sitzung analog der dritte Quadrant behandelt. Die einseitige „Nonocclusion“ während zweier Tage war für die Patientin kein Problem. Nachdem die Unterkieferseitenzähne aufgebaut waren, wurden drei Wochen später in zwei weiteren Sitzungen die Oberkieferseitenzähne aufgebaut. Insgesamt betrug die Bisshebung nun ca. 1,5 mm, was die Patientin von Anfang an problemlos tolerierte. Zuletzt wurden die Palatinalflächen der Oberkieferfront und die Inzisalkanten der Unterkieferfrontzähne mit einem flowablen Komposit „versiegelt“.

Die Patientin hatte nach der Sanierung keine Beschwerden mehr beim Essen und Trinken. Sie kam anschließend jährlich ins Recall zum Zahnarzt und zur Dentalhygienikerin. Bis zur Fünfjahreskontrolle waren alle Composite noch intakt, und es mussten keine neuen Füllungen angefertigt werden.

Der Vorteil der direkten Kompositfüllungen ist, dass sie dem Defekt angepasst werden und nicht der Zahn durch zusätzlichen Substanzabtrag einer Methode angepasst werden muss. Dies ist bei initialen Erosionen zu bevorzugen. Problematischer wird die Situation bei massiven Erosionen, wo vestibuläre und okklusale Defekte ineinander übergehen, die ursprüngliche Zahnform kaum noch erkenn-

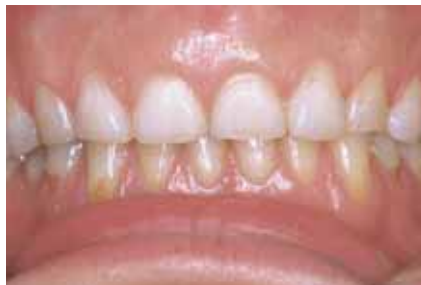

Abb. 20: Fall 3: Die zentralen Inzisiven und Eckzähne sind stark verkürzt. Deutlich zu erkennen sind die vestibulären, erosiven Defekte im Oberkiefer.

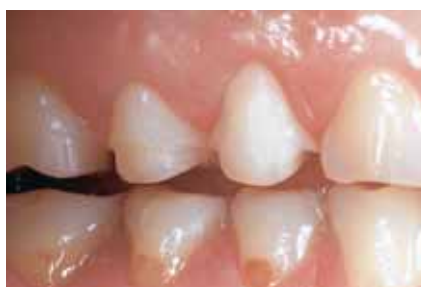

Abb. 21: Fall 3: vestibuläre Ansicht der Präparationen im 1. Quadranten. Bei Zahn 14 wurde ein bukkaler Defekt mittels Ausdehnung der Präparation im Sinne eines Veneers in die Rekonstruktion miteinbezogen.

bar ist und der Verlust an vertikaler Dimension mehr als 2 mm beträgt.

Fall 3:

Verlust der vertikalen Dimension > 2 mm

Die 25-jährige Patientin hatte als Teenager eine bulimische Anorexie durchgemacht, galt nun aber seit mehreren Jahren als geheilt. Sie hatte keine Beschwerden an ihren Zähnen, störte sich aber an der Ästhetik ihrer stark verkürzten Oberkieferfrontzähne (Abb. 20). Auch bei dieser Patientin wurde während der Anamnese und Befunderhebung speziell nach weiteren Verhaltensmustern gesucht, die zu erosiven Zahnschäden führen könnten. Ein Vitalitätstest, Bitewing-Röntgenbilder, Fotos und Modelle wurden als Behandlungsunterlagen erstellt. Die Modellanalyse ergab, dass die vertikale Dimension deutlich, d. h. um 2–3 mm, verändert werden musste, um Platz für die Rekonstruktion der Frontzähne zu gewinnen. Die Seitenzähne wurden mit Keramikoverlays rekonstruiert, wobei die definitive Bisshebung mittels der Provisorien ausgetestet werden sollte. Vestibuläre Defekte wurden in die Overlays mittels einer Veneerpräparation miteinbezogen (Abb. 21). Okklusal wurden die Zähne so weit gekürzt bzw. der Biss so weit geöffnet, dass minimal 1,5 mm Schichtdicke für die Keramik vorhanden war. Nachdem feststand, dass die Patientin keine Probleme mit der Bisshebung hatte, wurden die Zähne definitiv mit adhäsiv zementierten Keramikrestaurationen versorgt. In der Oberkieferfront wurden Veneers von 12 bis 22 angefertigt. Die beiden Eckzähne wurden mit Vollkeramikronen rekonstruiert.

Sämtliche Rekonstruktionen wurden unter Kofferdam mit Kompositadhäsiv eingesetzt (Abb. 22). Die Ausarbeitung erfolgte ebenfalls unter Kofferdam. Nach dessen Entfernung wurde die Okklusion überprüft und grob adjustiert. Für die definitive Okklusionskontrolle wurde ein neuer Termin vereinbart. Anlässlich dieses Termins zeigte sich die Patientin sehr zufrieden mit dem Resultat. Sie hatte keine Probleme mit der Bisshöhe, es waren lediglich kleine Korrekturen und eine Schlusspolitur nötig (Abb. 23).

Diese Methode zeigt, dass ästhetisch hochwertige und dennoch zahnschonende Sanierungen mit Veneers und Keramikoverlays gemacht werden können. Allerdings ist eine solche Sanierung sehr kostenintensiv. Besonders wichtig sind daher vorgängig eine genaue Abklärung der Erosionsursachen und Elimination derselben sowie im Anschluss an die Behandlung ein zunächst engmaschiges, d. h. 6-monatiges Recall und eine genaue Überwachung der Prophylaxemaßnahmen.

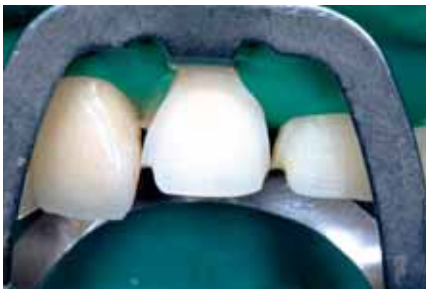

Abb. 22: Zahn 11 nach Ätzen mit Phosphorsäure (36%) bereit zum Einzementieren des Veneers.

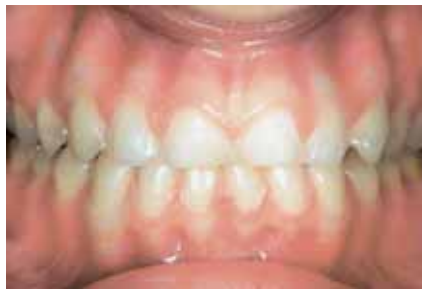

Abb. 24: Fall 4: Was aussieht, wie Präparationen für Veneers bei Zahn 12 bis 22, sind Erosionen des Grades 3. Auch die Unterkieferinzisiven zeigen eine deutlich erodierte, seidig glänzende bukkale Fläche.

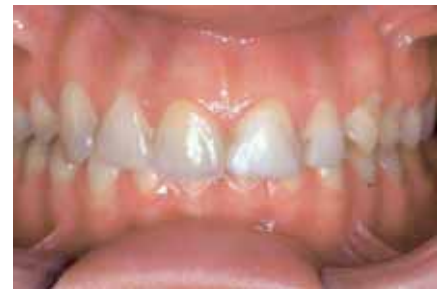

Abb. 26: Fall 4: Frontalansicht: Der Biss hat sich stark gesenkt, von den Unterkieferfrontzähnen ist kaum noch etwas zu sehen, die Veneers in der Oberkieferfront sind teilweise frakturiert und mit Komposit repariert.

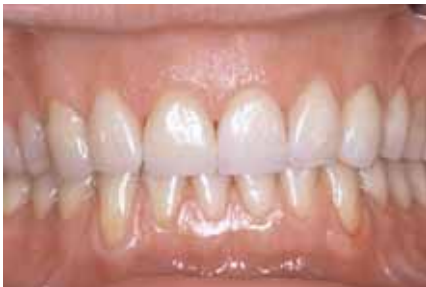

Abb. 23: Fall 3: Frontalansicht der fertigen Arbeit.

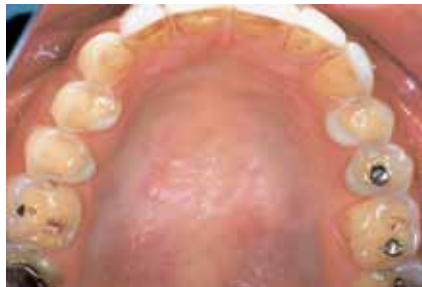

Abb. 25: Fall 4: Ansicht des Oberkiefers nach durchgemachter bulimischer Anorexie mit mehrfachem wöchentlichem Erbrechen über mehrere Jahre. Erosionen sind an bukkalen, okklusalen und palatinalen Flächen der Oberkieferseitenzähne erkennbar.

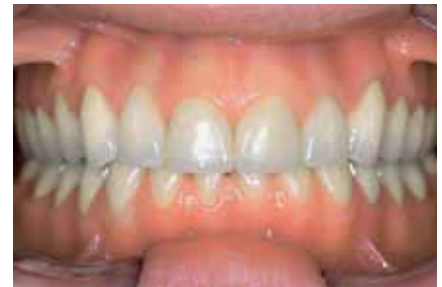

Abb. 27: Fall 4: Fertige Sanierung des Oberkiefers und der Unterkieferseitenzähne mit Vollkeramik Einzelkronen, die Unterkieferfrontzähne wurden mit Veneers versorgt. Fotos (24): Lussi

Falls neben den Erosionen eine deutliche attritive Komponente, d. h. Pressen oder Knirschen, vorliegt, sollte von der Versorgung mit Keramikoverlays eher abgesehen werden.

Fall 4:

Verlust der vertikalen Dimension > 4 mm

Die Patientin war bereits als Teenager an der Klinik in Behandlung gewesen mit – typisch für eine restriktive Anorexie – hauptsächlich vestibulären Erosionen (SCHEUTZEL 1996) (Abb. 24). Damals wurden Veneers in der Oberkieferfront angefertigt und die Patientin in einem regelmäßigen Recall weiterbetreut. Sie hatte stets eine gute Mundhygiene und schien sämtliche Prophylaxemaßnahmen korrekt zu befolgen. Ihre restriktive Anorexie entwickelte sich allerdings mit der Zeit zu einer bulimischen Anorexie, wodurch nun auch okklusale und palatinal starke Erosionen auftraten (Abb. 25). Durch den zunehmenden Verlust an vertikaler Dimension kam es zur Überbelastung der Veneers und somit zu Frakturen (Abb. 26). Nachdem mehrere Veneers hatten repariert werden müssen und die Patientin auch zeitweise Schmerzen beim Essen hatte, wünschte sie eine Neusanierung.

Da Anamnese und Befund bereits bestens bekannt waren, wurden vor Behandlungsbeginn lediglich neue Bitewing-Röntgenbilder, Modelle und Fotos angefertigt. Anhand dieser Unterlagen wurde ein Behandlungsplan erstellt. Der Oberkiefer und die Unterkieferfrontzähne wurden mit Vollkeramikronen (die Patientin wünschte kein Metall) rekonstruiert. Dabei musste der Biss im Frontzahnbereich um ca. 4 mm gehoben werden. Die Bisshebung wurde auch in diesem Fall mittels Provisorien schrittweise durchgeführt und ausgetestet. Die Patientin hatte keine Probleme mit der neuen Bisslage, und die Rekonstruktion konnte wie geplant durchgeführt werden (Abb. 27).

Seit Behandlungsabschluss kommt die Patientin alle 8–9 Monate zum Recall. Es muss immer noch streng auf die Erosionsprophylaxe geachtet werden, da die Patientin zwar seit langem nicht mehr erbricht, aber ihre Ernährungsgewohnheiten ungünstig sind. Sie appliziert zweimal wöchentlich für einige Minuten Elmex Gel und ist angehalten, nach Säurekonsum zu spülen.

Die Gesamtüberkronung war hier indiziert, da zu warten spätere Kronenverlängerungen und Wurzelbehandlungen nötig gemacht hätte. Eventuell wären sogar Zähne verloren gegangen. Durch das engmaschige Recall sollte es möglich sein, die Patientin so zu lenken, dass die Rekonstruktionen eine möglichst lange Verweilzeit im Mund haben werden.

Kontaktadresse:

Prof. Dr. A. Lussi
Klinik für Zahnerhaltung
Universität Bern
Freiburgerstr. 7
CH-3010 Bern

Das Literaturverzeichnis ist in der tzb-Redaktion zu erhalten.

Nachdruck mit freundlicher Genehmigung des Autors und der Schweizer Monatsschrift Zahnmedizin (10/2005)