

Д. В. Подлужный, М. М. Давыдов, Е. В. Глухов, А. К. Аллахвердиев, З. А. Дудаев, Т. С. Мирзаев

ПРИМЕНЕНИЕ ТОРАКОСКОПИЧЕСКОГО ТРАНСДИАФРАГМАЛЬНОГО ДОСТУПА ДЛЯ РЕЗЕКЦИИ VIII СЕГМЕНТА ПЕЧЕНИ НА ОДНОМ ИЗ ЭТАПОВ КОМБИНИРОВАННОГО ЛЕЧЕНИЯ У БОЛЬНОЙ С МЕТАСТАЗОМ КОЛОРЕКТАЛЬНОГО РАКА В ПЕЧЕНИ. КЛИНИЧЕСКОЕ НАБЛЮДЕНИЕ

Цитирование: Подлужный Д. В., Давыдов М. М., Глухов Е. В., Аллахвердиев А. К., Дудаев З. А., Мирзаев Т. С. Применение торакоскопического трансдиафрагмального доступа для резекции VIII сегмента печени на одном из этапов комбинированного лечения у больной с метастазом колоректального рака в печени. Клиническое наблюдение. Злокачественные опухоли. 2020;10(1)

ПРИМЕНЕНИЕ ТОРАКОСКОПИЧЕСКОГО ТРАНСДИАФРАГМАЛЬНОГО ДОСТУПА ДЛЯ РЕЗЕКЦИИ VIII СЕГМЕНТА ПЕЧЕНИ НА ОДНОМ ИЗ ЭТАПОВ КОМБИНИРОВАННОГО ЛЕЧЕНИЯ У БОЛЬНОЙ С МЕТАСТАЗОМ КОЛОРЕКТАЛЬНОГО РАКА В ПЕЧЕНИ. КЛИНИЧЕСКОЕ НАБЛЮДЕНИЕ

Д. В. Подлужный¹, М. М. Давыдов², Е. В. Глухов¹, А. К. Аллахвердиев^{3,4}, З. А. Дудаев¹, Т. С. Мирзаев¹

1. ФГБУ «НМИЦ онкологии им. Н. Н. Блохина» Минздрава России, Москва, Россия

2. ФГАОУ ВО Первый МГМУ имени И. М. Сеченова Минздрава России, Москва, Россия

3. ГБУЗ «Московский Клинический Научный Центр им. А. С. Логинова» ДЗМ, Москва, Россия

4. ФГБОУ ДПО «РМАНПО» Министерства Здравоохранения Российской Федерации, Москва, Россия

Резюме: В данной статье представлено редкое клиническое наблюдение, где был применен торакоскопический трансдиафрагмальный доступ для удаления солитарного метастаза колоректального рака в VIII сегменте печени размерами 1,5 × 1,2 см. С учетом сложности выполнения лапароскопических резекций задне-верхних сегментов печени, решено воздержаться от лапаротомии, и больной предложено выполнить безопасное малоинвазивное вмешательство редким на современном этапе доступом. В статье также приводится анализ литературных данных и обсуждение ввиду нестандартного подхода в этом клиническом случае.

Ключевые слова: торакоскопический трансдиафрагмальный доступ, метастаз печени колоректального рака, клинический случай.

Применение малоинвазивной техники в хирургическом лечении больных с первичными и вторичными опухолевыми образованиями задне-верхних сегментов печени является вопросом малоизученным и медленно развивающимся, по сравнению с другими заболеваниями абдоминальной локализации, где применяется лапароскопическая техника. Это прежде всего связано с высоким риском интраоперационного кровотечения, плохой визуализацией и ограничением маневров технического исполнения, а также возможностью повреждения опухолевого узла [1,2,3,11]. Такие операции имеют высокий индекс сложности по шкале Go Wakabayashi [9]. Как правило, больные с опухолями, локализующимися в задне-верхних сегментах печени (VII, VIII, IVa), имеют больше шансов для выполнения гемигепатэктомии, технически проще производимой операции, и реже подвергаются неанатомическим резекциям и сегментэктомиям, чем пациенты с опухолями передней локализации (II, III, IVb, V, VI) [3,4], для которых лапароскопическая резекция печени является более распространенной. Торакоскопическая или торако-лапароскопическая резекция задне-верхних сегментов печени — технически менее сложный и безопасный подход, который дает возможность сохранить все преимущества малоинвазивной хирургии [5,6,7,10].

КЛИНИЧЕСКИЙ СЛУЧАЙ

В ФГБУ НМИЦ онкологии Н. Н. Блохина МЗРФ выполнено 2 торако-лапароскопических вмешательства при солитарном метастазе в VIII сегменте печени.

Пациентка В., 26 лет, считает себя больной с мая 2016 г., когда впервые отметила слабость, запоры. В августе 2016 г. с клиникой толстокишечной непроходимости госпитализирована в стационар по месту жительства, где при обследовании выявлена опухоль сигмовидной кишки. По данному поводу в экстренном порядке выполнена операция Гартмана. В ходе дальнейшего обследования диагностирован полипоз толстой кишки и желудка, опухоль прямой кишки на 15 см (при гистологическом исследовании опухоли прямой кишки — аденокарцинома), метастатическое поражение правого яичника. Для определения тактики лечения направлена в ФГБУ НМИЦ онкологии им. Н. Н. Блохина МЗРФ. Проведен генетический анализ, при котором выявлена мутация гена APC. 30.11.2016 выполнена колопроктэктомия с формированием J-образного тонкокишечного резервуара, тубуло-овариоэктомия справа, превентивная илеостомия. При контрольном обследовании в августе 2016 г. выявлено множественное метаста-

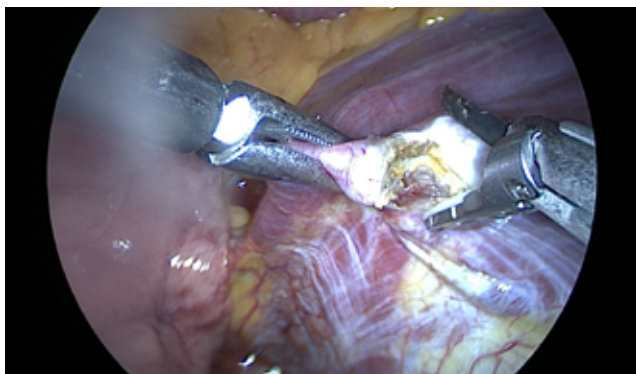

Рисунок 1. Рассечение правого купола диафрагмы.

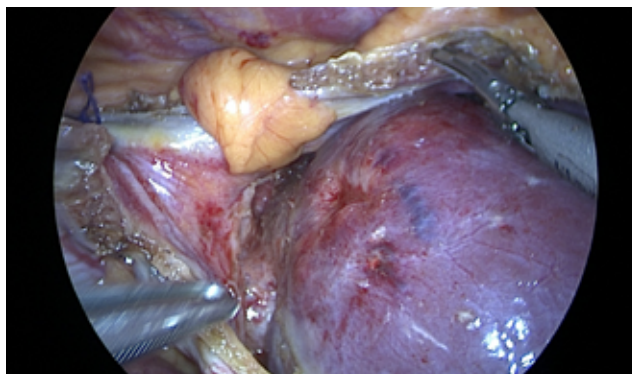


Рисунок 2. Визуализация метастатического очага VIII сегмента печени.

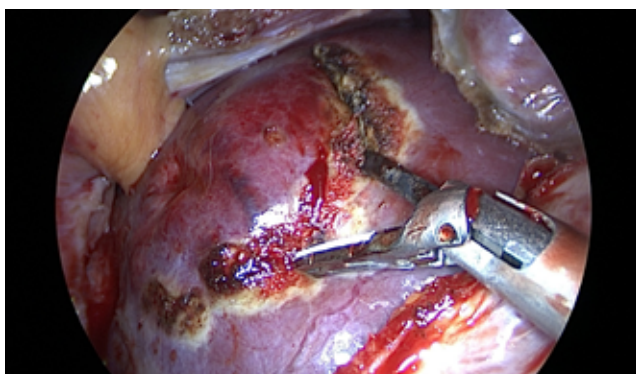

Рисунок 3. Резекционный этап.

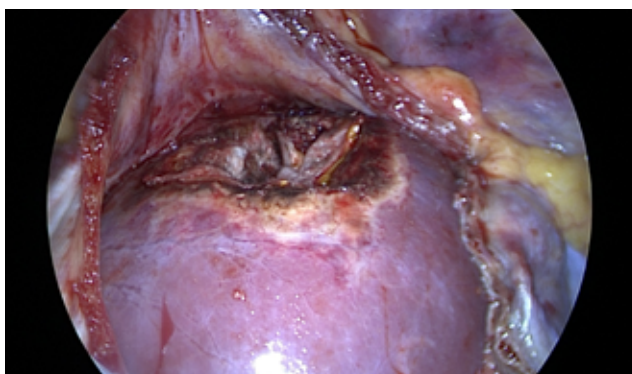


Рисунок 4. Удаление метастаза.

тическое поражение легких, метастаз в S8 правой доли печени (до 7 мм в диаметре). Проведено 5 циклов ПХТ по схеме XELOX. Химиотерапевтическое лечение прервано в связи ларингоспазмом, развившимся на фоне введения оксалиплатина. При обследовании в мае 2017 г. выявлена положительная динамика в виде уменьшения метастаза S8 печени (до 5 мм в диаметре), регрессии образований в легких. 24.05.2017 г. выполнено внебрюшинное закрытие илеостомы. При обследовании от 14.09.2017 г. в S8 печени определяется метастаз размером 1,5 × 1,2 см. Учитывая наличие солитарного метастаза в печени, его локализацию, 17.11.2017 выполнена торакоскопическая трансдиафрагмальная резекция VIII сегмента печени.

ХОД ОПЕРАТИВНОГО ВМЕШАТЕЛЬСТВА — ТОРАКОСКОПИЧЕСКОЙ ТРАНСДИАФРАГМАЛЬНОЙ РЕЗЕКЦИИ VIII СЕГМЕНТА ПЕЧЕНИ

В положении больного на левом боку в VI межреберье справа по средней подмышечной линии установлен видеоторакоскоп. Установлены рабочие торакопорты: в VI межреберье по передней подмышечной линии и в VIII межреберье по задней подмышечной линии. При ревизии

в правом легком, по париетальной и висцеральной плевре метастазов не выявлено. В правой плевральной полости при помощи аппарата Harmonic рассечена правая легочная связка. Диафрагма рассечена аппаратом Harmonic (рис. 1). Край пересеченной диафрагмы фиксирован к перикарду для улучшения визуализации задних сегментов печени. При ревизии в правой доле печени в VIII сегменте имеется метастаз размерами 1,5 × 2 см (рис. 2).

Выполнено интраоперационное УЗИ, визуализирован метастатический очаг, намечены края линии неанатомической резекции. Поэтапно, по намеченной линии резекции произведено пересечение паренхимы печени (рис. 3). Поэтапно выполнена резекция VIII сегмента печени аппаратом Harmonic (рис. 4). Брюшная полость дренирована силиконовым дренажем, подведенным к зоне резецированной печени, выведенным через контрапертуру в правом подреберье. Дефект диафрагмы ушит узловыми швами (рис. 5). В купол плевральной полости установлен дренаж. Отверстия для портов ушиты послойно.

Время операции составило 230 минут, кровопотеря 350 мл.

На первые сутки после операции выполнено рентгенологическое исследование легких — легкое расправлено, плевральные синусы свободны. При УЗИ органов

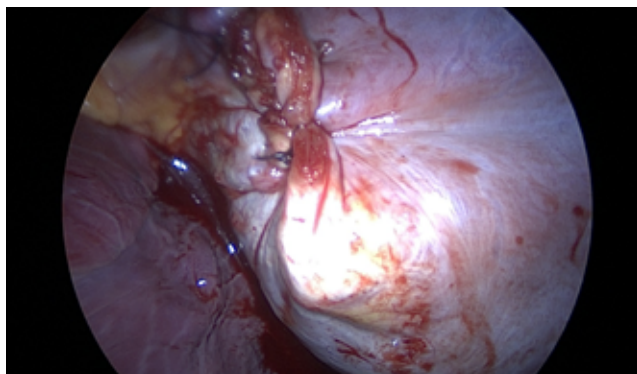


Рисунок 5. Ушивание диафрагмы и дренирование правой плевральной полости.

брюшной полости свободной и осумкованной жидкости не выявлено. По брюшному дренажу 30 мл серозно-геморрагического отделяемого, по плевральному дренажу серозное отделяемое в количестве 80 мл. Дренажи удалены на 1-е сутки после операции. Гистологическое исследование удаленного препарата № 44995/2017 от 29.11.2017 года — метастаз аденокарциномы кишечного типа с очагами некроза. Послеоперационный период протекал без осложнений, больная выписана на 7-е сутки в удовлетворительном состоянии.

ОБСУЖДЕНИЕ

Лапароскопические резекции печени в настоящее время доказали свою безопасность и эффективность при первичных и вторичных опухолевых поражениях печени. При локализации образования в VII, VIII, IVa сегментах печени лапароскопический доступ может быть затруднен из-за неудобства выполнения хирургических маневров, высокого риска кровотечения, невозможности выполнить быстро и качественно гемостаз, что, как правило, приводит к конверсии [8]. По сравнению с лапароскопическим,

лапаро-торакоскопический трансдиафрагмальный доступ позволяет достигать хорошей визуализации зоны интереса и безопасно маневрировать инструментами, однако при его использовании приходится пересекать диафрагму, что в свою очередь может также повлечь за собой череду нежелательных осложнений.

Предоперационная диагностика опухолевых образований печени, как правило, достаточно полно и точно дает представление о локализации опухолевого поражения печени. Однако применение интраоперационного УЗИ имеет определяющее значение, так как в некоторых случаях позволяет выявить дополнительные образования, уточнить локализацию ранее выявленных очагов и наметить линии предполагаемой резекции печени.

Применение, так называемого «pringle maneuver», то есть полного пережатия печеночно-двенадцатиперстной связки, при высоком риске кровотечения из бассейна печеночной артерии и воротной вены является одним из методов минимизации кровопотери. Его использование крайне затруднено при торакоскопическом трансдиафрагмальном доступе. Следует отметить, что при кровотечении из бассейна печеночных вен «pringle maneuver» не приводит к уменьшению объема кровопотери.

На этапе освоения методики необходимо отметить крайне ограниченные показания к ней. К таким показаниям можно отнести: размеры метастаза менее 3 см, субкапсулярное расположение, отсутствие связи опухолевого образования с правой печеночной веной, спаечный процесс в брюшной полости, связанный с ранее произведенными оперативными вмешательствами на правой доле печени.

Представленное клиническое наблюдение проиллюстрировало возможность применения торакоскопического трансдиафрагмального доступа для резекции VIII сегмента печени, как этапа комбинированного лечения у пациентки с метастазом колоректального рака. Дальнейшее накопление клинического материала позволит провести сравнительный анализ с открытыми хирургическими вмешательствами.

ИНФОРМАЦИЯ ОБ АВТОРАХ

Данил В. Подлужный, к. м. н., заведующим хирургическим отделением опухолей печени и поджелудочной железы, ФГБУ «НМИЦ онкологии им. Н.Н. Блохина» Минздрава России, Москва, Россия

Михаил М. Давыдов, д. м. н., чл.-корр. РАН, заведующий кафедрой онкологии ФGAOУ ВО Первый МГМУ им. И.М. Сеченова Минздрава России, Москва, Россия

Евгений В. Глухов, к. м. н., врач-онколог хирургического отделения опухолей печени и поджелудочной железы, ФГБУ «НМИЦ онкологии им. Н.Н. Блохина» Минздрава России, Москва, Россия, e-mail: drgluhov@mail.ru

Ариф К. Аллахвердиев, д. м. н., заведующий отделением торакоабдоминальной хирургии ГБУЗ «Московский Клинический Научный Центр им. А.С. Логинова» ДЗМ, профессор кафедры онкологии и паллиативной медицины, ФГБОУ ДПО «РМАНПО» Минздрава России, Москва, Россия

Заурбек А. Дудаев, ординатор хирургического отделения опухолей печени и поджелудочной железы, ФГБУ «НМИЦ онкологии им. Н.Н. Блохина» Минздрава России, Москва, Россия

Турон С. Мирзаев, аспирант хирургического отделения опухолей печени и поджелудочной железы, ФГБУ «НМИЦ онкологии им. Н.Н. Блохина» Минздрава России, Москва, Россия

For citation: Podluzhny D.V., Davydov M.M., Glukhov E.V., Allakhverdiev A.K., Dudaev Z.A., Mirzaev T.S. Thoracoscopic Transdiaphragmatic Approach to Segment VIII Resection as Part of Combination Treatment in a Patient with a Colorectal Liver Metastasis. Case Report. Malignant Tumours. 2020;10 (1) (In Russ)

THORACOSCOPIC TRANSDIAPHRAGMATIC APPROACH TO SEGMENT VIII RESECTION AS PART OF COMBINATION TREATMENT IN A PATIENT WITH A COLORECTAL LIVER METASTASIS. CASE REPORT

D. V. Podluzhny¹, M. M. Davydov², E. V. Glukhov¹, A. K. Allakhverdiev^{3,4}, Z. A. Dudaev¹, T. S. Mirzaev¹

1. N. N. Blokhin National Medical Research Center of Oncology, Moscow, Russia

2. I. M. Sechenov First Moscow State Medical University of the Ministry of Health of the Russian Federation, Moscow, Russia

3. Moscow Clinical Research Centre named after A. S. Loginov, Moscow, Russia

4. Russian Medical Academy of Continuous Medical Education, Moscow, Russia

Abstract: The article presents a rare case report about the use of thoracoscopic transdiaphragmatic approach to resection of a solitary segment VIII metastasis in the liver (1.5 × 1.2 cm). Taking into account the difficulty of laparoscopic resection of postero-superior segments of the liver, a decision was made to refrain from laparotomy and to perform a safe minimally invasive surgery using an approach, which is rare at the current stage. The article also presents the analysis of published literature and discussion of a non-standard approach in this clinical case.

Key words: thoracoscopic transdiaphragmatic approach, a colorectal cancer metastasis in the liver, case report.

INFORMATION ABOUT THE AUTHORS

Danil V. Podluzhny, MD, PhD, Head of Department of Surgery for Liver and Pancreatic Tumors, N. N. Blokhin National Medical Research Center of Oncology, Moscow, Russia

Mikhail M. Davydov, MD, PhD, DSc, Corresponding Member of the Russian Academy of Sciences, Head of Department of Oncology, I. M. Sechenov First Moscow State Medical University of the Ministry of Health of the Russian Federation, Moscow, Russia

Evgeniy V. Glukhov, MD, PhD, Oncologist, Department of Surgery for Liver and Pancreatic Tumors, N. N. Blokhin National Medical Research Center of Oncology, Moscow, Russia, e-mail: drgluhov@mail.ru

Arif K. Allakhverdiev, MD, PhD, DSc, Head of Department of Thoracoabdominal Surgery Moscow Clinical Research Centre named after A. S. Loginov, Professor Department of Oncology and Palliative Medicine, Russian Medical Academy of Continuous Medical Education, Moscow, Russia

Zaurbek A. Dudaev, Resident, Department of Surgery for Liver and Pancreatic Tumors, N. N. Blokhin National Medical Research Center of Oncology, Moscow

Turon S. Mirzaev, Postgraduate Student, Department of Surgery for Liver and Pancreatic Tumors, N. N. Blokhin National Medical Research Center of Oncology, Moscow

ЛИТЕРАТУРА / REFERENCES

1. Airazat M. Kazaryan, Bard I. Røsoek, Irina Pavlik Marangos, Arne R. Rosseland, Bjørn Edwin. Comparative evaluation of laparoscopic liver resection for posterosuperior and anterolateral segments. Surg. Endosc. (2011). 25: P. 3881–3889.
2. Fabricio Ferreira Coelho, Jaime Arthur Pirola Kruger, Gilton Marques Fonseca, Raphael Leonardo Cunha, Araújo, Wagner Birk Jeismann, Marcos Vinícius Perini, Renato Micelli Lupinacci, Ivan Ceconello, Paulo Herman. Laparoscopic liver resection: Experience based guidelines. World J Gastrointest Surg 2016 January 27; 8 (1): 5–26.
3. Topal H., Tiek J., Aerts R., Topal B. Outcome of laparoscopic major liver resection for colorectal metastases. Surg. Endosc. (2012) 26:2451–2455

4. Machado M.A., Kalil A.N. (2011) Glissonian approach for laparoscopic mesohepatectomy. *Surg. Endosc.* (2012). 25 (6):2020 – 2022.
5. Aoki T., Murakami M., Fujimori A., Koizumi T., Enami Y., Kusano T., Matsuda K., Yamada K., Nogaki K., Wada Y., Hakozaiki T., Goto S., Watanabe M., Otsuka K. Routes for virtually guided endoscopic liver resection of subdiaphragmatic liver tumors. *Langenbecks Arch Surg.* 2016 Mar;401 (2):263 – 73.
6. Teramoto K., Kawamura T., Takamatsu S., Noguchi N., Nakamura N., Arii S. Laparoscopic and thoracoscopic partial hepatectomy for hepatocellular carcinoma. *World J. Surg.* 2003 Oct; 27 (10): P. 1131 – 6.
7. Yamashita S., Loyer E., Kang H.C., Aloia T.A., Chun Y.S., Mehran R.J., Eng C., Lee J.E., Vauthey J.N., Conrad C. Total transthoracic approach facilitates laparoscopic hepatic resection in patients with significant prior abdominal surgery. *Ann. Surg. Oncol.* 2017 May;24 (5):1376 – 1377.
8. Kawaguchi Y., Nomi T., Fuks D., Mal F., Kokudo N., Gayet B. Hemorrhage control for laparoscopic hepatectomy: technical details and predictive factors for intraoperative blood loss. *Surg Endosc.* 2016 Jun;30 (6):2543 – 51.
9. Ban D., Tanabe M., Ito H., Otsuka Y., Nitta H., Abe Y., Hasegawa Y., Katagiri T., Takagi C., Itano O., Kaneko H., Wakabayashi G. A novel difficulty scoring system for laparoscopic liver resection. *J. Hepatobiliary Pancreat. Sci.* 2014 Oct.; 21 (10): P. 745 – 53.
10. Li Qin, Liu Fei, Wei YongGang, Li Bo. Use of transthoracic transdiaphragmatic approach assisted with radiofrequency ablation for thoracoscopic hepatectomy of hepatic tumor located in segment VIII. *Journal of Gastrointestinal Surgery*, volume 23, 2019: 1547 – 1548.
11. Подлужный Д. В., Давыдов М. М., Глухов Е. В., Аллахвердиев А. К., Патютко Ю. И., Кудашкин Н. Е., Дудаев З. А., Каннер Д. Ю., Кононец П. В. Первый опыт применения торакоскопического трансдиафрагмального доступа при резекции VIII сегмента печени, клиническое наблюдение. *Евразийский онкологический журнал.* 2018. Т. 6. № 2. С. 618 – 622.