

# Suusyöpä ja sen kokeellinen mallintaminen

Tapio Flinck

Hammaslääketieteen kandidaatti

Helsinki  
Tutkielma  
Ohjaaja: Professori, EHL, HLT Tuula Salo  
HELSINGIN YLIOPISTO  
Lääketieteellinen tiedekunta

## HELSINGIN YLIOPISTO – HELSINGFORS UNIVERSITET

Tiedekunta/Osasto – Fakultet/Sektion – Faculty		Laitos – Institution – Department	
Lääketieteellinen tiedekunta		Hammaslääketieteen laitos	
Tekijä – Författare – Author			
Tapio Flinck			
Työn nimi – Arbetets titel – Title			
Suusyöpä ja sen kokeellinen mallintaminen			
Oppiaine – Läroämne – Subject			
Suupatologia			
Työn laji – Arbetets art – Level	Aika – Datum – Month and year	Sivumäärä - Sidoantal - Number of pages	
Syventävät opinnot	27.03.2020	37	
Tiivistelmä – Referat – Abstract .			
<p>Pään ja kaulan alueen syövät ovat kuudenneksi yleisin syöpäryhmä maailmanlaajuisesti. Suun levyepiteelikarsinooma (OSCC) on yleisin suuontelossa esiintyvä syöpä. OSCC on suhteellisen heikkoennusteinen ja sen takia aikainen diagnoosi ja hoito ovat erityisen tärkeitä. Hoidot ovat potilaalle usein raskaat ja saattavat jättää pysyviä haittoja, kuten sylkirauhasten toiminnan heikkenemistä. Uusien syöpähoitojen ja diagnostiikkaa helpottavien menetelmien tutkiminen on tärkeää siitäkin näkökulmasta, että tilastojen mukaan suusyöpätapausten määrä on Suomessa ja muuallakin maailmalla jatkuvassa kasvussa.</p> <p>Tämän syventävän opintojen tutkielman tarkoituksena oli syventyä suusyövän kokeellisiin mallintamismenetelmiin ja menetelmien eri ominaisuuksiin. Lisäksi tarkoituksena oli tutkia mikrosirun avulla eri immuunimodulaattorien vaikutusta valkosolujen migraatioon.</p> <p>Aikaisemmassa mikrosirumallissa tutkimusryhmä oli osoittanut IDO-1 reseptori-inhibiittorin lisäävän T-valkosolujen vaellusta kohti HSC-3 kielisyöpäsoluja. Kokeellisessa osuudessa testattiin uuden sirumallin soveltuvuutta koettamme varten, aluksi väriaineen avulla. Testauksessa havaittiin, että uusi sirumalli ei toiminut toivotulla tavalla: väriaine ei päässyt diffundoitumaan vapaasti kammioista toiseen. Soluilla testattaessa huomattiin, että kammiot olivat liian suuret ja että T-tappajasolut eivät saavuttaneet syöpäsoluja toisessa kammiossa. Käytettyä sirua tulee vielä muokata, jotta testi onnistuisi soluilla halutulla tavalla. Vaihtoehtoja on kaksi: kammioiden pienentäminen ja muokkaaminen siten, että syöpäsolut ovat lähempänä mikroputkia, tai solujen kasvumediumin vaihtamisen mahdollistaminen kokeen aikana.</p>			
(181 sanaa)			
Avainsanat – Nyckelord – Keywords			
Mikrosiru, Suusyöpä, Syöpämalli, Microfluidics			
Säilytyspaikka – Förvaringställe – Where deposited			
Terkko ja Helda			
Muita tietoja – Övriga uppgifter – Additional information			

## Sisällysluettelo

1. Johdanto.....	1
2. Suuontelon limakalvojen anatomia ja histologia .....	2
3. Suusyöpä .....	3
3.1. Suusyöpä Suomessa .....	4
3.2. Suusyövälle altistavia tekijöitä.....	5
3.3. Tyypilliset oireet ja diagnostiikka.....	8
3.4. Prognostiset menetelmät .....	9
3.5. Suusyövän hoito ja sen komplikaatiot .....	10
4. Syövän kokeelliset <i>in vitro</i> -tutkimusmallit .....	12
4.1. 2D-mallit.....	12
4.2. 3D-mallit - Sferoidit.....	13
4.3. Geelimäiset matriksit syöpäsolujen kasvatusalustana .....	14
4.3.1. Matrigeeli.....	14
4.3.2. Myogeeli.....	14
4.4. Sandwich-malli .....	15
4.5. Myoomanappi-malli .....	16
4.6. Mikrosirut .....	16
4.6.1. Mikrofluidisiru syöpätutkimuksessa .....	18
4.7. Eläinmallit suusyöpätutkimuksessa.....	20
4.7.1. Hiirimallit.....	20
4.7.2. Seeprakalamalli.....	21
4.7.3. Muut eläinmallit .....	21
4.7.4. In vitro- ja eläinmallien tulevaisuuden näkymät.....	22
5. Tutkimuksen tarkoitus .....	24
5.1. Menetelmät .....	24
5.2. Tulokset .....	26
6. Pohdinta .....	27
7. Yhteenveto .....	29
8. Lähteet .....	31

## 1. Johdanto

Syöpä ja kasvaimet ovat Suomessa toiseksi yleisin kuolinsyy (1). Ajan mittaan syöpien hoito on kehittynyt paljon, ja syöpien ilmaantuvuuden lisääntymisestä huolimatta on syöpäkuolleisuus keskimäärin vähentynyt. (2)(3)

Pään ja kaulan alueen syövät ovat aggressiivisimpia syöpiä. Esimerkiksi suusyövän saaneen henkilön viiden vuoden eloonjäämisennuste on, lähteestä riippuen, noin 50 %. Syöpien varhainen diagnosointi olisi taudin ennusteen kannalta tärkeää. Diagnosointia hankaloittaa kuitenkin se, että syöpä saattaa olla vaikeasti näkyvällä alueella, tai se saattaa olla melko oireeton etenkin taudin alkuvaiheessa. (4)(5)

Suusyövän hoitaminen on usein haastavaa. Varhaisvaiheessa yleisin hoitomuoto on kasvaimen paikallinen kirurginen poisto marginaalein, mutta jos syöpä on levinnyt pitkälle, tai se on hankalassa paikassa, voidaan samalla menettää osa suun funktionaalisuudesta. Esimerkiksi levyepiteelikarsinooman kirurginen poisto kielen reunasta saattaa johtaa kielen motoriikan huomattavaan huononemiseen ja samalla vaikuttaa myös puhekykyyn. (6)

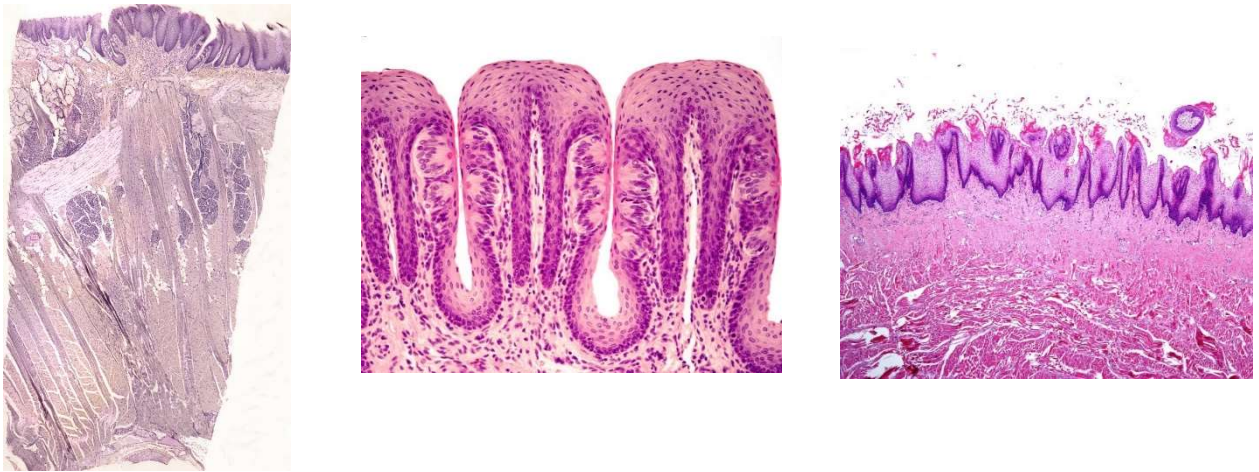
Geenitutkimus ja mikrosirut ovat uusimpia syöpätutkimuksen avuksi tulleita menetelmiä. Nämä menetelmät mahdollistavat syövän tutkimisen uudella tavalla. Tutkimukset esimerkiksi mikrofluidisiruilla ovat olleet jatkuvasti kasvussa. PubMed-tietokannasta hakusanalla ”*cancer microfluidics*” vuodelta 2019 löytyy 234 tulosta. (7)

## 2. Suuontelon limakalvojen anatomia ja histologia

Suun limakalvot voidaan jakaa kolmeen tyyppiin: 1) puremalimakalvo, 2) peittävä limakalvo ja 3) erikoistunut limakalvo. Erilaisten limakalvojen histologinen rakenne vaihtelee hieman johtuen limakalvojen erilaisesta funktiosta ja altistumisesta erilaisille rasituksille. Purentalimakalvoihin kuuluvat kiinnittyneet ikenet ja kova suulaki. Peittävään limakalvoon lukeutuu poskien, liikkuvan ikenen ja suunpohjan limakalvo. Erikoistunutta limakalvoa on vain kielessä. (8)

Limakalvo koostuu levyepiteelistä, tyvikalvosta, lamina propriasta ja sidekudoksesta (kuva 1). Limakalvon pinta voi olla ortokeratinisoitunutta, parakeratinisoitunutta tai keratinisoitumatonta. Esimerkiksi suulaki ja muu purentalimakalvo on parakeratinisoitunutta limakalvoa, jossa keratinosyytit tuottavat pintasolukkaan keratiinia, mutta niiden tumat säilyvät pintakerroksessa. Poskien limakalvot ja muu peittävä limakalvo on keratinisoitumatonta. Erikoistunut limakalvo voi olla keratinisoitunutta, kuten rihmanystyt, tai se voi olla keratinisoitumatonta, kuten sieninystyjen päällinen limakalvo. Lamina proprian alla on submucosa, eli limakalvon alainen kerros. Submucosan alla on usein lihaskerros tai luu. (8)

Kieli koostuu pääosin lihaksesta, jota ympäröi limakalvo. Kielen alaosan limakalvo on tyyppillisesti sileä ja yläosa karhea. Kielen yläosan karheus johtuu kielen nystyistä. Kielessä on neljänlaisia nystyjä. Rihmanystyt (kuva 1) ovat osin keratinisoituneita, ja niitä on runsaimmin kielen etuosassa. Rihmanystyt toimivat mekaanisina nystyinä ja auttavat ruoan liikuttelussa. Rihmanystyjä on kielessä määrällisesti eniten, ja ne tekevät kielestä karhean näköisen. Suuri fyysinen tai kemiallinen rasitus voi lisätä rihmanystyjen keratinisoitumisastetta, jolloin seurauksena voi olla karvakieli. Kielen sieni-, valli- ja lehtinystyissä on makukeräsiä (kuva 1), jotka osallistuvat makuaistimukseen. (8)(9)(10)(11)



Kuva 1: Vasemmassa kuvassa kielen pinnan vallinysty keskellä ja rihmanystyjä vallinystyn reunoilla. Kuvassa myös limakalvon alainen kerros ja lihaskudosta. [Lupa kuvan käyttöön saatu Shutterstock. (12)] Keskellä kuvassa kielen lehtinystyjä, joiden reunoissa näkyy makusilmuja. [Lupa kuvan käyttöön saatu Shutterstock (13)] Oikealla olevassa kuvassa kielen pinnan rihmanystyjä. [Lupa kuvan käyttöön saatu Shutterstock. (14)]

### 3. Suusyöpä

Suusyöpä on termi, joka periaatteessa kattaa erilaiset suuontelon alueen syövät. Usein suusyöpään viitattaessa tarkoitetaan kuitenkin suun levyepiteelikarsinoomaa (*squamous cell carcinoma, SCC*), joka on yleisin suussa esiintyvä syöpä. Noin 95 % suuontelon alueen syöivistä on levyepiteelikarsinomia. (15) (16) Muita suussa mahdollisesti esiintyviä syöpiä ovat muun muassa sylkirauhaskasvaimet, melanoomat ja lymfoomat. (6)

Levyepiteelikarsinooma saa alkunsa suun levyepiteelisoluista. Soluissa tapahtuvat geneettiset ja epigeneettiset muutokset saavat solun erkaantumaan normaalista solusyklistä, jolloin solukko jatkaa kasvuaan. Tavallista voimakkaampi jakautuminen ja solujen sisäisten säätelymekanismien pettäminen lisää mutaatioiden todennäköisyyttä. (17) (18)

### 3.1. Suusyöpä Suomessa

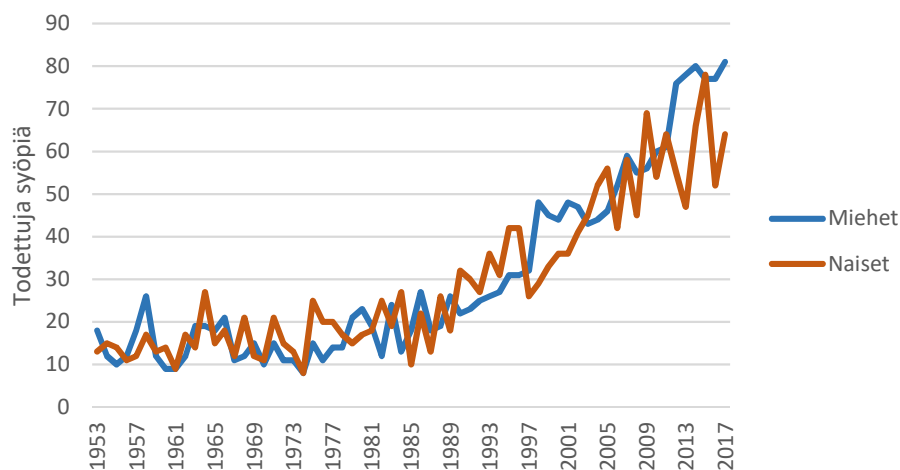
Suomessa uusien syöpätapausten määrä on lisääntynyt viime vuosikymmeninä (19). Erilaiset syövät ja kasvaimet ovat toiseksi yleisin kuolinsyy Suomessa (kuva 2) (1). Syöpädiagnoosi ei ole enää nykyään kuolemantuomio, vaan yhä useammat syöpään sairastuneet selviävät taudista ja osa potilaista paranee täysin. Potilaiden viiden vuoden eloonjäämisennuste vaihtelee syövän mukaan. Kuitenkin yleisesti ottaen syöpään sairastuneiden potilaiden viiden vuoden eloonjäämisennuste on kasvanut noin viisi prosenttia viimeisen kymmenen vuoden aikana (3).

Taulukko 1: Tilastoitu kokonaiskuolleisuus Suomessa vuonna 2017. Mukailten Suomen virallinen tilasto. Kuolemansyyt verkkojulkaisu. (1)

	Kuol- leita Yh- teensä	Miehet	Naiset	% Yh- teensä	% Mie- het	% Nai- set
Kuolleita yhteensä	<b>53 670</b>	<b>26 859</b>	<b>26 811</b>	100 %	100 %	100 %
Verenkiertoelinten sairaudet	19 077	9 553	9 524	36 %	36 %	36 %
Kasvaimet	12 949	6 905	6 044	24 %	26 %	23 %
Dementia, Alzheimerin tauti	9 390	3 059	6 331	17 %	11 %	24 %
Tapaturmat (pl. Alkoholimyrkytykset)	2 325	2 519	806	4 %	9 %	3 %
Hengityselinten sairaudet	2 084	1 263	821	4 %	5 %	3 %
Alkoholiperäiset taudit ja tapaturmainen alkoholimyrkytys	1 558	1 160	398	3 %	4 %	1 %
Itsemurhat	824	611	213	2 %	2 %	1 %
Muut kuolinsyyt	5 463	2 789	2 674	10 %	10 %	10 %

Suusyövän saaneen potilaan viiden vuoden eloonjäämisennuste Suomessa on miehillä 61 % ja naisilla 67 % (6). Varhainen diagnoosi ja riskikäyttäytymisestä luopuminen parantavat ennustetta. Vuonna 2016 suun ja nielun alueen syöpiin sairastui Suomessa 435 miestä ja 245 naista. Näistä kielen syöpiä oli yhteensä 128 ja muita määrittelemättömiä suun alueen syöpiä 157. Suun ja nielun alueen syöpiin kuoli vuonna 2016 Suomessa yhteensä 124 henkilöä.

Suusyöpien lukumäärä on kolminkertaistunut Suomessa viimeisten 30 vuoden aikana (2). Myös kielisyöpien (liikkuva kieli) esiintyvyys on kasvanut (kuva 2). Onneksi hoidot ja hoitokäytännöt ovat jonkin verran parantuneet vuosien varrella. Nykyään tiedetään esimerkiksi erytroplakian ja leukoplakian olevan premaligneja muutoksia, ja sen takia niitä kontrolloidaan entistä tarkemmin. Muutoksia myös poistetaan, jos ne vaikuttavat suspekteilta. (6) (20)



Kuva 2: Kielisyövän ilmaantuvuus Suomessa ikävakioitu ja suhteutettu 100 000. (21)

### 3.2. Suusyövälle altistavia tekijöitä

Suun levyepiteelikarsinooman syntyyn on yhdistetty useita riskitekijöitä. Suurimmat yksittäiset riskitekijät ovat runsas alkoholinkäyttö ja tupakointi. Lisäksi muun muassa huono suuhygienia, jatkuvat infektiot suussa ja HPV lisäävät tutkitusti suusyöpäriskiä. Erityisen suuri korrelaatio niillä on kielen kannan ja nielun alueen syövän synnyssä. (22) (23)

Useassa tutkimuksessa alkoholin ja tupakan aiheuttama syöpäriski on suoraan verrannollinen niiden käyttömääriin. Etenkin nuorena aloitetun tupakoinnin ja alkoholin käytön on osoitettu linkittyvän suusyövän esiintyvyyteen. Vaikka alkoholi ei itsessään ole syöpää aiheuttava aine, sen ensimmäisenä metaboliatuotteena



syntyvä asetaldehydi on karsinogeeninen. Asetaldehydi reagoi solun DNA:n kanssa saaden aikaan DNA:n muutoksia. Jos näitä muutoksia ei korjata solussa, se saattaa johtaa syöpämutaatioon. Vaikka alkoholi pääsääntöisesti metaboloituu maksassa, on myös viitteitä siitä, että jonkin verran alkoholia metaboloituisi suoraan suuontelossa ilman alkoholin kiertoa maksan kautta. (18) (22) (24)

Nikotiinituotteista tupakan on todistettu olevan ehdottomasti haitallisin. Tupakka kasvattaa suusyövän riskiä yhdessä alkoholin kanssa käytettynä 35-kertaiseksi (25). Myös nuuskaamisen on todettu lisäävän suusyöpäriskiä. Tosin nuuskan vaikutus suusyöpäriskiin vaihtelee paljon nuuskan laadusta, tyypistä ja käyttömäärästä riippuen. (26) Sähkötupakan vaikutuksista suun limakalvoon on tutkittu tois- taiseksi vähän. Vuonna 2017 Ohio State Universityssä tehdyssä tutkimuksessa todettiin kuitenkin myös sähkösavukkeiden lisäävän riskiä sairastua suusyöpään. (27)

Ihmisen papilloomaviruksella (HPV) on osoitettu olevan yhteys suusyövän syn- tyyn. Papilloomavirus voi välittyä suuonteloon esimerkiksi suuseksin välityksellä. Suomessa tyttöjen HPV-rokottaminen suojaa nykyään jossain määrin HPV-tar- tunnoilta. Tosin syöpätilastoissa tämä näkyy vasta monen vuoden viiveellä. Kääntöpuolena kuitenkin on, että HPV-positiivisilla suusyövillä on parempi en- nuste kuin HPV-negatiivisilla. (23)

Joissain tutkimuksissa on osoitettu kasvavaa korrelaatiota ilmaansaasteiden (etenkin mikropartikkelien) ja suusyövän ilmenemisen välillä. Samassa tutkimuk- sessa osoitettiin positiivinen korrelaatio alailmakehän otsonin ja suusyövän esiin- tyvyyden välillä. (28)

Suusyövän riskiä eri tutkimusten mukaan lisäävät myös huonosti istuvat proteesit ja muut sellaiset tekijät, jotka aiheuttavat jatkuvaa ärsytystä, hankausta tai hu- onosti paranevan leesio suun limakalvoille. (29) (30) (31)

Betelpähkinän jauhamisen ja suusyövän välillä on huomattu selkeä positiivinen korrelaatio. Betelpähkinä on maailmanlaajuisesti neljänneksi yleisimmin käytetty päihde. Se sisältää erilaisia polyfenoleja, kuten tanniineja ja alkaloideja. Keskushermostoon vaikuttava aine betelpähkinässä on alkaloidi nimeltään arecoliini. Betelpähkinän karsinogeenisuuden mekanismi on kuitenkin vielä toistaiseksi huonosti tunnettu. (32)

Suusyöpää saattaa edeltää benigni limakalvomuutos, kuten leukoplakia, proliferatiivinen veerukoottinen leukoplakia, erytroplakia tai punajäkälän kaltainen muutos. Keskimäärin 3.5 prosentilla leukoplakiasta kärsivillä kehittyy suusyöpä, mutta syöpäriski erytroplakian kohdalla on huomattavan suuri. (6) (33)

Suun punajäkälä voidaan kliinisesti tyypittää plakkimaisiin, erosiivisiin ja atrofisiin. Suun punajäkälä ja punajäkälän kaltaisilla muutoksilla on noin 1-3 % todennäköisyys muuttua suusyöväksi. Suurin riski punajäkälässä muuttua suusyöväksi on plakkimaisessa punajäkälässä, jossa todennäköisyys kehittyä suusyöväksi on 2,1 %. Lisäksi on huomattu, että suusyöpä kehittyy punajäkälädiagnoosista keskimäärin 59-61 % kuukaudessa, tutkimuksesta riippuen. (6)

Proliferatiivinen verrukoottinen leukoplakia (PVL) on suhteellisen harvinainen limakalvomuutos. Se on tavallisesti plakkimainen muutos suun limakalvolla. Se voi myös olla lichenoidin muutoksen kaltainen. PVL alkaa usein yksittäisestä muutoksesta, mutta leviää vuosien mittaan ja muuttuu heterogeeniseksi leesioksi. PVL on tärkeä diagnosoida heti taudin alussa, koska sillä on suuri todennäköisyys malignisoitua. Noin 60 % PVL-tapauksista muuttuu suusyöviksi. Tyypillisimmät paikat PVL:n aiheuttamalle syövälle ovat ikenen alue, posken tai kielen limakalvo. (6)

Suusyövän esiintymisellä on joissakin tapauksissa osoitettu olevan myös perinnöllistä vaikutusta. Etenkin alle 45-vuotiaiden pään ja kaulan alueen syövässä on todettu olevan jonkinlaista periytyvyyttä. (34)

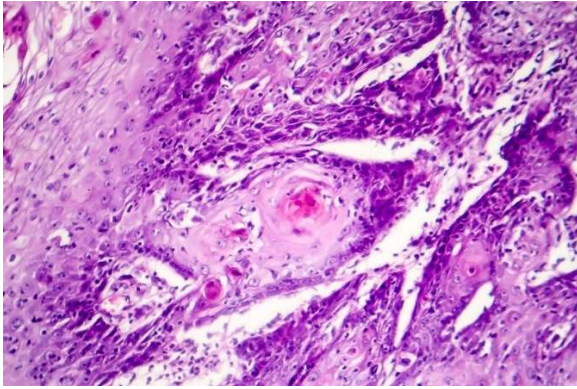
Terveellisten elämäntapojen ja hyvän suuhygienian on todettu ehkäisevän suusyöpää. Terveellisellä ja monipuolisella ruokavalion on myös osoitettu olevan ehkäisevä vaikutus suusyövän synnyssä. Terveellisten elämäntapojen, tupakoimattomuuden ja alkoholin kohtuukäytön avulla voitaisiin ehkäistä 75 % suusyöpätapauksista. (5) (35)

### **3.3. Tyypilliset oireet ja diagnostiikka**

Koska suusyöpä on vakava sairaus, se tulisi tunnistaa ja hoitaa mahdollisimman varhaisessa vaiheessa. Erityisen tärkeää suusyövän oireiden tunnistaminen on hammaslääkäreille, lääkäreille, suuhygienisteille ja hammashoitajille. Myös potilaiden valistaminen suusyövän oireista ja kehottaminen hakeutumaan suun tutkimuksiin on oleellista syövän varhaisen toteamisen ja tehokkaan hoidon kannalta. (5) (36)

Suusyövän oireita ovat muun muassa kielen normaalilla tavalla parantumaton haavauma, erilaiset kyhmyt ja muutokset pään ja kaulan alueella, eriväriset limakalvomuutokset suun limakalvoilla sekä syömisen ja puheen häiriöt. Limakalvoilla voi esiintyä myös leukoplakiaa, erytroplakiaa tai muita limakalvomuutoksia. Kipu on tyypillisesti syövän myöhäinen oire. Jos limakalvomuuotos ei häviä itsestään noin 2-3 viikon kuluessa, on muutoksesta syytä ottaa biopsia. (6) (33) (37)

Suusyövälle tyypillisiä esiintymispaikkoja ovat kielen sivussa, suunpohjassa ja retromolaarilalueella sekä pehmeässä suulaessa. Nämä paikat voivat olla huonosti näkyvissä, ja jos koko suuonteloa ei huolellisesti tarkasteta, voi syöpä kasvaa suureksi. (31)



Kuva 3: Levyepiteelikarsinoomassa näkyviä keratinisaatiohelmiä. Lupa kuvan käyttöön saatu Shutterstock. (38)

Epäilyttävistä muutoksista suun limakalvolla tulee aina ottaa biopsia, joka lähetetään patologin tutkittavaksi. Patologin tutkimuksista selviää muutoksen laajuus, kasvaimen invasiivisuus ja syövän kasvutapa. Vielä toistaiseksi suun limakalvolta saatava irtosolunäyte on huono diagnostiikan kannalta, ja sen takia joudutaan turvautumaan riittävän kokoiseen biopsiapalaan. (6)

Suusyöpä käypä hoito suosituksen mukaan suusyöpää hoidetaan pääasiassa kirurgisesti, ja tarvittaessa hoitoon lisätään säde- ja kemoterapia, jossa käytetään solunsalpaajia (6).

### 3.4. Prognostiset menetelmät

Suusyövällä on sitä parempi ennuste, mitä aikaisemmin se voidaan todeta. Tämän takia on tärkeää kehittää toimivia ja tarkkoja prognostisia menetelmiä. Niiden avulla voitaisiin ennustaa suusyövän aggressiivisuutta ja paremmin kohdentaa kullekin potilaalle sopivin hoito ja näin parantaa ennustetta. (5) (36)

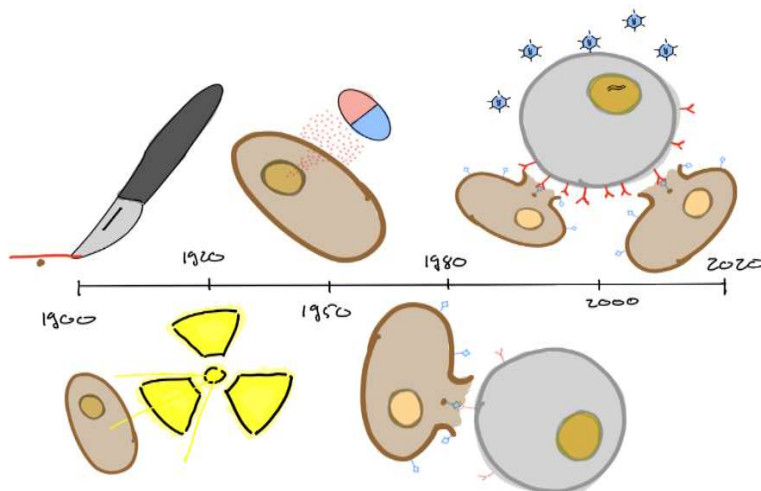
Yleensä pienemmät kasvaimet saadaan poistettua paikallisella kirurgialla, kun taas suuremmat syövät ovat usein jo metastasoituneet imusolmukkeisiin. Tosin tähän on poikkeuksia. Osa pinnalla pieninä näkyvistä syövästä saattaa kasvaa

nopeasti pieninä silmuina (budding) ja metastasoida helposti. Silmuilevan kasvutavan on havaittu heikentävän potilaan ennustetta. (39) Toiset syövät voivat taas olla pinnallisesti suuria, mutta eivät kykene invasoitumaan yhtä tehokkaasti, ja ne lähettävät myöhään imusolmukemetastaaseja. (40)

Syövän sijainti, koko ja levinneisyysaste vaikuttavat prognoosiin. Erityisesti kaulan alue on tutkittava, sillä se antaa viitteitä syövän levinneisyydestä. Normaalin palpaatiotutkimuksen lisäksi suositellaan kuvantamistutkimuksia (6). T1-, T2-, ja N0-suusyöpäpotilaiden diagnostiikassa voidaan soveltaa tietyissä tapauksissa myös vartijaimusolmuketutkimuksia. (41)

### 3.5. Suusyövän hoito ja sen komplikaatiot

Suusyöpää hoidetaan pääasiassa kirurgisesti, jos suusyöpä on aikaisessa vaiheessa. Hoitolinjan valintaan vaikuttavat niin potilaasta kuin kasvaimestakin riippuvaiset seikat. Kasvaimen koko, sijainti, syvyys ja se, kuinka lähellä luuta syöpä on, vaikuttavat siihen, kuinka hyvin kasvain voidaan poistaa kirurgisesti. (16) (42)



Kuva 4: Eri syöpähoitojen kehitys vuosien saatossa. Kirurgia, sädehoito, kemo-terapia, immunoterapia ja geenihoidot. Mukailten Shah, J P (42)

Suusyövän hoitoon liitetään toisinaan sädehoito syövän suuren uusiutumiseriskin takia. Pelkkää sädehoitoa annetaan kuitenkin harvoin, ja se yhdistetään tavallisesti muuhun hoitoon, kirurgiaan ja/tai kemoterapiaan. Sädehoito kohdistetaan primäärituumorin leikkausalueelle ja lisäksi kaulan ja imusolmukkeiden alueelle, jotta mahdolliset mikrokooppiset etäpesäkkeet saadaan varmemmin tuhottua. Sädehoitoon yhdistetty kemoterapia tehostaa sädehoitoa, mutta se lisää kuitenkin samalla sädehoidon toksisia vaikutuksia. (43) (44) Kemoterapian yksinään on todettu kasvattavan viiden vuoden eloonjäämisennustetta noin 4,5 prosenttiyksiköllä mutta yhdistettynä sädehoitoon potilaiden hyöty on ollut 6,5 prosenttiyksikköä. (45) (46)

Kemoterapia ja sädehoito aiheuttavat aina jonkinasteisia komplikaatioita. Akuutit komplikaatiot ilmenevät hoidon aikana, mutta poistuvat hoidon loputtua. Krooniset komplikaatiot voivat ilmetä pitkänkin aikaa hoidon päättymisen jälkeen. Kemoterapian yleisiin komplikaatioihin kuuluvat limakalvojen tulehdus, haavaumat limakalvoilla, verenvuoto ja hermovauriot. Sädehoidon komplikaatioihin kuuluvat sidekudoksen fibroosi, hampaiden karioituminen, ientulehdus sekä säteilytettävien alueiden kudoksien hajoaminen. Sädehoidosta ja/tai kemoterapiasta johtuviin komplikaatioihin kuuluvat lisäksi mukosiitti, makuaistin muutokset, kuiva suu, erilaiset kiputilat, aliravitsemus, kuivuminen ja suun infektiot. Lisäksi lapsilla, joilla hampaat vielä kehittyvät, saattaa esiintyä hampaiden kehityshäiriöitä. (47) (48)

Syöpähoitojen suunnitteluun ja toteutukseen osallistuu moniammatillinen terveydenhoidon työryhmä. Hoitoon osallistuvat pääasiassa kirurgit, onkologit, anesteziologit, radiologit ja patologit/suupatologit. Potilaan hampaiden ja suun kunnon ylläpitäminen on syöpähoitojen kannalta hyvin tärkeää. Sillä ehkäistään komplikaatioita, joita suun alueen infektiot saattaisivat aiheuttaa syöpähoitojen aikana. Hyvällä hammashoidolla pystytään kohentamaan myös potilaan elämänlaatua. Hammashoitotiimiin syöpähoitojen aikana kuuluu eri alojen erikoishammaslääkärit, kuten parodontologit, proteetikot, suu- ja leukakirurgit sekä yleishammaslääkäri. Suun terveyden edistämisessä voi olla mukana myös suuhygienisti koko syöpähoitojen ajan. (5) (6)

Suusyövän hoidossa on otettava huomioon myös potilaan kuntoutus hoidosta. Hoidolla voi olla monia negatiivisia vaikutuksia potilaan suuhun ja sen funktionaalisuuteen. Näin ollen syöpähoitojen jälkeen suun kuivumista ja hampaiden puutumisesta johtuvaa haittaa tulee hoitaa. (47) (48) (49)

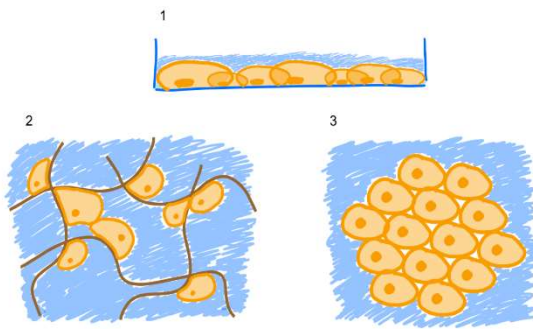
## **4. Syövän kokeelliset *in vitro* -tutkimusmallit**

### **4.1. 2D-mallit**

Syöpäsolujen kasvattamista *in vitro* -viljelyalustoilla on käytetty laajalti syöpäsolututkimuksissa. Solukasvatuksia voidaan valmistaa suoraan lahjoitetusta kasvaimesta, jolloin saadaan uusi syöpäsolulinja. Lisäksi voidaan käyttää solupankista saatavia syöpäsolulinjoja. Yleisimmin soluja kasvatetaan lasi- tai muovialustalla, jossa solut kasvavat litteinä alustaansa kiinnittyneinä ja saavat tarvitsemansa ravinteet ja hapen niitä päällystävästä liuoksesta. (50)

2D-mallin etuja ovat soluviljelmän edullisuus ja kokeiden yksinkertaisuus. Huonona puolena on se, ettei kaksikulotteinen malli vastaa tuumorin todellista muotoa. Kaksikulotteisessa mallissa solujen välinen tai solujen ja ulkopuolisen matriksin väliset viestinnät eivät toimi samalla tavoin kuin 3D-ympäristössä. (50) (51)

Solujen kasvaminen 2D-ympäristössä verrattuna 3D-malliin saa aikaan häiriön, paitsi solujen polarisaatiossa, myös niiden sisäisissä signaloinneissa ja esim. apoptoosissa. 2D-soluviljelymalli on kuitenkin käytännöllinen, ja sitä käytetään yhä useissa erilaisissa syöpätutkimustilanteissa. (50) (52)



Kuva 5: 1) 2D-solukasvatus maljalla, 2) 3D-solukasvatus matriksissa ja alhaalla oikealla 3) 3D-solukasvatus sferoidina. Mukailten Kapalczyńska et al. (50)

## 4.2. 3D-mallit - Sferoidit

Yksi 3D-malli, jolla voidaan tutkia myös syövän mikroympäristöä, on sferoidi (kuva 5). Sferoidi-mallia käytetään nykyään paljon syöpätutkimuksissa. (54) Sferoideja saadaan aikaiseksi, kun syöpäsoluja kasvatetaan U-muotoisen kuoppalevyn pohjalla, jonne syöpäsolut eivät pääse kiinnittymään. Kun syöpäsolut eivät voi kiinnittyä kuopan pohjaan, ne kiinnittyvät toisiinsa muodostaen pallomaisia rakenteita. (54). Sferoidissa on paljon solujen välisiä kontakteja, ja solut pystyvät helposti viestimään keskenään. (53) (54)

Sferoidi-mallin avulla saadaan luotua todenmukaisempi gradientti kasvaimen. Gradienttien vuoksi saadaan suurempi konsentraatio happea ja ravinteita sferoidin ulkopuolelle ja sisäpuolella on suurempi konsentraatio solujen metaboliatuotteita. (53) (55)

Sferoidi-malleja voidaan kasvattaa kasvatusliuoksessa sellaisenaan tai ne voidaan siirtää kasvamaan geeliin, jolloin ne pysyvät paikoillaan kasvatuksen ajan. (56)



### 4.3. Geelimäiset matriksit syöpäsolujen kasvatusalustana

#### 4.3.1. Matrigeeli

Matrigeeli (*Matrigel*<sup>R</sup>) on solukasvatuksessa yleisesti käytetty matriksi, joka on valmistettu hiiren Engelbreth-Holm-Swarm sarkoomasta. Siinä on runsaasti tyvikalvoproteiineja (mm. laminiinia, tyypin IV kollageenia ja entaktiinia), ja se polymerisoituu geelimäiseksi, jolloin siinä voidaan kasvattaa syöpäsoluja kolmiulotteisesti. Matrigeeli sisältää myös muita solujen kasvun kannalta hyödyllisiä aineita, kuten kasvutekijöitä. (56) (57) (58)

Matrigeelin hyviä puolia on, että se tarjoaa syöpäsoluille kolmiulotteisen matriksin, jossa syöpäsolut voivat kasvaa. Useiden syöpäkasvainten on todettu tarvitsevan kolmiulotteisen rakenteen, jotta ne voivat kasvaa ”normaalisti”. Matrigeeliä on käytetty myös sikiön kantasolujen kasvattamiseen. Huonoja ominaisuuksia on, että Matrigeeli on suhteellisen kallis, tuotteen laatu vaihtelee eri tuote-erien välillä ja sisältäessään tyvikalvokomponentteja se ennemmin hidastaa kuin kiihdyttää syöpäsolujen liikettä. (56) (57) (58)

Matrigeeliä sisältävien 3D-soluviljelyjen avulla on testattu eri hoitomuotojen toimivuutta, kuten radio- ja kemoterapiaa, sekä vasta-aineperusteista immunoterapiaa. (57)

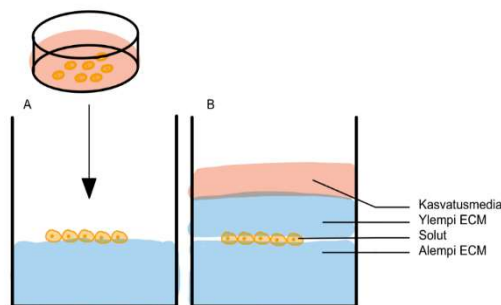
#### 4.3.2. Myogeeli

Myogeeli on ihmisen kohdun leiomyoomasta valmistettu tuote, joka sopii hyvin ihmisen syöpäsolujen kasvatukseen. Sen avulla syöpäsoluja voidaan kasvattaa 3D-matriksissa, joka jäljittelee paremmin kehon todellisia olosuhteita, toisin kuin perinteinen pullokasvatus. (59)

Myogeelin avulla voidaan tutkia syövän jakautumista, invasoitumista ja käyttäytymistä realistisemmassa kasvaimen mikroympäristössä. Kun soluja kasvatetaan myogeelissä siten, että ne kasvavat kahden myogeelistä muodostetun levyn välissä, niiden kasvu on nopeampaa ja ne muodostavat suurempia ryhmiä kuin matrigeelissa kasvatettuna. Myogeelia on myös helppo hyödyntää 3D-lääketieteessä ja tutkittaessa solujen ulkoisten vesikkeleiden vaikutusta soluviestinnässä. (59) (60)

#### 4.4. Sandwich-malli

Geelien avulla voidaan syöpäsoluja kasvattaa geelin sisällä tietyssä kerroksessa. Tällaisella niin sanotulla sandwich-tekniikalla kasvatettaessa syöpäsoluja voidaan kasvattaa kahden geelin välissä, jolloin voidaan helpommin tutkia esimerkiksi syöpäsolujen invasiivisia ominaisuuksia. Sandwich-tekniikan avulla voidaan mallintaa paremmin tilannetta, jossa syöpäsolut ovat kudoksen sisällä. Perinteisissä tekniikoissa syöpäsoluilla on tartuntapinta lähinnä vain yhdellä puolella. Sandwich-tekniikka mahdollistaa syöpäsolujen kiinnittymisen koko soluseinälleen. (61) (62) (63)



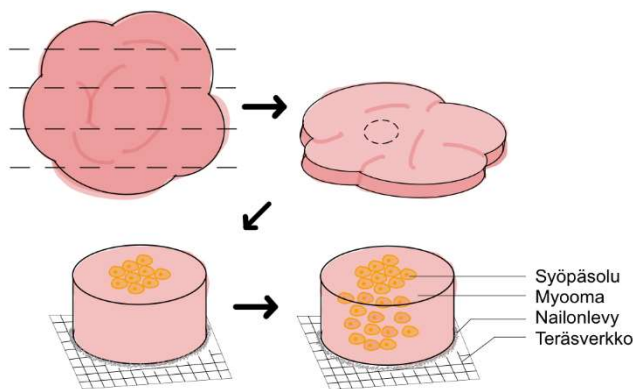
Kuva 6: Sandwich-malli. Mallissa syöpäsolut siirretään ensimmäisen geelin päälle, minkä jälkeen syöpäsolujen päälle tulee toinen geeli. Ylemmän geelin päälle tulee vielä kasvumediaa estämään kuivumista. Mukailten (61)

Soluja voidaan kasvattaa erillisellä maljalla (Kuva 6). ECM (extra cellular matrix)-geeli pipetoidaan kuopan pohjalle, minkä jälkeen solut voidaan pipetoida hyyty-

neen geelin päälle. Solut voivat olla irrallisina tai sferoidina. Solujen päälle pipe-  
toidaan kerros ECM-geeliä ja tämän jälkeen vielä kasvatusmediaa estämään kui-  
vumista. (61) (62)

#### 4.5. Myoomanappi-malli

Myoomanappi -mallissa myoomakasvaimesta viipaloidaan ensin 4 mm:n levyjä. Tämän jälkeen levyistä otetaan stanssilla 8 mm halkaisijaltaan oleva ”nappi”. Kasvaimesta otetun napin päälle voidaan siirtää syöpäsoluja kasvamaan. Tämän mallin etuina on se, että myoomanapissa on luonnollisesti ECM ympäristöä vastaavat olosuhteet. Myoomanappi-mallilla voidaan helposti mallintaa syövän invasiivisia ominaisuuksia ja tutkia siihen vaikuttavia tekijöitä. (61)



Kuva 7: Myoomanapin päälle voidaan siirtää syöpäsoluja, jonka jälkeen syöpäsolut lähtevät vaelta-  
maan myoomanapin si-  
sälle. Mukailten Ehsanul  
(61)

#### 4.6. Mikrosirut

3D-mallilta puuttuu silti edelleen tiettyjä ominaisuuksia, jotka voivat vaikuttaa ku-  
doksen ja kasvaimen kasvuun ja ominaisuuksiin. Tällaisia ominaisuuksia ovat  
esimerkiksi hydrostaattinen paine, altistuminen erilaisille venytyksille ja lisäksi ku-  
doksen muodon muutoksille (painaumat jne.). Lisäksi klassisista *in vitro* -mal-  
leista puuttuu kudokselle tyypillinen liike ja muut ominaisuudet, kuten esimerkiksi

keuhkoissa venytys ja suolessa motiliteetti, joka saattaa vaikuttaa kasvainkudokseen. Solumallien heikkoutena voidaan pitää myös sitä, että niistä puuttuu usein eri kudosten välinen kommunikaatio. (64)

Mikrosirujen avulla voidaan tutkia helpommin tuumorin mikroympäristöä ja saada siitä uutta tietoa. Mikrosirut tarjoavat solukasvatukseen ratkaisun, joka on eläinmallien ja perinteisen solukasvatuksen väliltä. Niiden avulla voidaan tutkia tuumorin biologiaa ja helpottaa edullista syöpälääkekehitystä. (65)

Solusirujen rakenne vaihtelee sen mukaan, mitä elintä niillä halutaan mallintaa. Suusyövän kannalta mallinnuksessa huomioon otettavat seikat ovat lähinnä kapillaarit. Sen takia sirun rakenne voi olla melko yksinkertainen. (64)

Ensimmäisiä mikrosirurakenteita syöpätutkimuksessa oli keuhkosityöpä- ja rintasyöpäsiru. Mikrosirun avulla voidaan jäljitellä kudoksen tai elimien histologista rakennetta. Mikrosirun sisälle voidaan rakentaa erilaisia kudosten rajapintoja ja samalla voidaan luoda sirun sisälle staattisia ja liikkuvia osia. (60)

Mikrosirujen avulla on mahdollista tutkia myös tuumorin sisäistä mikroympäristöä, vaikka toistaiseksi onkin keskitytty tuumorin ulkopuoleisen mikroympäristön tutkimiseen. (66)

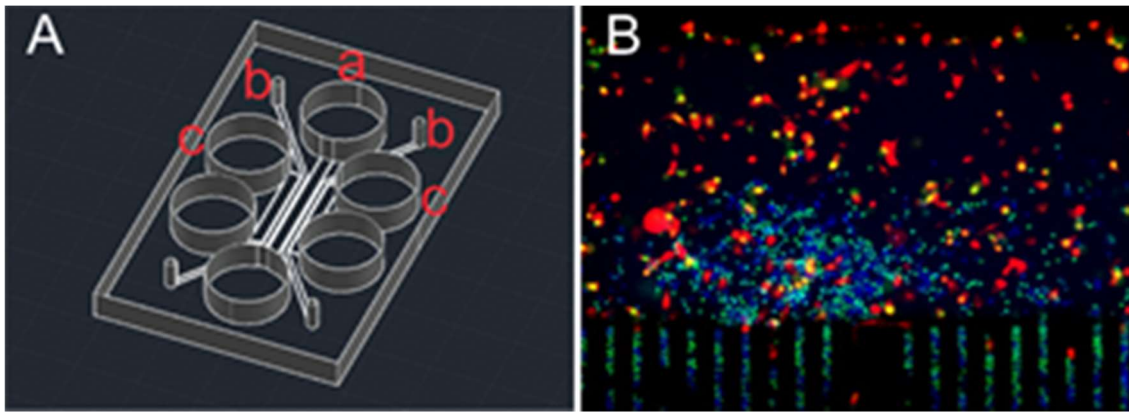
Mikrosirujen avulla on pystytty eristämään harvinaisia syöpäsoluja, jotka ovat kiertäneet veressä (*circulating tumor cells*). Tämä auttaa syövän metastaasien tutkimuksessa. Eristetyistä syöpäsoluista voidaan tutkia mahdollisia muutoksia verrattuna alkuperäiseen kasvaimen. Näitä muutoksia vertaamalla voitaisiin eristää mahdollisia biomarkkereita, jotka auttavat ennustamaan, milloin syöpä voisi mahdollisesti metastasoida. (67)

Mikrosiruja on käytetty myös erilaisten syövän biomarkkereiden eristyksessä. Syövän biomarkkereihin on ensin liitetty magneettinen nanopartikkeli, jonka avulla ne on voitu erotella muista molekyyleistä. Samalla tekniikalla voidaan eristää kokonaisia soluja, jolloin voidaan saada uusia solulinjoja. (68)

#### **4.6.1. Mikrofluidisiru syöpätutkimuksessa**

Mikrofluidisiru on nopeasti yleistymässä oleva tekniikka, joka mahdollistaa pienten nestemäärien liikuttelun. Sen avulla on helpompaa tutkia esimerkiksi soluihin kohdistuvia voimia, mm. venytysvoimaa ja hydrostaattista painetta. (69) Nämä sirut antavat mahdollisuuden kontrolloida paremmin tuumorin mikroympäristöä ja mahdollistaa erilaisten syöpätutkimusten käyttöönoton. Niiden avulla voidaan kasvattaa ja tutkia yksittäisistä syöpäsoluista kokonasiin solupopulaatioihin ja 3D-solumalleihin. (69)

Mikrofluidisirun avulla voidaan tutkia esimerkiksi *immuno check point* -inhibiittorien (kuten PD-L1 ja IDO-1) vaikutusta valkosolujen migraatioon kohti syöpäsoluja. Sirun avulla on voitu osoittaa, että valkosolujen vaellus kohti syöpäsoluja on syöpäsolujen tiheyteen riippuvainen ja että IDO-1-inhibiittori indusoi valkosolujen vaellusta. Vastaavien testien avulla voidaan tutkia ja löytää erilaisia immunoterapeuttisia lääkkeitä. (70)



Kuva 8: Kuvassa A) Suusyöpää mallintava siru. a) Immuunisolujen kammio. b) syöpäsolujen kammio. c) Kuivumista estävä kammio. Kuvassa B) valkosolut (värjättyinä sinisellä) vaeltamassa mikroputkien läpi kohti syöpäsoluja (värjättyinä punaisella). Lupa kuvan käyttöön saatu Al-Samadi. (70)

Tällä hetkellä käytännöllisimmät tarkoitukset, joihin mikrofluidisiruja voidaan käyttää, ovat solujen erotus, solukasvatus ja lääkeaineiden testaus eri syöpäkannoilla. Solukasvatus tosin mahdollistaa samalla useita eri toimintoja, kuten solun mikroympäristön tutkimisen ja lääkeaineiden vaikutuksen tutkimisen solujen toimintaan. (67) (68) (71) (72)

Mikrofluidisirujen avulla voidaan luoda myös erilaisia gradientteja ja tutkia eri aineiden pitoisuuksien vaikutusta solujen toimintaan. Hyödyllisimpiä ovat esimerkiksi happi- ja lääkeainegradienttien testaus, jonka avulla voidaan tutkia, mikä lääkeainepitoisuus on potilaan kannalta optimaalisin: suurin terapeuttinen vaikutus ja vähäisimmät sivuvaikutukset. (73) (74)

Suuret kasvaimet, joissa on heikko ja epäkypsä verisuonitus, kärsivät usein hapenpuutteesta. Happigradientin avulla voidaan tutkia tuumorin sisäistä mikroympäristöä, jossa on happigradientti. Samalla voidaan tutkia, kuinka tuumorin solut reagoivat vähähappisempaan ympäristöön ja miten vähähappisuus vaikuttaa eri lääkkeiden toimintaan. (73)

## 4.7. Eläinmallit suusyöpätutkimuksessa

### 4.7.1. Hiirimallit

Eläimet syöpäsolumallina juontavat juurensa jo sadan vuoden taakse jalostettuihin hiirilinjoihin, joilla tehtiin ensimmäinen syövän transplantaatiokoe (75). Geneettisesti muokatut hiiret ovat olleet pitkään klassisin eläinmalli syövän tutkimuksessa. Hiirillä on testattu useita eri syöpiä, kuten haimasyöpää, melanomaa, ruokatorven ja suuontelon syöpiä. Hiirien avulla on voitu selvittää syöväälle tyypillisiä molekulaarisia toimintoja, kuten syövän kasvu ja metastasointi. (76)

Syöpää tutkittaessa hiirimalleilla, immuunipuutteisille hiirille voidaan siirtää ihmisen syöpä. Vaikka hiirillä ei ole immunitettä niiden on kuitenkin kuvattu tuottavan jonkinlainen immuunireaktio syöpäkudosta kohtaan. Tähän reaktioon on osallistunut neutrofiilejä, lymfosyyttejä ja makrofageja. (77)

Uusimpana tekniikkana eläinmalleissa on potilaan tuumorista suora siirrostite (Patient-derived xenograft, PDX). Tällä tavoin on saatu paljon tärkeää tietoa syövän biologiasta. Myös subcutaneus injektioit tuumoreilla ovat mahdollisia. Ihonalaisissa injektioissa on kuitenkin ongelmana, että tuumorin tulee kasvaa hiiressä tarpeeksi suureksi, jotta poisto on käytännöllistä. Siirros saattaa lisäksi aiheuttaa hiiressä stressiä ja kipua. Tämän takia joissain tapauksissa testi joudutaan keskeyttämään, jos siirros muuttuu esimerkiksi ulseroivaksi. (77) (78)

Suusyöpää ja etenkin kielen levyepiteelikarsinoomaa mallinnettaessa todennäköisin tilanne hiirimalleilla saadaan syöpäkudossiirteellä, joka transplantoidaan suoraan hiiren kieleen. Syövän kasvua saadaan vakioitua, kun kieleen injektoidaan, joka kerta sama määrä syöpäsoluja. (79)

### 4.7.2. Seeprakalamalli

Suhteellisen uusia syöpämalleja eläinmaailmasta ovat seeprakalat. Seeprakalat ovat nopeampi kasvattaa ja suhteessa runsaslukuisampia ja näin edullisempia kuin hiirimallit. (75) (76)

Seeprakalamallin on huomattu mallintavan paremmin syövän invasiivisuutta, verrattuna hiirimalleihin. Lisäksi seeprakalamallit kuvaavat hyvin syövän alkuvaihetta ja vaihetta, jossa syöpä lähettää etäpesäkkeitä. Hiirimallit kuvaavat paremmin taas syövän ”loppuvaihetta”, jossa syöpä on päässyt kasvamaan suureksi. (80)

Syöpää mallinnettaessa seeprakaloilla, voidaan käyttää seeprakalojen alkioita. Syöpäsolut injektoidaan seeprakalojen ruskuaispussiin. Syövän lääkeherkkyyttä voidaan tutkia kuvantamalla seeprakaloja. Vaihtoehtoinen ja paljon nopeampi menetelmä on tutkia seeprakaloissa kasvatettuja tuumoreita PCR-tekniikalla. PCR-tekniikka on viisi kertaa nopeampi, kuin perinteinen kuvantamismenetelmä. Tällä hetkellä käytetyimmät sovellukset seeprakalamallilla ovat eri syöpien invasiivisuuden tutkiminen mikroskoopin avulla ja ihmisen syöpien leviäminen verisuonten kautta etäpesäkkeiksi. Lisäksi seeprakalamallia voidaan käyttää lääketestauksessa, ekstrasellulaarisen matriksin muokkauksen vaikutus syöpään ja uusien syövän toimintaan vaikuttavien aineiden seulonnassa. (80) (81)

### 4.7.3. Muut eläinmallit

Kaneja on pystytty käyttämään syöpämalleina suun levyepiteelikarsinoomaa tutkittaessa. Tutkimuksessa onnistuttiin kasvattamaan levyepiteelikarsinoomaa kanein poskessa siten, että syöpä kasvaa sferoidina ja ilmentää sekä symmetristä, että epäsymmetristä jakautumista. Symmetrinen jakautuminen tapahtuu kantasoluilla ja epäsymmetrinen tytärsoluilla. (82)



Myös kesytettyjä sikoja on pystytty käyttämään syöpämalleina. Koska ne ovat lähellä ihmisen geneettistä perimää, niiden avulla voidaan mallintaa syöpiä jossain määrin paremmin kuin muilla eläimillä. Niiden käytön ongelmaksi tulee suuri kustannus ja hidas lisääntyminen, jolloin uuden populaation saaminen vie paljon aikaa. (75) (76)

Eläinmallit mallintavat hyvin kasvaimen 3D-rakennetta ja fysiologisia ominaisuuksia. Näin voidaan tutkia erilaisten lääkkeiden vaikutusta, niiden farmakokinetiikkaa ja -dynamiikkaa. Eläinmalleissa kasvaimet kasvatetaan kuitenkin erilaisessa organismissa kuin ihmisessä, jolloin fysiologiset ominaisuudet eivät välttämättä täysin vastaa ihmisen elimistön olosuhteista. Esimerkiksi lääkkeiden farmakodynamiikka ja farmakokinetiikka voivat vaihdella eri eläinlajien välillä ja olla erilainen myös ihmisellä kuin käytetyllä eläinmallilla. Eläinmalleissa yhtenä haittapuolena on myös se, että ne ovat suhteellisen kalliita. (75) (76)

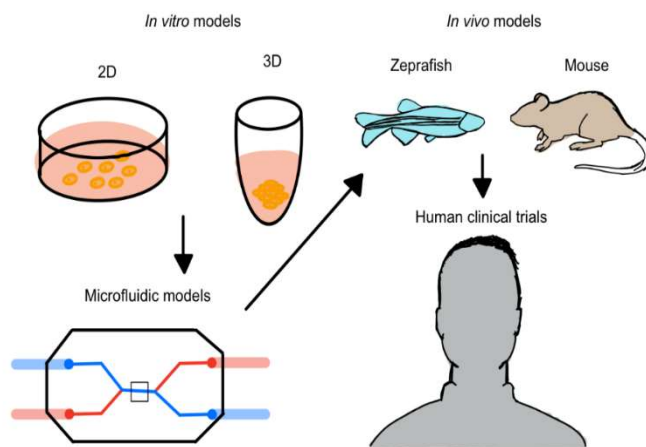
#### **4.7.4. In vitro- ja eläinmallien tulevaisuuden näkymät**

Aikaisemmin syöpäsolujen tutkimisessa on käytetty pääosin solujen kasvatusta maljoilla. Solujen kasvattaminen maljalla ei kuitenkaan anna soluille mahdollisuutta muodostaa 3D-rakenteita, vaan solut kasvavat kaksiulotteisena levynä. Lisäksi esimerkiksi metastasointiin vaikuttavien geenien tutkiminen on hankalaa 2D-malleilla, koska solut eivät välttämättä ilmennä näitä geenejä ilman oikeanlaista 3D-rakennetta. (64)

Syövän kasvua voidaan mallintaa kolmiulotteisesti eläinmallien avulla. Niiden avulla saadaan myös luotua syövälle realistisempi ja monimuotoisemman kasvuympäristön. Eläinmallit kuitenkin todennäköisesti jäävät pienempään rooliin, kun syöpää voidaan mallintaa käyttäen ihmisen kudosta. On myös mahdollista, että ennen eläinmalleja, syöpää mallinnetaan muulla tavalla, jolloin voidaan käyttää eläinmalleja vain kohdennetusti. (77)

Eri *in vitro* ja *in vivo* analyysitapojen ja solujen kasvatusten integraatiolla voidaan mahdollisesti saada vielä parempia tuloksia. (83)

Personoitu lääketiede tutkii yksittäisen potilaan vastetta tiettyä lääkeainetta kohtaan. Näin voidaan välttyä turhilta lääkityksiltä etenkin syöpähoidoissa, joissa lääkkeillä on usein huomattavia sivuvaikutuksia. Samalla voidaan optimoida paras lääkitys ja testata tuumorin vastetta myös useampien lääkkeiden kombinoiduille hoidoille. (69)



Kuva 9: Uusien syöpähoitojen kokeellinen eteneminen. Mukailten Boussommier-Callega, A et al. (69)

Kuvassa 9 on esitelty eri syöpämalleja ja uusien syöpähoitojen kokeellista etene- mistä. Mikrofluidimallin etuja perinteiseen *in vitro* -malliin nähden on, että lääke voi vapaasti läpäistä rakenteita ja näin vaikuttaa suoraan syöpäsoluihin. *In vivo* - malleihin nähden etuna on se, että soluina voidaan käyttää ihmisen omia soluja. Näin on mahdollista poistaa riski siitä, että eläimen oma histologia saattaisi muu- toin häiritä koetta. Molempiin malleihin verrattuna mikrofluidimallin etuna on, että koeympäristöä voidaan säädellä paljon tarkemmin. Lisäksi mallilla on parempi kuvantamismahdollisuus, ja mikrofluidiympäristössä voidaan kasvattaa vähem- män soluja. Tämä mahdollistaa esimerkiksi kokeet pienemmällä lääkemäärällä. (69)

## 5. Tutkimuksen tarkoitus

Tutkimukseni tarkoituksena oli jatkaa Al-Samadin julkaisemaa tutkimusta ja selvittää erilaisten immuuniterapeuttisten aineiden vaikutusta valkosolujen migraatioon (70). Tutkimuksessa migraatio tapahtuisi mikrosirun pienten mikroputkien lävitse. Testattavassa sirussa oli kaksi kammiota, joita yhdisti useat mikroputket. Mikroputkien tarkoituksena oli mahdollistaa T-tappajasolujen vapaa kulkeminen kammioista toiseen. Sirun ensimmäiseen kammioon pipetoidaan syöpäsoluja, jotka eivät mahdu vaeltamaan mikroputkien kautta toiseen kammioon. Toiseen kammioon pipetoidaan immuunisoluja, jotka taas mahtuvat vaeltamaan samaan kammioon syöpäsolujen kanssa käyttäen mikroputkien tuomaa kulkureittiä. Mitä syvemmälle syöpäsolujen sekaan valkosolut pääsisivät vaeltamaan, sitä tehokkaampi välittäjäaineen tehon voidaan olettaa olevan.

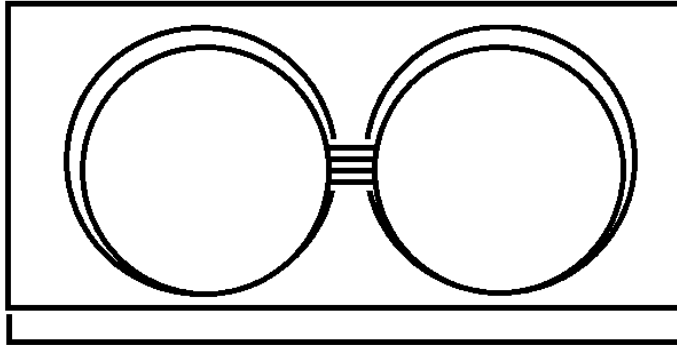
### 5.1. Menetelmät

Sirun valmistaja (research group Päivi Saavalainen) oli muokannut sirun rakennetta hieman, joten tutkimus aloitettiin varmentamalla sirun toiminta ja sopivuus tutkimustamme varten.

Testattaessa sirua se ensin kiinnitettiin mikroskooppilasille käyttäen apuna alkoholia. Ensin siru pyyhittiin kevyesti käyttäen 70-prosenttista alkoholia, jotta sirusta saataisiin pois mahdolliset epäpuhtaudet, jotka voisivat tukkia mikroputkia. Tämän jälkeen mikroskooppilasille pipetoitiin pieni määrä 70-prosenttista alkoholia ja siru asetettiin alkoholin päälle. Alkoholin annettiin haihtua, jolloin siru kiinnittyi lasiin.

Sirun toimivuutta testattiin aluksi pipetoimalla toiseen kammioon puhdasta vettä ja toiseen vettä, johon oli liuotettu väriainetta. Tällä pyrittiin selvittämään kuinka

hyvin väriaine diffundoituu mikroputkien lävitse. Ideaalisesti väri pääsisi suhteellisen vapaasti siirtymään kaivosta toiseen ja kaivojen tulisi olla väriltään samanlaiset muutaman tunnin tai viimeistään yhden päivän kuluttua.



Kuva 10: Kaavakuva testattavasta sirusta. Sirussa on kaksi suurta kammiota, joita yhdistää mikroputket. Mikroputket ovat noin 7  $\mu\text{m}$  halkaisijaltaan, jotta t-lymfosyytit pääsevät kulkeutumaan läpi, mutta syöpäsolut eivät.

Toisessa testissä siru jälleen kiinnitettiin mikroskooppilasille käyttäen alkoholia. Testissä testattiin, saisiko ilmakuplat estettyä pipetoimalla toiseen kammioon ensin veden ja antaisi veden olla kammiossa tunnin ennen väriaineen pipetoinnista toiseen kammioon. Näin kapillaari-ilmiö voisi vetää mikroputket täyteen nestettä ja näin ollen mikroputkien sisälle ei pääsisi muodostumaan ilmakuplia. Ensimmäinen kammiopipetoitiin täyteen vettä, minkä jälkeen veden annettiin olla kammiossa tunnin ajan. Kun tunti oli kulunut, toiseen kammioon pipetoitiin väriaine.

Kolmannessa testissä siru jälleen kiinnitettiin mikroskooppilasille käyttäen apuna alkoholia. Diffuusiotestiä yritettiin uudelleen, ja tällä kertaa ilmakuplia yritettiin vähentää pipetoimalla väriainetta ja vettä edestakaisin kuopassa. Ajatuksena oli, että pipetoinnista syntyvä paine pakottaisi veden mikroputkiin ja poistaisi ilmakuplat, jotka estävät väriaineen vapaan diffuusion.

Seuraavaksi testasimme sirua soluilla, käyttäen ihmisen t-tappajasoluja toisessa kammiossa ja syöpäsoluja toisessa kammiossa. Solut pipetoitiin omiin kuoppiinsa ja valkosoluja pipetoitaessa liuosta pipetoitiin edestakaisin, jotta välttyttiin ilmakuplilta mikroputkissa.

## 5.2. Tulokset

Ensimmäisen diffuusiotestin ongelmaksi muodostui, että väriaine ei päässyt kulkeutumaan mikroputkien lävitse toiseen kammioon. Tämä johtui mikroputkissa ja niiden edessä olevista pienistä ilmakuplista. Ilmakuplat muodostivat mikroputkiin ikään kuin tulpan ja tukkivat mikroputket vapaalta virtaukselta.

Toisessa testissä mikroputkissa oli edelleen havaittavissa pieniä ilmakuplia, jotka tukkivat ne. Näin väriaine ei päässyt diffundoitumaan kammioista toiseen.

Kolmannessa testissä pipetoinnista huolimatta osaan mikroputkista jäi vielä pieniä ilmakuplia. Väriaine pääsi kuitenkin diffundoitumaan toiseen kammioon, toisin kuin aikaisemmillä kerroilla. Tämä tarkoittaisi sitä, että myös solut pääsisivät todennäköisesti kulkeutumaan mikroputkia pitkin.

Testattaessa soluilla t-tappajasolut pääsivät kulkemaan mikroputkia pitkin. Sirua mikroskopoitaessa kuitenkin huomattiin, että syöpäsolut olivat pipetoitaessa jääneet liian kauaksi mikroputkista. Vaikka valkosolut pystyivät vaeltamaan kammion toiseen, niiden olisi pitänyt vaeltaa liian pitkä matka seuraavassa kammiossa kohti syöpäsoluja. Tämä johti siihen, että valkosolut eivät saavuttaneet syöpäsoluja kammiossa, jonne syöpäsolut oli pipetoitu.

## 6. Pohdinta

Suusyövän, kuten muidenkin syöpien, varhainen diagnosoiminen sekä syövän käyttäytymisen ja lääkehoitojen tutkiminen on tärkeää. Syöpäsolujen tutkimusta auttavat erilaiset tavat kasvattaa kasvainsoluja eri *in vitro*- ja *in vivo* -malleissa, joissa voidaan testata kasvaimen lääkeherkkyyksiä ja eri kombinaatiohoitomuotojen tehoa.

Perinteisten kaksiulotteisten syöpäsolujen tutkimusmenetelmien suurimpana rajoituksena on kasvualusta, joka ei anna syöpäsoluille mahdollisuutta todenmukaiseen solujen väliseen kommunikaatioon. (50)(51)

Kolmiulotteisen sferoidimallin etuna on se, että syöpäsolut pääsevät muodostamaan solujen välisiä kontakteja. Lisäksi sferoidi muodostaa luonnostaan mm. happigradientin sferoidin pinnan ja keskiosan välillä. Malli on kuitenkin jokseenkin yksinkertainen ja siitä puuttuvat ympäröivät kudokset, joita esimerkiksi *In vivo* -mallissa on. (53)(55)

Erilaisten geelien lisäys 3D-malleihin mahdollistaa syöpäsolujen kiinnittymisen matriksiin ja toisiin soluihin. Niiden avulla voidaan tutkia esimerkiksi syövän invasiivisuutta. Geelimästen mallien hyötynä voidaan pitää sitä, että ne mahdollistavat syöpäsolujen kiinnittymisen koko solukalvolla ja samalla mahdollistavat realistisemmän muodon. Geelejä voidaan myös hyödyntää eri tavoin, kuten sandwich-mallissa. Huonona puolena geelimäisissä malleissa voidaan pitää sitä, että niistä puuttuvat muut syöpää ympäröivät solut. Esimerkiksi fibroblastien on osoitettu, joissain tapauksissa linkittyvän syövän migraatioon. (56)(61)(84)

Mikrosiruissa voidaan kasvattaa samanaikaisesti eri solutyyppejä ja lisätä myös potilaan seerumia, jolloin voidaan tutkia myös veri- ja syöpäkudossolujen migraa-

tiota kapillaarien läpi (64). Tulevaisuudessa *body-on-a-chip* sirujen avulla voitaisiin ideaalisesti mallintaa eri elimiä ja isompiakin kokonaisuuksia, mikä mahdollistaisi siirtymisen kohti yksilöllisempiä hoitoja (69).

Parhaiten syövän käyttäytymistä pystytään tällä hetkellä kuvaamaan *in vivo* -malleilla. Eläinmallit mahdollistavat ympäristön, jossa on monimuotoisimmat solujen ja kudosten väliset kommunikaatiot. Eläinmallien huonona puolena on kuitenkin se, että ne ovat kalliita ja vaativat paljon aikaa ja työvoimaa. Lisäksi eri eläinten molekyylibiologinen ja fysiologinen koostumus voi poiketa ihmisestä, jolloin tulokset eivät välttämättä ole täysin sovellettavissa ihmisellä. (75) (76)



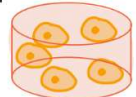


Tässä tutkielmassa testaamamme sirun hyvinä puolina olisi ollut suhteellisen yksinkertainen rakenne ja edullisuus, joka olisi mahdollistanut yksinkertaisen koejärjestelyjen ilman lisälaitteita. Valitettavasti testaamamme prototyypit eivät toimineet, vaan sirua joudutaan vielä muokkaamaan, jotta se saadaan toimimaan halutulla tavalla. Toimivalla sirulla olisi mahdollista testata esimerkiksi sitä, kuinka erilaiset immuunimodulaattorit vaikuttavat valkosolujen migraatioon kohti suusyöpäsoluja.

Testaamissamme sirujen prototyypeissä ei ollut mahdollista vaihtaa mediuumeja häiritsemättä soluja. Se on sirun heikkous, sillä jossain vaiheessa solut kärsivät hapen ja ravinteiden puutteesta, jolloin testissä saadut tulokset vastaavat ei-haluttavissa olevissa hypoksisissa olosuhteissa saatuja tuloksia. Siru, jossa hapen määrää voidaan kontrolloidusti säätää saattaisi tulevaisuudessa olla käyttökelpoinen vastaten paremmin kasvaimen *in vivo* olosuhteita.

Vaikka kokeellinen suusyöpätutkimus on mennyt viime aikoina eteenpäin, on edelleen syytä kehittää parempia malleja, joiden avulla voidaan paremmin edistää syövän hoidon tehostamista. Tavoitteena on pystyttävä luotettavia, nopeita ja suhteellisen edullisia *in vitro* ja *in vivo* malleja, jotka soveltuisivat henkilökohtaiseen suusyöpäpotilaan hoidon suunnitteluun.

## 7. Yhteenveto

Pään ja kaulan alueen syövät ovat kuudenneksi yleisin syöpäryhmä maailmanlaajuisesti (42). Näihin syöpiin sairastuneiden potilaiden viiden vuoden eloonjäämisennuste on suhteellisen heikko, noin 50 % (4) (5). Uudet tutkimusmenetelmät ja syöpämallit mahdollistavat syövän laajemman tutkimisen. Tällä hetkellä yleisimmin käytetty malli on kaksiulotteinen syöpämalli. Syynä tähän ovat sen suhteellisen halpa hinta, helppo ylläpito ja tehokkuus. (50) (37)

	Mallin tyyppi	Uusittavuus	Lääkkeen läpäisevyys	ECM samankaltaisuus	Fenotyypin samanlaisuus
Eläinmalli 	<i>In vivo</i> , 3D	+	+++	++	++
Säikeinen matriksi 	<i>In vitro</i> , 3D	++	++	+++	+++
Geeli 	<i>In vitro</i> , 3D	-	++	+	+
Sferoidit 	<i>In vitro</i> , 3D	-	++	+	--
Solukasvatus 	<i>In vitro</i> , 2D	+++	---	---	---

Kuva 11: Erilaisten syöpämallien vahvuudet ja heikkoudet. Mukailleen Guiro, K et al. (85)

Kolmiulotteiset mallit mahdollistavat syöpäsolujen laajemman kommunikaation, joka vaikuttaa syöpäsolujen toimintaan merkittävästi (52). Syöpämallit, jotka ovat lähempänä realistista kasvainta ihmiskehossa, ovat eläinmallit. Eläinmallit ovat kuitenkin kalliita ylläpitää ja vaativat paljon työtä. (75)



Mikrofluidisirut mahdollistavat tutkimukset hyvin pienillä tilavuuksilla. Mikrosirujen avulla voidaan helpommin kontrolloida tuumorin mikroympäristöä, esimerkiksi happi- ja ravinnekonsentraatioita muuttamalla. Niiden avulla on onnistuttu saamaan jo lupaavia tuloksia, esimerkiksi IDO-1 inhibiittorin avulla. Vaikka mikrosirut malintavat syöpää pääasiassa kaksiulotteisena, sirut kuitenkin mahdollistavat paljon muita ominaisuuksia, joita muilla malleilla ei saada aikaiseksi. (69) (70) (73)

Syövän kokeellisessa mallintamisessa käytetty koemallin valinta ja sen soveltuvuus kyseiseen tilanteeseen on oleellista kokeen onnistumisen kannalta. Vaikka eläinmallit ovat lähimpänä todellista tilannetta, niidenkin hyöty riippuu siitä, mitä niillä yritetään saavuttaa. (78)

## 8. Lähteet

1. Suomen virallinen tilasto (SVT). Kuolemansyyt [verkkajulkaisu]. ISSN=1799-5051. 2017. Helsinki: Tilastokeskus [viitattu: 5.6.2019].
2. Leinonen MK, Miettinen J, Heikkinen S, Pitkaniemi J & Malila N. (2017) Quality measures of the population-based Finnish Cancer Registry indicate sound data quality for solid malignant tumours. *Eur J Cancer* 77: 31-39.
3. Dickman PW, Hakulinen T, Luostarinen T, Pukkala E, Sankila R, Soderman B & Teppo L. (1999) Survival of cancer patients in Finland 1955-1994. *Acta Oncol* 38 Suppl 12: 1-103.
4. Awan K. (2014) Oral Cancer: Early Detection is Crucial *J Int Oral Health* 6(5): i-ii.
5. Markopoulos AK. (2012) Current aspects on oral squamous cell carcinoma. *The open dentistry journal* 6: 126-130.
6. Suusyöpä Käypä hoito -suositus. Suomalaisen Lääkäriseuran Duodecimin ja Suomen Hammaslääkäriseura Apollonian asettama työryhmä. Helsinki: Suomalainen Lääkäriseura Duodecim, 2019 (viitattu pp.kk.vvvv). Saatavilla internetissä: [www.kaypahoito.fi](http://www.kaypahoito.fi).
7. PUBMED. <https://www.ncbi.nlm.nih.gov/pubmed/?term=cancer+microfluidics>. Online. Viitattu 6.4.2020.
8. Mescher AR. (2016) *Junqueira's Basic Histology Text and Atlas*. Bloomington, Indiana, USA: Mc Graw Hill Education LANGE.
9. Qin R, Steel A & Fazel N. (2017) Oral mucosa biology and salivary biomarkers. *Clin Dermatol* 35(5): 477-483.
10. Nahas AA, Dechichi P, de Magalhaes D & Vieira AE. (2010) Histologic analysis of the oral mucosa lining osseointegrated implant cover screws: a study in humans. *J Oral Implantol* 36(1): 3-10.
11. Squier CA & Kremer MJ. (2001) Biology of oral mucosa and esophagus. *J Natl Cancer Inst Monogr* (29):7-15. doi(29): 7-15.
12. Meade C. Human Tongue. Digitaalinen kuva. Shutterstock.com. 3.4.2020.
13. Calvo JL. Taste buds in foliate tongue papillae. Many of them show the taste or gustatory pore. H&E stain. Digitaalinen kuva. Shutterstock.com. 3.4.2020.
14. Calvo JL. Filiform papillae of an human tongue as seen with the light microscope at low magnification. H&E stain. Digitaalinen kuva. Shutterstock.com. 3.4.2020.

15. Awan K. (Invalid date) Oral Cancer: Early Detection is Crucial. *Journal of international oral health : JIOH* 6(5): i-ii.
16. Omura K. (2014) Current status of oral cancer treatment strategies: surgical treatments for oral squamous cell carcinoma. *Int J Clin Oncol* 19(3): 423-430.
17. Taby R & Issa JP. (2010) Cancer epigenetics. *CA Cancer J Clin* 60(6): 376-392.
18. Vogt PK. (Invalid date) Cancer genes. *West J Med* 158(3): 273-278.
19. SUOMEN SYÖPÄREKISTERI. <https://tilastot.syoparekisteri.fi/syovat>, datan päiväys 06.05.2019, sovelluksen versio 2019-05-27-001.
20. Mroueh R, Haapaniemi A, Grenman R, Laranne J, Pukkila M, Almangush A, Salo T & Makitie A. (2017) Improved outcomes with oral tongue squamous cell carcinoma in Finland. *Head Neck* 39(7): 1306-1312.
21. SYÖPÄJÄRJESTÖT. <https://syoparekisteri.fi/tilastot/tautilastot/>. Online. Viitattu 6.4.2020.
22. Salaspuro V, Kurkivuori J & Salaspuro M. (2005) Alkoholi, tupakka ja mikrobit suusyövän etiologiassa. *Suomalainen Lääkäriseura Duodecim* 121(21): 2338-2340.
23. Kim SM. (Invalid date) Human papilloma virus in oral cancer. *Journal of the Korean Association of Oral and Maxillofacial Surgeons* 42(6): 327-336.
24. Stornetta A, Guidolin V & Balbo S. (2018) Alcohol-Derived Acetaldehyde Exposure in the Oral Cavity. *Cancers* 10(1): 20.
25. Blot WJ, McLaughlin JK, Winn DM, Austin DF, Greenberg RS, Preston-Martin S, Bernstein L, Schoenberg JB, Stemhagen A & Fraumeni JF. (1988) Smoking and drinking in relation to oral and pharyngeal cancer. *Cancer Res* 48(11): 3282-3287.
26. Roosaar A, Johansson AL, Sandborgh-Englund G, Nyren O & Axell T. (2006) A long-term follow-up study on the natural course of snus-induced lesions among Swedish snus users. *Int J Cancer* 119(2): 392-397.
27. Nguyen H, Kitzmiller J, Nguyen K, Nguyen C & Bui T. (2017) Oral Carcinoma Associated with Chronic Use of Electronic Cigarettes. *Otolaryngology* 07.
28. Chu YH, Kao SW, Tantoh DM, Ko PC, Lan SJ & Liaw YP. (2019) Association between fine particulate matter and oral cancer among Taiwanese men. *J Investig Med* 67(1): 34-38.

29. Singhvi HR, Malik A & Chaturvedi P. (2017) The Role of Chronic Mucosal Trauma in Oral Cancer: A Review of Literature. *Indian J Med Paediatr Oncol* 38(1): 44-50.
30. Bektas-Kayhan K, Karagoz G, Kesimli M, Karadeniz A, Meral R, Altun M & Unur M. (2014) Carcinoma of the Tongue: A Case-control Study on Etiologic Factors and Dental Trauma. *Asian Pacific journal of cancer prevention : APJCP* 15: 2225-9.
31. Perry BJ, Zammit AP, Lewandowski AW, Bashford JJ, Dragovic AS, Perry EJ, Hayatbakhsh R & Perry CF. (2015) Sites of origin of oral cavity cancer in nonsmokers vs smokers: possible evidence of dental trauma carcinogenesis and its importance compared with human papillomavirus. *JAMA Otolaryngol Head Neck Surg* 141(1): 5-11.
32. Hernandez BY, Zhu X, Goodman MT, Gatewood R, Mendiola P, Quinata K & Paulino YC. (2017) Betel nut chewing, oral premalignant lesions, and the oral microbiome. *PLoS One* 12(2): e0172196.
33. Ganesh D, Sreenivasan P, Ohman J, Wallstrom M, Braz-Silva PH, Giglio D, Kjeller G & Hasseus B. (2018) Potentially Malignant Oral Disorders and Cancer Transformation. *Anticancer Res* 38(6): 3223-3229.
34. Toporcov TN, Znaor A, Zhang ZF, Yu GP, Winn DM, Wei Q, Vilensky M, Vaughan T, Thomson P, Talamini R, Szeszenia-Dabrowska N, Sturgis EM, Smith E, Shangina O, Schwartz SM, Schantz S, Rudnai P, Richiardi L, Ramroth H, Purdue MP, Olshan AF, Eluf-Neto J, Muscat J, Moyses RA, Morgenstern H, Menezes A, McClean M, Matsuo K, Mates D, Macfarlane TV, Lissowska J, Levi F, Lazarus P, La Vecchia C, Lagiou P, Koifman S, Kjaerheim K, Kelsey K, Holcatova I, Herrero R, Healy C, Hayes RB, Franceschi S, Fernandez L, Fabianova E, Daudt AW, Curioni OA, Maso LD, Curado MP, Conway DI, Chen C, Castellsague X, Canova C, Cadoni G, Brennan P, Boccia S, Antunes JL, Ahrens W, Agudo A, Boffetta P, Hashibe M, Lee YC & Filho VW. (2015) Risk factors for head and neck cancer in young adults: a pooled analysis in the INHANCE consortium. *Int J Epidemiol* 44(1): 169-185.
35. Tupakoinnin lopettamisen ja alkoholinkäytön vähentämisen vaikutus suusyöpään. Käypä hoito -suositus. Suomalaisen Lääkäriseuran Duodecimin ja Suomen Hammaslääkäriseura Apollonian asettama työryhmä. Helsinki. Suomalainen Lääkäriseura Duodecim, 2019.
36. Sciubba JJ. (2001) Oral cancer. The importance of early diagnosis and treatment. *Am J Clin Dermatol* 2(4): 239-251.
37. Gelband H, Jha P, Sankaranarayanan R & Horton S. (2015) Cancer: Disease Control Priorities, Third Edition (Volume 3). In: Anonymous Washington (DC): International Bank for Reconstruction and Development / The World Bank.

38. Kon K. Cutaneous squamous cell carcinoma, light micrograph, photo under microscope showing typical keratinous pearls. Digitaalinen kuva. Shutterstock.
39. Almangush A, Bello IO, Keski-Santti H, Makinen LK, Kauppila JH, Pukkila M, Hagstrom J, Laranne J, Tommola S, Nieminen O, Soini Y, Kosma VM, Koi-vunen P, Grenman R, Leivo I & Salo T. (2014) Depth of invasion, tumor budding, and worst pattern of invasion: prognostic indicators in early-stage oral tongue cancer. *Head Neck* 36(6): 811-818.
40. Sharma M, Sah P, Sharma SS & Radhakrishnan R. (2013) Molecular changes in invasive front of oral cancer. *J Oral Maxillofac Pathol* 17(2): 240-247.
41. Yang Y, Zhou J & Wu H. (2017) Diagnostic value of sentinel lymph node biopsy for cT1/T2N0 tongue squamous cell carcinoma: a meta-analysis. *Eur Arch Otorhinolaryngol* 274(11): 3843-3852.
42. Shah JP & Gil Z. (2009) Current concepts in management of oral cancer--surgery. *Oral Oncol* 45(4-5): 394-401.
43. Huang SH & O'Sullivan B. (2013) Oral cancer: Current role of radiotherapy and chemotherapy. *Med Oral Patol Oral Cir Bucal* 18(2): e233-40.
44. Zhu Y, Zhou C & He Q. (2018) Radiation therapy's efficacy on tongue cancer: a population-based survival analysis. *OncoTargets and therapy* 11: 7271-7276.
45. Pignon JP, le Maitre A, Maillard E, Bourhis J & MACH-NC Collaborative Group. (2009) Meta-analysis of chemotherapy in head and neck cancer (MACH-NC): an update on 93 randomised trials and 17,346 patients. *Radiother Oncol* 92(1): 4-14.
46. O'Neill VJ & Twelves CJ. (2002) Oral cancer treatment: developments in chemotherapy and beyond. *Br J Cancer* 87(9): 933-937.
47. Chaveli-López B. (2014) Oral toxicity produced by chemotherapy: A systematic review. *Journal of clinical and experimental dentistry* 6(1): e81-e90.
48. PDQ Supportive and Palliative Care Editorial Board. (2002) Oral Complications of Chemotherapy and Head/Neck Radiation (PDQ(R)): Health Professional Version. In: Anonymous PDQ Cancer Information Summaries. Bethesda (MD).
49. Park S, Cho Y, Lee J, Koh YW, Kim SH, Choi EC, Kim HR, Keum KC, Park KR & Lee CG. (2018) Survival and Functional Outcome after Treatment for Primary Base of Tongue Cancer: A Comparison of Definitive Chemoradiotherapy versus Surgery Followed by Adjuvant Radiotherapy. *Cancer Res Treat* 50(4): 1214-1225.
50. Kapałczyńska M, Kolenda T, Przybyła W, Zajączkowska M, Teresiak A, Filas V, Ibbs M, Bliźniak R, Łuczewski Ł & Lamperska K. (Invalid date) 2D and 3D

cell cultures - a comparison of different types of cancer cell cultures. Archives of medical science : AMS 14(4): 910-919.

51. Hoarau-Vechot J, Rafii A, Touboul C & Pasquier J. (2018) Halfway between 2D and Animal Models: Are 3D Cultures the Ideal Tool to Study Cancer-Micro-environment Interactions? *Int J Mol Sci* 19(1): 10.3390/ijms19010181.

52. Duval K, Grover H, Han LH, Mou Y, Pegoraro AF, Fredberg J & Chen Z. (2017) Modeling Physiological Events in 2D vs. 3D Cell Culture. *Physiology (Bethesda)* 32(4): 266-277.

53. Tevis KM, Colson YL & Grinstaff MW. (Invalid date) Embedded Spheroids as Models of the Cancer Microenvironment. *Advanced biosystems* 1(10): 1700083.

54. Vinci M, Box C & Eccles SA. (2015) Three-dimensional (3D) tumor spheroid invasion assay. *J Vis Exp* (99):e52686. doi(99): e52686.

55. Sant S & Johnston PA. (2017) The production of 3D tumor spheroids for cancer drug discovery. *Drug Discov Today Technol* 23: 27-36.

56. Lv D, Hu Z, Lu L, Lu H & Xu X. (2017) Three-dimensional cell culture: A powerful tool in tumor research and drug discovery. *Oncol Lett* 14(6): 6999-7010.

57. Hughes CS, Postovit LM & Lajoie GA. (2010) Matrigel: a complex protein mixture required for optimal growth of cell culture. *Proteomics* 10(9): 1886-1890.

58. Kleinman HK & Martin GR. (2005) Matrigel: basement membrane matrix with biological activity. *Semin Cancer Biol* 15(5): 378-386.

59. Salo T, Dourado MR, Sundquist E, Apu EH, Alahuhta I, Tuomainen K, Vasara J & Al-Samadi A. (2018) Organotypic three-dimensional assays based on human leiomyoma-derived matrices. *Philos Trans R Soc Lond B Biol Sci* 373(1737): 10.1098/rstb.2016.0482.

60. Al-Samadi A, Awad SA, Tuomainen K, Zhao Y, Salem A, Parikka M & Salo T. (2017) Crosstalk between tongue carcinoma cells, extracellular vesicles, and immune cells in in vitro and in vivo models. *Oncotarget* 8(36): 60123-60134.

61. Ehsanul HA. (2018) Migration and Invasion Pattern Analysis of Oral Cancer Cells in Vitro. University of Oulu.

62. Alahuhta I. (2018) The Microenvironment is Essential for Otscc Progression. Oulun yliopisto.

63. Sundquist E. (2018) The Role of Tumor Microenvironment on Oral Tongue Cancer Invasion and Prognosis. Oulun yliopisto.

64. Sontheimer-Phelps A, Hassell BA & Ingber DE. (2019) Modelling cancer in microfluidic human organs-on-chips. *Nat Rev Cancer* 19(2): 65-81.

65. Ozcelikkale A, Shin K, Noe-Kim V, Elzey BD, Dong Z, Zhang JT, Kim K, Kwon IC, Park K & Han B. (2017) Differential response to doxorubicin in breast cancer subtypes simulated by a microfluidic tumor model. *J Control Release* 266: 129-139.
66. Xu H, Liu X & Le W. (Invalid date) Recent advances in microfluidic models for cancer metastasis research. *TrAC Trends in Analytical Chemistry* 105: 1-6.
67. Nagrath S, Sequist LV, Maheswaran S, Bell DW, Irimia D, Ulkus L, Smith MR, Kwak EL, Digumarthy S, Muzikansky A, Ryan P, Balis UJ, Tompkins RG, Haber DA & Toner M. (2007) Isolation of rare circulating tumour cells in cancer patients by microchip technology. *Nature* 450(7173): 1235-1239.
68. Muluneh M & Issadore D. (Invalid date) Microchip-based detection of magnetically labeled cancer biomarkers. *Adv Drug Deliv Rev* 66: 101-109.
69. Boussommier-Calleja A, Li R, Chen MB, Wong SC & Kamm RD. (2016) Microfluidics: A new tool for modeling cancer-immune interactions. *Trends Cancer* 2(1): 6-19.
70. Al-Samadi A, Poor B, Tuomainen K, Liu V, Hyytiainen A, Suleymanova I, Mesimaki K, Wilkman T, Makitie A, Saavalainen P & Salo T. (2019) In vitro humanized 3D microfluidic chip for testing personalized immunotherapeutics for head and neck cancer patients. *Exp Cell Res* 383(2): 111508.
71. Pappas D. (2016) Microfluidics and cancer analysis: cell separation, cell/tissue culture, cell mechanics, and integrated analysis systems. *Analyst* 141(2): 525-535.
72. Jamalian S, Jafarnejad M & Aref AR. (2017) Microfluidics and Future of Cancer Diagnostics. In: Aref AR & Barbie D (eds) *Ex Vivo Engineering of the Tumor Microenvironment*. Cham: Springer International Publishing: 55-70.
73. Tsai HF, Trubelja A, Shen AQ & Bao G. (2017) Tumour-on-a-chip: microfluidic models of tumour morphology, growth and microenvironment. *J R Soc Interface* 14(131): 10.1098/rsif.2017.0137.
74. Ma YV, Middleton K, You L & Sun Y. (2018) A review of microfluidic approaches for investigating cancer extravasation during metastasis. *Microsystems & Nanoengineering* 4(1): 17104.
75. Breitenbach M & Hoffmann J. (2018) Editorial: Cancer Models. *Frontiers in oncology* 8: 401.
76. Yee NS, Ignatenko N, Finnberg N, Lee N & Stairs D. (2015) ANIMAL MODELS OF CANCER BIOLOGY. *Cancer growth and metastasis* 8: 115-118.
77. Jackson SJ & Thomas GJ. (2017) Human tissue models in cancer research: looking beyond the mouse. *Disease models & mechanisms* 10(8): 939-942.

78. Morgan RA. (Invalid date) Human tumor xenografts: the good, the bad, and the ugly. *Molecular therapy : the journal of the American Society of Gene Therapy* 20(5): 882-884.
79. Li Q, Dong H, Yang G, Song Y, Mou Y & Ni Y. (2020) Mouse Tumor-Bearing Models as Preclinical Study Platforms for Oral Squamous Cell Carcinoma. *Frontiers in oncology* 10: 212.
80. Hill D, Chen L, Snaar-Jagalska E & Chaudhry B. (2018) Embryonic zebrafish xenograft assay of human cancer metastasis. *F1000Research* 7: 1682.
81. Al-Samadi A, Tuomainen K, Kivimäki A, Salem A, Al-Kubati S, Hyytiäinen A, Parikka M, Mesimäki K, Wilkman T, Mäkitie A, Grenman R & Salo T. (2019) PCR-based zebrafish model for personalised medicine in head and neck cancer. *Journal of translational medicine* 17(1): 235.
82. Chen Y, Huang AH & Lin L. (2014) Sphere-forming-like cells (squamospheres) with cancer stem-like cell traits from VX2 rabbit buccal squamous cell carcinoma. *International Journal of Oral Science* 6(4): 212-218.
83. Zhang Z & Nagrath S. (2013) Microfluidics and cancer: are we there yet? *Biomed Microdevices* 15(4): 595-609.
84. Monteran L & Erez N. (2019) The Dark Side of Fibroblasts: Cancer-Associated Fibroblasts as Mediators of Immunosuppression in the Tumor Microenvironment. *Frontiers in immunology* 10: 1835.
85. Guiro K & Arinzeh TL. (2016) Bioengineering Models for Breast Cancer Research. *Breast Cancer (Auckl)* 9(Suppl 2): 57-70.