

# SÍNDROME DE CROUZON CLÁSICO Y SÍNDROME DE CROUZON ASOCIADO A ACANTOSIS NIGRICANS: REPORTE CLÍNICO FAMILIAR

## CLASSIC CROUZON SYNDROME AND CROUZON SYNDROME ASSOCIATED WITH ACANTHOSIS NIGRICANS: A FAMILY CLINICAL REPORT

### SÍNDROME DE CROUZON CLÁSICA E SÍNDROME DE CROUZON ASSOCIADA A ACANTHOSIS NIGRICANS: UM RELATÓRIO CLÍNICO FAMILIAR

**REBECA BRIONES ANDRIUOLI, GABRIEL CÓRDOVA ALCÍVAR, MAYUMI ECHEVERRÍA LOLÍN, YAIRA LOOR MORÁN, PAOLA MONCAYO HINOJOSA**

Universidad Católica de Santiago de Guayaquil; Guayaquil, Ecuador

#### Resumen

El síndrome de Crouzon es una anomalía o defecto congénito de patrón hereditario autosómico dominante caracterizado por el cierre prematuro de las suturas craneales, cuyas alteraciones darán como resultado cambios morfológicos en cráneo y cara. La mutación se origina en el brazo largo del cromosoma 10, que genera un cambio en el gen FGFR2 y, en caso de estar asociado a acantosis nigricans, la mutación se localiza en el FGFR3 con afección del brazo corto del cromosoma 4. Se reportan cuatro casos clínicos con dichas patologías dentro de un linaje familiar.

**PALABRAS CLAVE:** disostosis craneofacial, craneosinostosis, acantosis nigricans.

#### Abstract

Crouzon syndrome is an anomaly or congenital defect, with an autosomal dominant inheritance pattern characterized by the premature closure of the cranial sutures, whose alterations may result in morphological changes in the skull and face. The mutation originates in the long arm of chromosome 10, which generates a change in the FGFR2 gene and, if it is associated with acanthosis nigricans, the mutation is in FGFR3 gene with the involvement of the short arm of chromosome 4. Four clinical report cases with such pathologies within a family lineage. Keywords: craniofacial dysostosis, craniosynostosis, acanthosis nigricans.

**KEYWORDS:** craniofacial dysostosis, craniosynostoses, acanthosis nigricans.

#### Resumo

A síndrome de Crouzon é uma anomalia ou defeito congênito com padrão herdado autossômico dominante, caracterizado pelo fechamento prematuro das suturas cranianas, cujas alterações resultarão em alterações morfológicas no crânio e na face. A mutação se origina no braço longo do cromossomo 10, que gera uma alteração no gene FGFR2 e, se estiver associada à acantose nigricans, a mutação está localizada no FGFR3 com o envolvimento do braço curto do cromossomo 4. Quatro são relatados casos clínicos com tais patologias dentro de uma linhagem familiar.

**PALABRAS-CHAVE:** disostose craniofacial, craniossinostoses, acantose nigricans.

## INTRODUCCIÓN

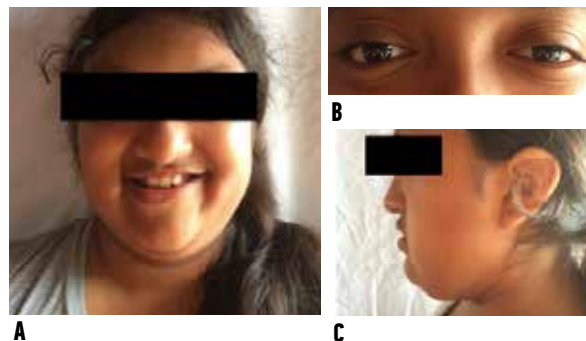El Síndrome de Crouzon (SC) (OMIM: 123500) fue reportado por primera vez por el neurocirujano francés Octave Crouzon.<sup>1,2</sup> Es una disostosis craneofacial congénita de herencia autosómica dominante o mendeliana caracterizada por la fusión prematura de las suturas craneales; sin embargo, existen casos esporádicos originados por mutaciones nuevas o también llamadas “de novo”. Dicha patología se produce tras la mutación en el cromosoma 10q26.13 con afectación del gen que codifica al receptor del factor de crecimiento fibroblástico tipo 2 (FGFR2).<sup>3,4,5,6</sup> La incidencia de este síndrome en la población es de aproximadamente 1 por cada 50.000 nacidos vivos aproximadamente, y no tiene predilección por un género.<sup>7,8</sup> Las manifestaciones clínicas más frecuentes son la proptosis, hipertelorismo ocular, estrabismo divergente, hipoplasia del maxilar superior y anomalías dentales.<sup>9</sup>

El Síndrome de Crouzon asociado a Acantosis Nigricans (SCAN) (OMIM: CAN, 612247) es una patología poco frecuente e independiente de SC, causada por la mutación específica en el cromosoma 4p16.3 alterando al receptor del factor de crecimiento fibroblástico tipo 3 (FGFR3).<sup>10,11</sup> En la literatura médica se han reportado alrededor de 35 casos desde 1960;<sup>10</sup> cabe mencionar que la acantosis nigricans se asocia a menudo con resistencia a la insulina.<sup>12,13</sup> En este trabajo se describen cuatro casos clínicos de acuerdo al orden de su diagnóstico, donde se destaca el reconocimiento de estas dos patologías de origen génico distinto con características clínicas similares, siendo el único caso familiar según la literatura médica en Ecuador.

## REPORTES DE CASO CLÍNICO

**Caso 1:** niña de 8 años de edad, producto del primer embarazo de un matrimonio con padre (26 años) sano y madre (24 años) con aparente SC, no consanguíneos. Parto por cesárea sin complicaciones perinatales; al nacimiento: APGAR 9 al 1', peso 3050 g, talla 44 cm, perímetro cefálico (PC) 33,5 cm (P50). Refiere antecedentes de apnea obstructiva del sueño, por lo que se realizó adenoidectomía más tonsilectomía a los 5 años; septoplastia y cirugía correctiva de estrabismo divergente a los 8 años de edad. A la exploración física actual presenta braquicefalia, proptosis, hipertelorismo ocular, estrabismo divergente, hipoplasia del maxilar superior, apiñamiento de los dientes, paladar en ojival, macrotia con implantación baja y ro-

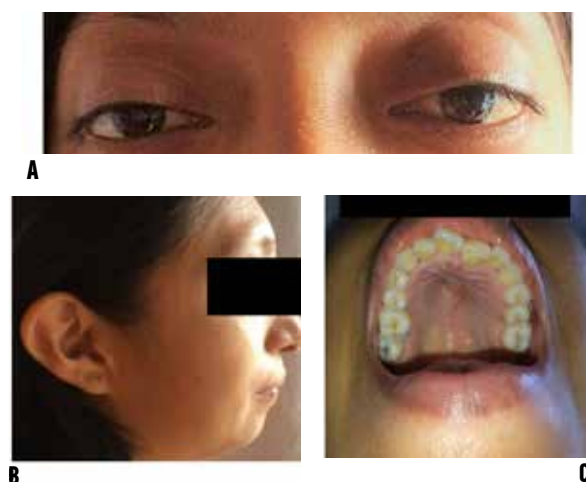tación posterior, acantosis nigricans en cuello, axilas, área periorbitaria, telarquia (Estadio III de Tanner), pubarquia (Estadio I de Tanner), cifosis, obesidad tipo 1 (IMC 31,36) (Figura 1).



**Figura 1.** Caso 1. A. Vista anterior, se observa el aumento del diámetro transversal y disminución del diámetro anteroposterior: braquicefalia; se destacan las alteraciones dentales. B. Se observa hipertelorismo y proptosis ocular. C. Vista lateral, se observa hipoplasia del maxilar superior, macrotia y baja implantación con rotación posterior de la oreja.

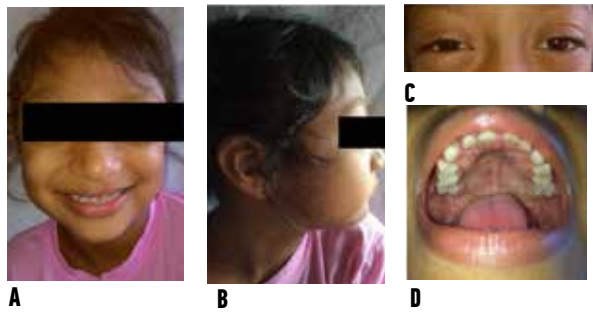
Dentro de los exámenes complementarios se confirma esteatosis hepática grado 1 por ecografía abdominal; el estudio citogenético es normal 46XX.

**Caso 2:** mujer de 32 años de edad, sin antecedentes patológicos personales. Al examen físico presenta braquicefalia, proptosis, hipertelorismo ocular, estrabismo divergente, paladar en ojival, y orejas de implantación baja con rotación posterior (Figura 2). No ha recibido asesoramiento genético hasta la fecha actual. No se observó alteraciones en sus extremidades superiores e inferiores, por lo que un diagnóstico presuntivo de SC fue hecho.



**Figura 2.** Caso 2. A. Vista anterior, se muestra hipoplasia del maxilar superior. B. Vista lateral, se observa baja implantación con rotación posterior de la oreja. C. Se observa hipertelorismo y proptosis ocular. D. Paladar en ojival.

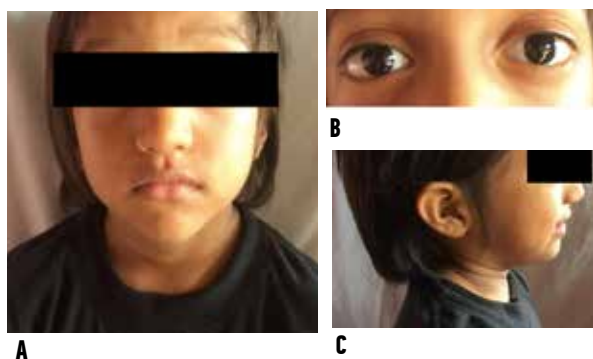Caso 3: niña de 6 años de edad. Parto por cesárea sin complicaciones perinatales; al nacimiento: APGAR 8 al 1', y 9 al 3', peso 3200 g, talla 54 cm, PC 32 (P50). A la exploración física actual, presenta braquicefalia, proptosis, hipertelorismo ocular, hipoplasia del maxilar superior, paladar en ojival, macrotia con implantación baja y rotación posterior. (Figura 3).



**Figura 3.** Caso 3. A. Vista anterior, se muestra hipoplasia del maxilar superior. B. Vista lateral, se observa baja implantación con rotación posterior de la oreja. C. Se observa hipertelorismo y proptosis ocular. D. Paladar en ojival.

Caso 4: Niño de 4 años de edad. Parto por cesárea sin complicaciones perinatales; al nacimiento: APGAR 8 al 1' y 9 al 3', peso 3170 g, talla 49 cm, PC 34 (P50). A la exploración física actual, presenta plagiocefalia, proptosis, hipertelorismo ocular, estrabismo divergente, hipoplasia del maxilar superior, paladar en ojival, macrotia con implantación baja y rotación posterior, acantosis nigricans en cuello y axilas. (Figura 4).

En la tabla 1 se esquematizan las medidas correspondientes de cada caso; las cuales precisaron el tipo de craneosinostosis y permitió confirmar la presencia de hipertelorismo ocular.



**Figura 4.** Caso 4. A. Vista anterior, se destaca la frente prominente (plagiocefalia). B. Se observa hipertelorismo y proptosis ocular. C. Vista lateral, se muestra hipoplasia del maxilar superior, macrotia e implantación baja con rotación posterior de la oreja.

**TABLA 1. MEDIDAS ANTROPOMÉTRICAS, CEFÁLICAS Y OCULARES CORRESPONDIENTE A CADA PROBANDO.**


	CASO 1	CASO 2	CASO 3	CASO 4
Edad (años)	8	32	6	4
Peso (kilogramos)	49 kg (P 97)	54 kg	19 kg (P 37.5)	14 kg (P 10)
Talla (centímetros)	125 cm (P 50)	159 cm (P 20)	124 cm (P 97)	106 cm (P 50)
Distancia cantal externa	15 cm (P 97)	14 cm	13 cm (P 97)	12 cm (P 97)
Distancia cantal interna	4.1 cm (P 97)	4.8 cm	3.7 cm (P 97)	3.7 cm (P 97)
Distancia interpupilar	7 cm (P 97)	7.6 cm	6 cm (P 97)	6.8 cm (P 97)
Longitud de la oreja	6.5 cm (P 75)	5.9 cm	6.1 cm (P 75)	5.7 cm (P 37.5)
Rotación del eje de la oreja	30°	47°	35°	45°
Perímetro cefálico	54 cm (P 98)	52 cm	48 cm (P 2)	52 cm (P 98)
Diámetro transversal	18 cm	18 cm	14 cm	15 cm
Diámetro anteroposterior	17 cm	19 cm	17.5 cm	21 cm

## DISCUSIÓN

Síndrome de Crouzon, es un trastorno genético autosómico dominante con penetrancia completa y expresividad variable, debido a la mutación del gen FGFR2, caracterizado por el cierre temprano de las suturas craneales, hipoplasia del tercio medio facial y deformidad de la órbita.<sup>3,9,14</sup> El síndrome de Crouzon asociado a Acantosis Nigricans es considerado una patología aislada de presentación atípica; su etiología procede de la mutación en el gen FGFR.<sup>11,34</sup> La acantosis nigricans en el SCAN se diferencia de su presentación clásica por tener predominancia femenina, aparición temprana, distribución inusual como: cara (68%) especialmente área periorbitaria y perioral, tórax (42%), abdomen (45%), región inguinal (29%), extremidades superiores (23%), extremidades inferiores (10%) y región lumbar (6%)<sup>10</sup>; el SCAN puede cursar con manifestaciones clínicas más severas como presión intracraneal elevada, hidrocefalia y atresia de coanas.<sup>9-12,15</sup>

En este reporte clínico se analiza a una familia constituida por: madre con SC (caso 2), padre sano no consanguíneo; producto de este matrimonio se concibieron tres hijos: paciente femenino de 9 años con SCAN (caso 1), paciente femenino de 6 años con SC (caso 3) y paciente masculino de 5 años con SCAN (caso 4), (figura 5). Del estudio de

las tres últimas generaciones de esta familia se determina: el caso 2, quien presentó SC sin tener antecedentes familiares o factores predisponentes como edad paterna avanzada; se registra un caso esporádico de SC (mutación de novo), debido a expresividad variable de este síndrome.<sup>5,10,14,16</sup>



**Figura 5.** Genealogía de SC y SCAN. Se observa el patrón de herencia autosómico dominante. □ : hombre; ○ : mujer; SC: Síndrome de Crouzon; Síndrome de Crouzon asociado a Acantosis Nigricans.

El caso 1 (SCAN) contiene los rasgos clínicos más clásicos de la patología, siendo el primer caso en recibir asesoramiento genético en el mes de noviembre de 2015, y guía para una cirugía facial reconstructiva en el hospital Dr. Roberto Gilbert Elizalde, de la ciudad de Guayaquil. Después de 6 meses de seguimiento, la familia decide el manejo expectante de la enfermedad, realizando chequeos médicos subsecuentes en la misma institución.

Los rasgos dismórficos más frecuentes que presentaron fueron hipertelorismo ocular y proptosis, implantación baja con rotación posterior de la oreja en los cuatro casos, mientras que los casos 1, 3 y 4 presentaron macrotia. La malformación menor más común fue paladar en ojival, y la malformación mayor fue la craneosinostosis de tipo braquicefalia en los casos 1, 2 y 3 mientras que el caso 4 presentaba una craneosinostosis de tipo plagiocefalia. Los pacientes con SCAN presentan alteraciones esqueléticas como malformación de Arnold Chiari, estenosis espinal, escoliosis y deformidad pélvica.<sup>8,12,13,17</sup>

El caso 1 presentó cifosis, como alteración de la curvatura de la columna vertebral; el caso 3 presenta menos rasgos característicos de la enfermedad; el caso 4 (SCAN), a diferencia del caso 1, no presenta las manifestaciones severas descritas anteriormente; sin embargo, su corta edad nos obliga a mantener controles médicos consecutivos

durante su crecimiento.<sup>3</sup> Psychiatric Research, 12(3): 189-198, 1975. Used by permission

## RECOMENDACIONES Y CONCLUSIONES

El Síndrome de Crouzon, es la patología más frecuente de los síndromes asociados a craneosinostosis, se recomienda la identificación temprana de las manifestaciones clínicas ya mencionadas, y proporcionar el asesoramiento genético correspondiente.<sup>3,9</sup> Las opciones terapéuticas del SC y SCAN deben tener un enfoque multidisciplinario; requiere de la asociación del servicio de pediatría, neurocirugía, cirugía maxilofacial, y una serie de especialidades que promuevan el bienestar físico y psicosocial de los pacientes.<sup>3,4,7,8</sup> Los individuos que reciben asesoramiento genético y opten por procedimientos quirúrgicos, deben continuar con el seguimiento para evaluar resultados a corto y largo plazo; la técnica quirúrgica más utilizada es la distracción osteogénica mandibular.<sup>3,4,7,9</sup> De tal manera, la realización de estudios moleculares, complementa el conocimiento de estas enfermedades en nuestra población médica.<sup>3,14</sup>

## REFERENCIAS BIBLIOGRÁFICAS

1. Flippen JH. Cranio-Facial Dysostosis of Crouzon. *Pediatrics*. 1950 Jan 1;5(1):90-6.
2. Kumar DS, Murugesan D, Murugan K, Subramanian D, Maheshwari SU. Crouzon Syndrome: Report in a Family. *J Clin Diagn Res JCDR*. 2016 Jan;10(1):ZJ02-3.
3. Da Silva DL, Palheta Neto FX, Carneiro SG, others. Crouzon's syndrome: literature review. *Intl Arch Otorhinolaryngol São Paulo*. 2008;12:436-41.
4. Vidal Sanahuja R, Gean Molins E, Sánchez Garré C, Quilis Esquerra J, García Fructuoso G, Costa Clara JM. Síndrome de Crouzon: a propósito de 2 casos. Entidades craneoestenóticas alélicas de los genes FGFR. *An Pediatría*. 2012 Oct;77(4):272-8.
5. Craniosynostosis syndromes - UpToDate [Internet]. [cited 2017 Jan 7]. Available from: [https://www21.ucsg.edu.ec:2128/contents/craniosynostosis-syndromes/print?source=search\\_result&search=craneosinostosis&selectedTitle=2-53](https://www21.ucsg.edu.ec:2128/contents/craniosynostosis-syndromes/print?source=search_result&search=craneosinostosis&selectedTitle=2-53)
6. Fenwick AL, Goos J, Rankin J, Lord H, Lester T, Hoogeboom A, et al. Apparently synonymous substitutions in FGFR2 affect splicing and result in mild Crouzon syndrome. *BMC Med Genet*. 2014;15(1):95.
7. Palafox D, Ogando-Rivas E, Herrera-Rodríguez DL, Queipo G. Malformaciones craneofaciales. De las bases moleculares al tratamiento quirúrgico. *Rev Médica Hosp Gen México*. 2012:50-9.

8. Ahmed I, Afzal A. Diagnosis and evaluation of Crouzon syndrome. *J Coll Physicians Surg Pak*. 2009;19(5):318-20.
9. Bowling EL, Burstein FD. Crouzon syndrome. *Optom - J Am Optom Assoc*. 2006 May;77(5):217-22.
10. Mir A, Wu T, Orlov SJ. Cutaneous Features of Crouzon Syndrome With Acanthosis Nigricans. *JAMA Dermatol*. 2013 Jun 1;149(6):737.
11. Lapunzina P, Fernández M aC., Varela Junquera JM, Arberas C, Tello AM., Gracia Bouthelier R. Síndrome de Crouzon con acantosis nigricans. *An Pediatría*. 2002 Jan;56(4):342-6.
12. Nagase T, Nagase M, Hirose S, Ohmori K. Crouzon Syndrome with Acanthosis Nigricans: Case Report and Mutational Analysis. *Cleft Palate Craniofac J*. 2000 Jan 1;37(1):78-82.
13. Di Rocco F, Collet C, Legeai-Mallet L, Arnaud E, Le Merrer M, Hadj-Rabia S, et al. Crouzon syndrome with acanthosis nigricans: a case-based update. *Childs Nerv Syst ChNS Off J Int Soc Pediatr Neurosurg*. 2011 Mar;27(3):349-54.
14. Ko JM. Genetic Syndromes Associated with Craniosynostosis. *J Korean Neurosurg Soc*. 2016 May;59(3):187-91.
15. Arathi R, Sagtani A, Baliga M. Crouzons syndrome: A case report. *J Indian Soc Pedod Prev Dent*. 2007 Jan 1;25(5):10.
16. Schneider E, Ocampo EG, Ocampo DRG, Vázquez DJ, Samaniego MB, Carbajal E. Síndrome de Crouzon. Diagnóstico radiográfico y tratamiento ortognático de un caso clínico. *Rev Asoc Dent Mex*. 2011;68(4):188-91.
17. Martinez-Perez D, Vander Woude DL, Barnes PD, Scott RM, Mulliken JB. Jugular foraminal stenosis in Crouzon syndrome. *Pediatr Neurosurg*. 1996 Nov;25(5):252-5.