

<https://doi.org/10.24060/2076-3093-2020-10-2-143-148>



## Радиоиндуцированная ангиосаркома влагалища: клинический случай

К.В. Меньшиков<sup>1,2</sup>, А.В. Пушкарев<sup>2</sup>, А.В. Султанбаев<sup>2</sup>, В.А. Пушкарев<sup>1,2</sup>, И.А. Шарифгалиев<sup>2</sup>

<sup>1</sup> Башкирский государственный медицинский университет, Россия, Республика Башкортостан, Уфа

<sup>2</sup> Республиканский клинический онкологический диспансер, Россия, Республика Башкортостан, Уфа

**Контакты:** Меньшиков Константин Викторович, e-mail: [kmenshikov80@bk.ru](mailto:kmenshikov80@bk.ru)

### Аннотация

**Введение.** Саркомы влагалища — редкие злокачественные мезенхимальные опухоли. Частота возникновения сарком вульвы и влагалища колеблется от 1 до 3%. В репродуктивном возрасте саркомы влагалища обычно представлены лейомиосаркомами. Реже наблюдаются такие мягкотканые опухоли, как фибросаркомы, ангиосаркомы, злокачественные фиброзные гистиоцитомы и альвеолярные мягкотканые саркомы. Отдельного внимания заслуживают опухоли, индуцированные ранее проведенной лучевой терапией. В онкогинекологии лучевая терапия чаще всего проводится при раке шейки матки и раке эндометрия. По данным некоторых авторов средний срок развития вторичной опухоли после завершения лучевой терапии составляет в среднем 10,8 года. Относительный риск возникновения рака влагалища возрастает в 300 раз после проведенной лучевой терапии.

**Материалы и методы.** Представленный клинический случай демонстрирует редкую опухоль влагалища — ангиосаркому, развившуюся через 26 лет после проведенной лучевой терапии по поводу гинекологического рака.

**Результаты и обсуждение.** Пациентка 78 лет перенесла операцию — комбинированное удаление опухоли задней стенки влагалища с резекцией передней стенки прямой кишки, наложение превентивной трансверзостомы. Послеоперационный период без осложнений.

**Заключение.** Хирургическое лечение данной категории больных является методом выбора и позволяет достичь контроля за локальным проявлением заболевания.

**Ключевые слова:** гемангиосаркома, ангиосаркома, новообразования влагалища, радиоиндуцированные новообразования, рак шейки матки, рак эндометрия, гистерэктомия

**Для цитирования:** Меньшиков К.В., Пушкарев А.В., Султанбаев А.В., Пушкарев В.А., Шарифгалиев И.А. Радиоиндуцированная ангиосаркома влагалища: клинический случай. Креативная хирургия и онкология. 2020;10(2): 143–148. <https://doi.org/10.24060/2076-3093-2020-10-2-143-148>

**Меньшиков Константин Викторович** — к.м.н., кафедре онкологии и патологической анатомии ИДПО, e-mail: [kmenshikov80@bk.ru](mailto:kmenshikov80@bk.ru), [orcid.org/0000-0003-3734-2779](https://orcid.org/0000-0003-3734-2779)

**Пушкарев Алексей Васильевич** — врач-онколог, e-mail: [lesha-pushkaryov@mail.ru](mailto:lesha-pushkaryov@mail.ru), [orcid.org/0000-0002-0931-997X](https://orcid.org/0000-0002-0931-997X)

**Султанбаев Александр Валерьевич** — к.м.н., отдел химиотерапии, e-mail: [sova@rambler.ru](mailto:sova@rambler.ru), [orcid.org/0000-0003-0996-5995](https://orcid.org/0000-0003-0996-5995)

**Пушкарев Василий Александрович** — д.м.н., кафедре онкологии и патологической анатомии ИДПО, e-mail: [pushkarev@gmail.com](mailto:pushkarev@gmail.com), [orcid.org/0000-0001-5569-2321](https://orcid.org/0000-0001-5569-2321)

**Шарифгалиев Ильдар Асхадуллович** — к.м.н., патолого-анатомическое отделение, e-mail: [ildarado@bk.ru](mailto:ildarado@bk.ru), [orcid.org/0000-0002-8334-4639](https://orcid.org/0000-0002-8334-4639)

## Radiogenic Vaginal Angiosarcoma: a Clinical Case

**Konstantin V. Menshikov** —  
Cand. Sci. (Med.), Department  
of Oncology with Courses of  
Oncology and Pathological  
Anatomy for Advanced  
Professional Education, e-mail:  
kmenshikov80@bk.ru, orcid.  
org/0000-0003-3734-2779  
**Aleksey V. Pushkarev** —  
Oncologist, e-mail: lesha-  
pushkaryov@mail.ru, orcid.  
org/0000-0002-0931-997X  
**Aleksandr V. Sultanbaev** —  
Cand. Sci. (Med.), Department  
of Chemotherapy, e-mail:  
sovaa@rambler.ru, orcid.  
org/0000-0003-0996-5995  
**Vasily A. Pushkarev** — Dr. Sci.  
(Med.), Department of Oncol-  
ogy with Courses of Oncology  
and Pathological Anatomy  
for Advanced Professional  
Education, e-mail: pushkarev@  
gmail.com, orcid.org/0000-  
0001-5569-2321  
**Ildar A. Sharifgaliev** —  
Cand. Sci. (Med.), Department  
of Anatomical Pathology,  
e-mail: ildarado@bk.ru, orcid.  
org/0000-0002-8334-4639

*Konstantin V. Menshikov<sup>1,2</sup>, Aleksey V. Pushkarev<sup>2</sup>, Aleksandr V. Sultanbaev<sup>2</sup>, Vasily A. Pushkarev<sup>1,2</sup>, Ildar A. Sharifgaliev<sup>2</sup>*

<sup>1</sup> Bashkir State Medical University, Ufa, Russian Federation

<sup>2</sup> Republican Clinical Oncological Dispensary, Ufa, Russian Federation

**Contacts:** Konstantin V. Menshikov, e-mail: kmenshikov80@bk.ru

### Abstract

**Background.** Vaginal sarcomas are rare malignant mesenchymal neoplasms. Incidence rate of vulvar and vaginal sarcomas ranges from 1 to 3%. Vaginal sarcomas are usually represented by leiomyosarcomas in reproductive-age women. More seldom are soft tissue fibrosarcomas, angiosarcomas, malignant fibrous histiocytomas and alveolar soft tissue sarcomas. Tumours induced by prior radiation therapy deserve special concern. In oncogynaecology, radiation therapy is commonly applied in cervical and endometrial cancer therapy. According to some evidence, average development time of a secondary tumour after completion of radiation therapy is 10.8 years. The relative risk of vaginal cancer increases by a factor of 300 after radiation therapy.

**Materials and methods.** The reported clinical case represents a rare vaginal tumour, angiosarcoma, developed 26 years after radiation therapy for gynaecological cancer.

**Results and discussion.** A 78 years-old patient underwent combined tumourectomy of the posterior vaginal wall with resection of the anterior rectal wall and application of preventive transversostoma. No postoperative complications were observed.

**Conclusion.** Surgical treatment is a method of choice with patients of such kind and allows local containment of the disease.

**Keywords:** haemangiosarcoma, angiosarcoma, vaginal neoplasms, radiogenic neoplasms, cervical cancer, endometrial cancer, hysterectomy

**For citation:** Menshikov K.V., Pushkarev A.V., Sultanbaev A.V., Pushkarev V.A., Sharifgaliev I.A. Radiogenic Vaginal Angiosarcoma: a Clinical Case. *Creative Surgery and Oncology*. 2020;10(2):143–148. <https://doi.org/10.24060/2076-3093-2020-10-2-143-148>

## Введение

Саркомы женских половых органов — сравнительно редко встречающиеся опухоли различного происхождения, которые чаще локализуются в матке и только 10% составляют саркомы яичников, шейки матки, влагалища, маточной трубы и вульвы [1].

Саркомы влагалища — более редкие злокачественные мезенхимальные опухоли. Течение заболевания характеризуется интенсивным ростом, явлениями распада опухоли и высоким потенциалом метастазирования. Частота возникновения сарком вульвы и влагалища колеблется от 1 до 3% от всех злокачественных опухолей этой локализации [2–4]. В основном встречаются рабдомиосаркомы (РМС) — эмбриональные или ботриоидные, чаще всего диагностируются у новорожденных или детей младшего возраста [5]. РМС возникают в переходные периоды жизни женщины, часто (до 90%) встречаются у девочек в возрасте до 5 лет, а также в промежутке между 14 и 18 годами [6]. РМС у женщин в постменопаузе наблюдаются крайне редко [7].

В репродуктивном возрасте саркомы влагалища обычно представлены лейомиосаркомами (ЛМС). Реже наблюдаются такие мягкотканые опухоли, как фибросаркомы, ангиосаркомы, злокачественные фиброзные гистиоцитомы и альвеолярные мягкотканые саркомы, они обычно локализуются в верхней трети влагалища на передней стенке, часто встречаются после проведенной ранее лучевой терапии по поводу рака шейки матки (РШМ) [8–14].

По данным НМИЦ онкологии им. Н. Н. Петрова, в течение 51 года наблюдений (1968–2019 гг.) выявлено 17 случаев злокачественных неэпителиальных опухолей влагалища. Морфологически зарегистрированы следующие виды сарком: у 9 — РМС, у 6 — ЛМС и у 2 — недифференцированные саркомы [15].

Отдельного внимания заслуживают радиоиндуцированные опухоли. В настоящее время имеются данные о связи ранее проведенной лучевой терапии и развитии вторичных опухолей. В онкогинекологии лучевая терапия чаще всего проводится при РШМ и раке эндометрия (РЭ). В 1957 году Slaughter и Soutwich впервые описали 9 случаев аденокарциномы прямой кишки, возникшей после сочетанной лучевой терапии РШМ. В 1974 году Fehr и Prem описали 12 случаев РЭ после лучевой терапии 2294 больных РШМ. Средний срок развития вторичной опухоли после завершения лучевой терапии составил в среднем 10,8 года. В исследовании, включавшем 3225 пациенток после лучевого лечения РШМ, выявлено, что относительный риск возникновения рака влагалища возрастает в 300 раз. Среднее время до возникновения вторичных опухолей составило 16,4 года [16].

Целью данной публикации являлась необходимость привлечения внимания клиницистов, в первую очередь акушеров-гинекологов, к проблеме раннего выявления злокачественных опухолей влагалища, необходимость учитывать возможность развития радиоиндуцированных опухолей. В представленном случае продемонстрирован рациональный объем операции, позволяющий

добиться наиболее эффективного неосложненного послеоперационного ведения и последующего проведения лучевой терапии.

## Клинический случай

Женщина Б., 78 лет, обратилась в гинекологическое отделение РКОД (г. Уфа) 02.07.2018 с жалобами на наличие опухоли, исходящей из влагалища, боли в промежности, невозможность сидеть.

Анамнез заболевания: больной себя считает с февраля 2018 года, когда впервые самостоятельно обнаружила опухоль влагалища. В мае 2018 года обратилась в центральную районную больницу по месту жительства, где была произведена биопсия опухоли, в результате которой выявлена саркома влагалища. Пациентка была направлена в РКОД на лечение.

Ранее, в 1992 году, находилась на лечении в онкологическом диспансере г. Уфы, где 27.11.1992 была произведена операция — тотальная гистерэктомия лапаротомическим способом без лимфодиссекции по поводу РЭ. Гистология — умеренно дифференцированная аденокарцинома (grade II), прорастание миометрия более ½ его толщины. Установлен диагноз: рак эндометрия ст. IV по FIGO. С учетом данных морфологии и уровня инвазии опухоли в миометрий проведена адьювантная дистанционная гамма терапия (40 Гр) с внутрисполостным этапом в дозе 24 Гр. До 2000 года находилась на диспансерном наблюдении, но в последующем к гинекологу не обращалась.

При поступлении в гинекологическое отделение пациентка жаловалась на боли в промежности, затруднения передвижения, дизурические расстройства, боли при акте дефекации.

При физикальном обследовании выявлена опухоль, исходящая из задней стенки влагалища размерами 9×9×8 см с выраженной инфильтрацией стенок влагалища, зловонным запахом, явлениями распада опухоли, вторичным инфицированием (рис. 1).

Гинекологический анамнез: месячные с 14 лет, по 4–5 дней, через 28 дней. Менопауза с 52 лет. Беременностей всего 5, из них родов — 2, медицинских абортов — 3.

Вредные привычки отрицает, наследственность не отягощена. Телосложение гиперстеническое, рост 159 см., вес 70 кг, ИМТ = 28. Кожные покровы и видимые слизистые физиологической окраски. Периферические лимфоузлы не увеличены. Тоны сердца ритмичные, пульс 80 ударов в минуту, артериальное давление — 140/90 мм рт. ст., частота дыхания — 18 в минуту. Дыхание везикулярное, проводится во все отделы.

Живот мягкий, безболезненный. Симптомы раздражения брюшины отрицательные. Печень физикально не увеличена. Симптом Пастернацкого отрицательный с обеих сторон. Мочеиспускание учащено, стул регулярный, болезненный.

По данным магнитно-резонансной томографии органов малого таза без контрастирования от 04.07.2018: в области наружных половых органов определяется многоузловое объемное образование с бугристыми

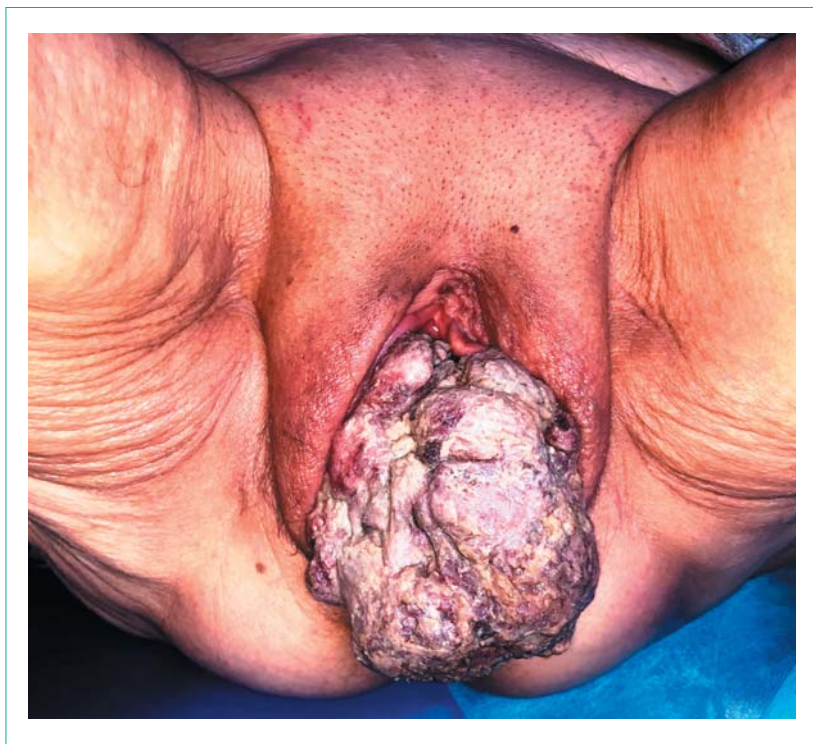

Рисунок 1. Опухоль, исходящая из задней стенки влагалища, в нижней трети с распадом  
 Figure 1. Tumour developing from posterior vaginal wall, with lysis in the lower third

контурами, неоднородной структуры, общими размерами 88×88×65 мм. Образование распространяется на перианальную область, отдавливает анальный проход кзади. Культя влагалища, шейка мочевого пузыря и уретра не дифференцируются. Подвздошные сосуды расположены обычно, без особенностей. Периферические и тазовые лимфоузлы не увеличены, генерируют изоинтенсивный МР-сигнал. Данных за регионарное метастазирование не получено.

В клинических анализах отмечается лейкоцитоз —  $27,3 \times 10^9/\text{л}$ . Других клинически значимых изменений не выявлено. Общий анализ крови от 03.07.2018: лейкоциты —  $27,3 \times 10^9/\text{л}$ ; эритроциты —  $4,34 \times 10^{12}/\text{л}$ ; гемоглобин — 117 г/л; гематокрит — 36,0%; тромбоциты —  $330 \times 10^9/\text{л}$ ; СОЭ — 50 мм/час.

Биохимический анализ крови от 03.07.2018: общий белок — 75 г/л; альбумины — 34 г/л; общий билирубин — 12,4 мкмоль/л; глюкоза — 6,13 ммоль/л; креатинин — 88 мкмоль/л; мочевина — 10,5 ммоль/л; холестерин — 4,41 ммоль/л.

Коагулограмма от 03.07.2018: протромбиновое время по Квику — 98%; МНО — 1,01; АТТВ — 29 с; РФМК — 9,0%; фибриноген — 6,9 г/л; этаноловая проба — отриц. Общий анализ мочи от 03.07.2018 в пределах нормы.

ЭКГ в 12 стандартных отведениях: ритм синусовый, ЧСС 79 уд. в мин, полная блокада правой ветви пучка Гиса.

По ЭхоКГ фракция выброса левого желудочка составила 60%.

Сопутствующие заболевания: ИБС, стенокардия напряжения, ФК III. Гипертоническая болезнь III ст., ст. II, р. IV. Катаральный эзофагит, недостаточность кардии, атрофический гастрит, поверхностный дуоденит.

После предоперационной подготовки 05.07.2018 под эндотрахеальным наркозом произведена операция: комбинированное удаление опухоли задней стенки влагалища с резекцией передней стенки прямой кишки, наложение превентивной трансверзостомы. Дефект стенки прямой кишки ушит двухрядным швом викрилом на атравматической игле в поперечном направлении без сужения ее просвета.

Продолжительность операции — 125 мин. Кровопотеря 100 мл. Послеоперационный период протекал без осложнений, проводилась инфузионная, антибактериальная терапия, профилактика тромботических осложнений. Заживление послеоперационной раны первичным натяжением (рис. 2, 3).

Макропрепарат: опухоль 9×9×8 см, с распадом, вторичным инфицированием, с участком стенки прямой кишки, слизистой влагалища.

Гистологическое исследование: ангиосаркома с распадом (рис 4, 5). Опухоль представлена инфильтрирующими солидными комплексами клеток эпителиоидной формы с обильной эозинофильной цитоплазмой, крупными ядрами с хорошо различимыми ядрышками. В части клеток — фигуры митоза. Строма скудная с щелевидными полостями, выстланными эндотелием.

Иммуногистохимическое исследование: ангиосаркома слабой степени злокачественности (Ki-67 пролиферативная активность — 25%).

Пациентка выписана на 14-е сутки после оперативного лечения в удовлетворительном состоянии с основным диагнозом: Метахронный первично-множественный рак эндометрия ст. IB гр. III G2T<sub>1b</sub>N<sub>0</sub>M<sub>0</sub>. Ангиосаркома влагалища ст. IV гр. III G<sub>1</sub>T<sub>2a</sub>N<sub>0</sub>M<sub>0</sub> (TNM 7-е издание, 2011 г.).

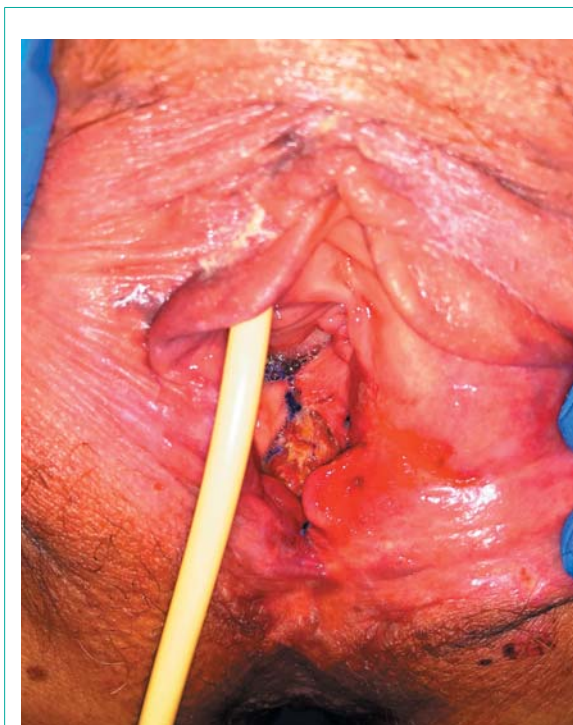
Сопутствующий диагноз: ИБС, стенокардия напряжения, ФК III. Гипертоническая болезнь III ст., ст. II, р. IV. Катаральный эзофагит, недостаточность кардии, атрофический гастрит, поверхностный дуоденит.

При выписке из стационара рекомендована консультация радиолога для определения возможности адъювантной лучевой терапии с учетом ранее полученной дозы.

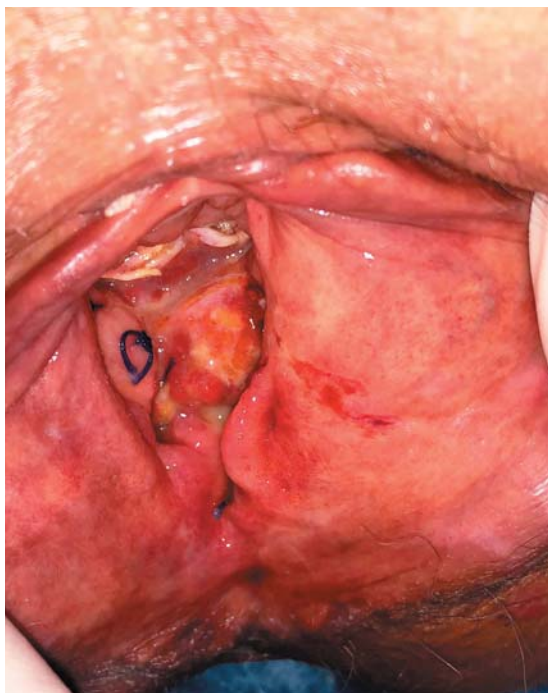Закрытие превентивной трансверзостомы после окончания специального лечения в случае отсутствия местного рецидива.

## Результаты и обсуждение

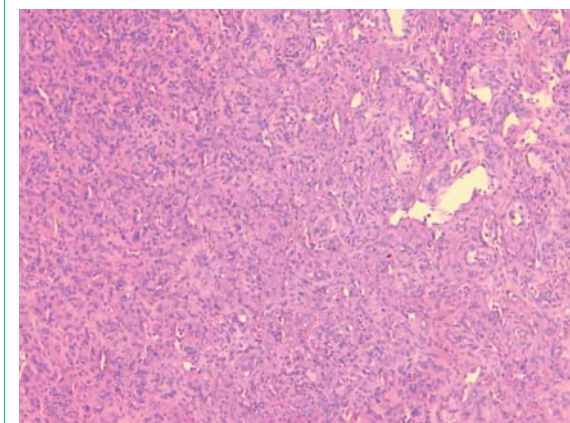
Ангиосаркома влагалища — редкая злокачественная опухоль. В приведенном наблюдении развитие злокачественной мягкотканной опухоли, вероятно, связано с ранее проведенной лучевой терапией. Пациентке 28 лет назад проведен курс лучевой лечения по поводу гинекологического рака. Чувствительность ангиосаркомы к химиотерапии сомнительна, также ограничены возможности лучевой терапии ввиду анамнеза и наличия распадающейся опухоли. В дан-



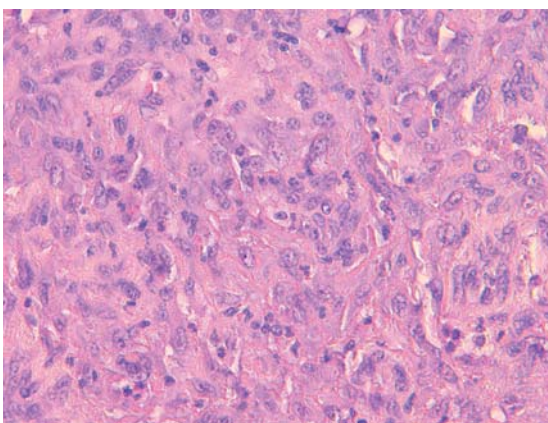
**Рисунок 2.** Вид послеоперационной раны на 3-и сутки после операции  
**Figure 2.** Postoperative wound, 3rd day after surgery



**Рисунок 3.** Вид послеоперационной раны на 10-е сутки после операции  
**Figure 3.** Postoperative wound, 10th day after surgery



**Рисунок 4А.** Микропрепарат.  $\times 100$ . Окраска гематоксилин-эозином  
**Figure 4A.** Microsection,  $\times 100$ . Haematoxylin-eosin



**Рисунок 4Б.** Микропрепарат.  $\times 400$ . Окраска гематоксилин-эозином  
**Figure 4B.** Microsection,  $\times 400$ . Haematoxylin-eosin

ном случае хирургическое лечение является ведущим методом, позволяющим достичь определенных результатов. С учетом прорастания опухоли в стенку прямой кишки потребовалось наложение превентивной трансверзостомы, заживление послеоперационной раны без осложнений.

### Заключение

Приведенный клинический случай демонстрирует возможность возникновения злокачественных опухолей

влагалища после ранее проведенной лучевой терапии по поводу генитального рака.

Хирургическое лечение является методом выбора для данной категории больных и позволяет достичь контроля за локальным проявлением заболевания.

**Информация о конфликте интересов.** Конфликт интересов отсутствует.

**Информированное согласие.** Информированное согласие пациента на публикацию своих данных получено.

**Информация о спонсорстве.** Данная работа не финансировалась.

## Список литературы

- Patil R.R., Vijay N.R., Joshi S. An unusual presentation of vaginal leiomyoma. *J Midlife Health*. 2019;10(4):204–5. DOI: 10.4103/jmh.JMH\_40\_19
- Devereaux K.A., Schoolmeester J.K. Smooth muscle tumors of the female genital tract. *Surg Pathol Clin*. 2019;12(2):397–455. DOI: 10.1016/j.path.2019.02.004
- Cao S., Liu Y., Bai X., Wang L. A case report of uterine leiomyosarcoma. *Onco Targets Ther*. 2019;12:8583–6. DOI: 10.2147/OTT.S218222
- Sun C., Zou J., Wang Q., Wang Q., Han L., Batchu N., et al. Review of the pathophysiology, diagnosis, and therapy of vulvar leiomyoma, a rare gynecological tumor. *J Int Med Res*. 2018;46(2):663–74. DOI: 10.1177/0300060517721796
- Harada K., Ishikawa Y., Fujiwara H., Ishihara G. Female paraurethral leiomyoma successfully excised through a vaginal approach: A case report. *J Obstet Gynaecol Res*. 2018;44(6):1174–6. DOI: 10.1111/jog.13641
- Sayeed S., Xing D., Jenkins S.M., Weisman P.S., Buehler D., Warmke L., et al. Criteria for risk stratification of vulvar and vaginal smooth muscle tumors: an evaluation of 71 cases comparing proposed classification systems. *Am J Surg Pathol*. 2018;42(1):84–94. DOI: 10.1097/PAS.0000000000000920
- Viau M., Plante M., Renaud M.C., Grondin K., Morin C. Proposed novel nomenclature of vulvar smooth muscle tumors; a case of Smooth Muscle Tumor of Uncertain Malignant Potential (STUMP) of the vulva. *Gynecol Oncol Rep*. 2017;20:1–3. DOI: 10.1016/j.gore.2017.01.006
- Egbe T.O., Kobenge F.M., Metogo J.A.M., Manka'a Wankie E., Tolefac P.N., Belley-Priso E. Vaginal leiomyoma: medical imaging and diagnosis in a resource low tertiary hospital: case report. *BMC Womens Health*. 2020;20(1):12. DOI: 10.1186/s12905-020-0883-2
- Almond L.M., Charalampakis M., Ford S.J., Gourevitch D., Desai A. Myeloid sarcoma: presentation, diagnosis, and treatment. *Clin Lymphoma Myeloma Leuk*. 2017;17(5):263–7. DOI: 10.1016/j.clml.2017.02.027
- Kaur V., Swami A., Alapat D., Abdallah A.O., Motwani P., Hutchins L.F., et al. Clinical characteristics, molecular profile and outcomes of myeloid sarcoma: a single institution experience over 13 years. *Hematology*. 2018;23(1):17–24. DOI: 10.1080/10245332.2017.1333275
- Wang H.Q., Li J. Clinicopathological features of myeloid sarcoma: report of 39 cases and literature review. *Pathol Res Pract*. 2016;212(9):817–24. DOI: 10.1016/j.prp.2016.06.014
- Pileri S.A., Ascani S., Cox M.C., Campidelli C., Bacci F., Piccioli M., et al. Myeloid sarcoma: clinico-pathologic, phenotypic and cytogenetic analysis of 92 adult patients. *Leukemia*. 2007;21(2):340–50. DOI: 10.1038/sj.leu.2404491
- Voruz S., Cairoli A., Naveiras O., de Leval L., Missiaglia E., Homicsko K., et al. Response to MEK inhibition with trametinib and tyrosine kinase inhibition with imatinib in multifocal histiocytic sarcoma. *Haematologica*. 2018;103(1):e39–41. DOI: 10.3324/haematol.2017.179150
- Hayase E., Kurosawa M., Yonezumi M., Suzuki S., Suzuki H. Aggressive sporadic histiocytic sarcoma with immunoglobulin heavy chain gene rearrangement and t(14;18). *Int J Hematol*. 2010;92(4):659–63. DOI: 10.1007/s12185-010-0704-8
- Сафронова К.В., Артемьева А.С., Козлова Е.Н., Сидорук А.А., Кутушева Г.Ф., Бахидзе Е.В. и др. Редкие злокачественные опухоли вульвы (саркомы, меланома, болезнь Педжета). Акушерство и гинекология. 2020;(S1):121–130. DOI: 10.18565/aig.2020.1suppl.121-130
- Филатова Е.И. Первичный рак влагалища. Диагностика и лечебная тактика. *Практическая онкология*. 2006;7(4):228–35.

## References

- Patil R.R., Vijay N.R., Joshi S. An unusual presentation of vaginal leiomyoma. *J Midlife Health*. 2019;10(4):204–5. DOI: 10.4103/jmh.JMH\_40\_19
- Devereaux K.A., Schoolmeester J.K. Smooth muscle tumors of the female genital tract. *Surg Pathol Clin*. 2019;12(2):397–455. DOI: 10.1016/j.path.2019.02.004
- Cao S., Liu Y., Bai X., Wang L. A case report of uterine leiomyosarcoma. *Onco Targets Ther*. 2019;12:8583–6. DOI: 10.2147/OTT.S218222
- Sun C., Zou J., Wang Q., Wang Q., Han L., Batchu N., et al. Review of the pathophysiology, diagnosis, and therapy of vulvar leiomyoma, a rare gynecological tumor. *J Int Med Res*. 2018;46(2):663–74. DOI: 10.1177/0300060517721796
- Harada K., Ishikawa Y., Fujiwara H., Ishihara G. Female paraurethral leiomyoma successfully excised through a vaginal approach: A case report. *J Obstet Gynaecol Res*. 2018;44(6):1174–6. DOI: 10.1111/jog.13641
- Sayeed S., Xing D., Jenkins S.M., Weisman P.S., Buehler D., Warmke L., et al. Criteria for risk stratification of vulvar and vaginal smooth muscle tumors: an evaluation of 71 cases comparing proposed classification systems. *Am J Surg Pathol*. 2018;42(1):84–94. DOI: 10.1097/PAS.0000000000000920
- Viau M., Plante M., Renaud M.C., Grondin K., Morin C. Proposed novel nomenclature of vulvar smooth muscle tumors; a case of Smooth Muscle Tumor of Uncertain Malignant Potential (STUMP) of the vulva. *Gynecol Oncol Rep*. 2017;20:1–3. DOI: 10.1016/j.gore.2017.01.006
- Egbe T.O., Kobenge F.M., Metogo J.A.M., Manka'a Wankie E., Tolefac P.N., Belley-Priso E. Vaginal leiomyoma: medical imaging and diagnosis in a resource low tertiary hospital: case report. *BMC Womens Health*. 2020;20(1):12. DOI: 10.1186/s12905-020-0883-2
- Almond L.M., Charalampakis M., Ford S.J., Gourevitch D., Desai A. Myeloid sarcoma: presentation, diagnosis, and treatment. *Clin Lymphoma Myeloma Leuk*. 2017;17(5):263–7. DOI: 10.1016/j.clml.2017.02.027
- Kaur V., Swami A., Alapat D., Abdallah A.O., Motwani P., Hutchins L.F., et al. Clinical characteristics, molecular profile and outcomes of myeloid sarcoma: a single institution experience over 13 years. *Hematology*. 2018;23(1):17–24. DOI: 10.1080/10245332.2017.1333275
- Wang H.Q., Li J. Clinicopathological features of myeloid sarcoma: report of 39 cases and literature review. *Pathol Res Pract*. 2016;212(9):817–24. DOI: 10.1016/j.prp.2016.06.014
- Pileri S.A., Ascani S., Cox M.C., Campidelli C., Bacci F., Piccioli M., et al. Myeloid sarcoma: clinico-pathologic, phenotypic and cytogenetic analysis of 92 adult patients. *Leukemia*. 2007;21(2):340–50. DOI: 10.1038/sj.leu.2404491
- Voruz S., Cairoli A., Naveiras O., de Leval L., Missiaglia E., Homicsko K., et al. Response to MEK inhibition with trametinib and tyrosine kinase inhibition with imatinib in multifocal histiocytic sarcoma. *Haematologica*. 2018;103(1):e39–41. DOI: 10.3324/haematol.2017.179150
- Hayase E., Kurosawa M., Yonezumi M., Suzuki S., Suzuki H. Aggressive sporadic histiocytic sarcoma with immunoglobulin heavy chain gene rearrangement and t(14;18). *Int J Hematol*. 2010;92(4):659–63. DOI: 10.1007/s12185-010-0704-8
- Safronova K.V., Artemieva A.S., Kozlova E.N., Sidoruk A.A., Kutshева G.F., Bakhidze E.V., et al. Rare vulvar malignancies: sarcomas, melanoma, Paget's disease. *Obstetrics and Gynecology*. 2020;(S1):121–130 (In Russ.). DOI: 10.18565/aig.2020.1suppl.121-130
- Filatova E.I. Primary vaginal cancer. Diagnostics and treatment tactics. *Practical oncology*. 2006;7(4):228–35 (In Russ.).