

**SUPRIMENTO ARTERIAL PARA A BOLSA CLOACAL DE GALINHAS
(*Gallus gallus* Linnaeus, 1758) DA LINHAGEM LABEL ROUGE
(Arterial supply for the cloacal bursa of the Rouge Lineage fowl
Gallus gallus (Linnaeus, 1758))**

**SILVA, F.O.C.¹; SEVERINO, R.S.¹; DRUMMOND, S.S.¹; MACHADO, G.V.²;
BOMBONATO, P.P.³; SANTANA, M.I.⁴; LIMA, E.M.M.⁴**

¹Departamento de Medicina Veterinária – UFU – Uberlândia-MG;

²Departamento de Anatomia – UFPR/Campus Palotina – Palotina/PR;

³Faculdade de Medicina Veterinária e Zootecnia – USP – São Paulo/SP;

⁴Doutorandos na FMVZ-USP – São Paulo/SP.

RESUMO – Foram estudados a origem, o número e a ordenação dos ramos arteriais destinados à bolsa cloacal em 30 exemplares de *Gallus gallus*, da linhagem Label Rouge, machos e fêmeas, com idade entre oito e dez semanas. Após injetado o sistema arterial desses animais com solução corada de Neoprene látex, seguido de fixação em solução aquosa de formol a 10 % e ulteriormente dissecados, verificou-se que: a) uma artéria bursocloacal direita esteve presente em 24 dos casos (80,00%), ao passo que a artéria bursocloacal esquerda foi confirmada em 29 dos exemplares (96,66%); b) a bolsa cloacal foi irrigada por um ou dois ramos cloacais, oriundos da artéria bursocloacal ipsilateral; c) a artéria cloacal direita ocorreu em 20 casos (66,66%) e a artéria cloacal esquerda em 9 casos (30,00%), ocasiões em que cediam apenas um ramo; d) o número de ramos arteriais, independentemente de sua origem, variou de dois a quatro, sendo a sua disposição de maneira própria para cada exemplar examinado.

Palavras chave: anatomia, *Gallus gallus*, artérias, bolsa cloacal.

ABSTRACT – A study has been carried out on the origin, number and disposition of the cloacal bursa arterial branches from thirty male and female fowls (*Gallus gallus*), of the Label Rouge lineage, ageing between eight and ten weeks. After being injected the arterial system of those animals with a colored solution of Neoprene latex, they were soon after fixed in an 10% aqueous solution of formalin and dissected. The following observations were carried out: a) a right burso cloacal artery was present in 24 of the cases (80.00%), while the left bursocloacal artery was confirmed in 29 of the cases (96.66%); b) the cloacal bursa was irrigated by one or two cloacal branches of the ipsilateral bursocloacal artery; c) the right cloacal artery is present in 20 cases (66.66%) and the left cloacal artery in 9 cases (30.00%), with only one branch; d) the number of arterial branches, independent of origin.

Key words: anatomy, *Gallus gallus*, arteries, cloacal bursa

Introdução

A bolsa cloacal é o órgão das aves que, juntamente com o timo, promove a maturação e a transferência de linfócitos para outros tecidos dependentes, tais como o baço, glândula lacrimal da terceira pálpebra e nódulos linfáticos agregados ao canal alimentar. Em *Gallus gallus*, a bolsa cloacal é encontrada no auge de seu desenvolvimento entre a décima e a décima segunda semanas de idade, formando uma protrusão na parede dorsal da cloaca, em comunicação caudal com o

proctodeo (FRAZIER, 1963).

Apesar da importância desse órgão nos mecanismos de defesa imunológica das aves, poucas são as informações sobre a sua morfologia, em especial os aspectos da sua irrigação sanguínea, salvo abordagens genéricas, como aquelas exaradas por JOLLY (1915), ACKERMANN (1962), FRAZIER (1963). Abordagens mais detalhadas sobre aspectos vasculares da bolsa cloacal do gênero *Gallus* foram feitas por PINTEA *et al.* (1967) e ZAMOJSKA (1975), citados pela Nômina Anatômica Aviária (BAUMEL, 1993) como

padrões para esse gênero, além de SCALA *et al.* (1989), que estudaram a irrigação da bolsa cloacal em patos, e ONYEANUSI *et al.* (1993), estes referindo-se à galinha d'Angola.

Em estudos realizados em *Gallus gallus* de diferentes linhagens, CALLEGARI e VEGETTI (1964), SILVA e SANTANA (1995 e 1996) e SILVA *et al.* (1997a, 1997b e 1999) forneceram, de maneira mais detalhada, dados sobre a origem, o número e a distribuição dos ramos arteriais destinados à bolsa cloacal, ocasiões em que descreveram as artérias ilíacas internas como emissoras das artérias pudendas internas, sendo estas últimas responsáveis pela irrigação sanguínea daquele órgão.

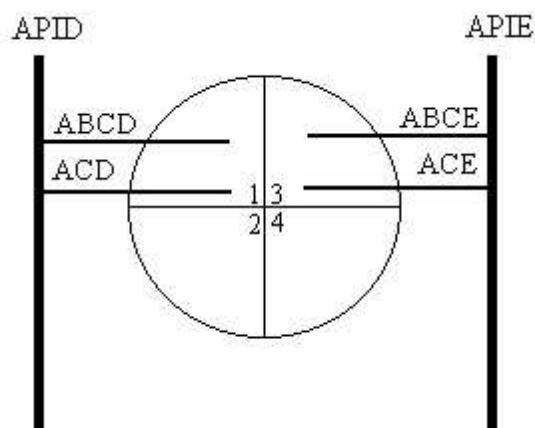
Entretanto, PINTEA *et al.* (1967), ZAMOJSKA (1975) e NICKEL *et al.* (1981) informam que a bolsa cloacal é irrigada por ramos das artérias pudendas internas, originadas da aorta abdominal, podendo ainda receber ramos colaterais oriundos da artéria mesentérica caudal (PINTEA *et al.*, 1967; SCHWARZE e SCHRÖDER, 1972; SILVA e SANTANA, 1995 e 1996; e SILVA *et al.*, 1997a), da artéria sacral mediana (ZAMOJSKA, 1975), da artéria ilíaca interna esquerda (SILVA e SANTANA, 1995), ou ainda por ramos originários da artéria caudal mediana (SILVA e SANTANA, 1995 e 1996; SILVA *et al.*, 1997a e 1997b). PINTEA *et al.*

(1967) e SCHWARZE e SCHRÖDER (1972) reportam-se à presença de anastomoses entre ramos das artérias pudendas internas comuns e da artéria mesentérica caudal, no contexto da irrigação da bolsa cloacal.

SCALA *et al.* (1989) informam que os ramos arteriais destinados à bolsa cloacal de patos (*Anas platyrhynchos*) são originários de ambas as artérias pudendas internas, podendo variar o seu número, e que penetram no parênquima do órgão por suas margens laterais e face ventral. Já ONYEANUSI *et al.* (1993), estudando a galinha d'Angola (*Numida meleagris galeata*), referem-se apenas à penetração de vasos sob a cápsula de revestimento do órgão, não fazendo menção à sua origem, tampouco ao seu número.

Em relação à nomenclatura dos ramos oriundos das artérias pudendas internas, que se destinam à bolsa cloacal, PINTEA *et al.* (1967) os denominam de ramos bursocloacais, enquanto ZAMOJSKA (1975) e BAUMEL (1988), respectivamente nos gêneros *Gallus* e *Columba*, chamam-nos de artérias bursocloacais. Para os ramos derivados do ramo caudal da artéria mesentérica caudal, estes foram denominados como ramos bursocloacais (PINTEA *et al.*, 1967) ou ramos bursais (BAUMEL, 1988).

FIGURA 1 – ESQUEMA GERAL DA DIVISÃO EM QUADRANTES DA BOLSA CLOACAL DE *GALLUS GALLUS* DA LINHAGEM LABEL ROUGE E SUA ABORDAGEM VASCULAR ARTERIAL. APID – ARTÉRIA PUDENDA INTERNA DIREITA; APIE – ARTÉRIA PUDENDA INTERNA ESQUERDA; ABCD – ARTÉRIA BURSOCLOACAL DIREITA; ABCE – ARTÉRIA BURSOCLOACAL ESQUERDA; ACD – ARTÉRIA CLOACAL DIREITA; ACE – ARTÉRIA CLOACAL ESQUERDA; 1 – QUADRANTE CAUDAL DIREITO; 2 – QUADRANTE CRANIAL DIREITO; 3 – QUADRANTE CAUDAL ESQUERDO; 4 – QUADRANTE CRANIAL ESQUERDO. UBERLÂNDIA, 2002.



Desta feita, visando melhor esclarecer os diversos aspectos ainda controvertidos, no atinente aos ramos arteriais destinados à bolsa cloacal, bem como atender ao interesse da anatomia comparativa, a presente investigação busca verificar aspectos concernentes àqueles vasos, tais como sua origem, seu número e sua distribuição, em *Gallus gallus*, especificamente os da linhagem Label Rouge. Ao se definir uma linhagem para realizarem-se as presentes investigações, atende-se à preocupação de que as linhagens vêm se constituindo, com nitidez crescente, em importantes fatores de variação anatômica, nas diferentes espécies e raças das quais vêm sendo obtidas.

Material e Método

Para a realização deste trabalho, utilizaram-se 30 exemplares de aves (*Gallus gallus* Linnaeus, 1758), machos e fêmeas, da linhagem Label Rouge – T 44 N, com 8 a 10 semanas de idade, procedentes de granjas da região do Triângulo Mineiro, Estado de Minas Gerais.

Após eutanasiadas, as aves tiveram o seu sistema vascular arterial injetado com solução corada de Neoprene látex*, em seguida foram fixadas em solução aquosa de formol a 10% e posteriormente dissecadas.

Para a dissecação dos ramos vasculares arteriais destinados à bolsa cloacal, fez-se uso de instrumentos comuns de dissecação, com o auxílio eventual de uma lupa monocular (10x).

As dissecações foram acompanhadas da elaboração de modelos esquemáticos, alusivos à configuração das artérias envolvidas na irrigação sangüínea da bolsa cloacal, onde registraram-se a origem, o número e a ordenação daquelas artérias. Para a descrição dos resultados, confeccionaram-se desenhos esquemáticos e fotografias (FIGURA 2), visando a documentação dos resultados.

Para melhor exposição dos territórios de distribuição daqueles ramos arteriais, adotou-se a divisão da bolsa cloacal em quadrantes, dois craniais, direito e esquerdo, e dois caudais, direito e esquerdo, obtidos mediante o uso dos planos mediano e transversal (FIGURA 1).

A nomenclatura ora adotada para a caracterização dos vasos sangüíneos é a

recomendada pela Nomina Anatomica Avium (BAUMEL, 1993).

Resultados e Discussão

Após a dissecação de trinta exemplares de *Gallus galus*, da linhagem Label Rouge, verificou-se que a bolsa cloacal recebe o seu suprimento vascular arterial, independentemente do número e do território de sua distribuição, a partir das artérias bursocloacais e cloacais.

No tocante às suas origens, em todos os exemplares dissecados, as artérias pudendas internas surgiram das artérias ilíacas internas, direita e esquerda, e tiveram como principais ramos as artérias bursocloacais. A artéria bursocloacal direita foi evidenciada em 24 casos (80,00%), sendo que em 23 desses casos (76,66%) mediante um ramo direto, porém em um caso (3,33%) esteve representada por dois ramos diretos. Já a artéria bursocloacal esquerda se fez presente em 29 casos (96,66%), fornecendo um ramo direto, em 27 casos (90,00%), ou dois ramos diretos, em outros dois casos (6,66%).

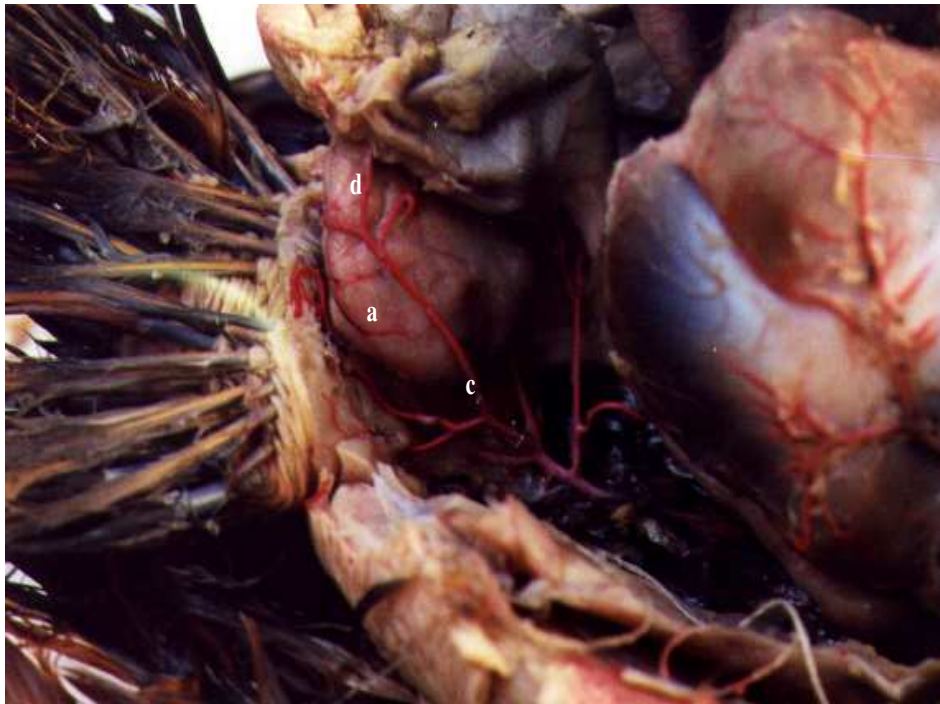A artéria cloacal direita foi encontrada em 20 espécimes examinados (66,66%), oportunidades em que emitia um ramo direto; já a artéria cloacal esquerda esteve presente em 9 casos (30,00%), também emitindo um ramo direto.

PINTEA *et al.* (1967) e NICKEL *et al.* (1981) afirmam que as artérias pudendas internas comuns, originadas da aorta abdominal, são responsáveis pela irrigação daquele órgão, porém não se detêm na especificação de seus ramos. Entretanto, em consonância com as descrições de CALLEGARI e VEGETTI (1964), GETTY (1986), SILVA e SANTANA (1995 e 1996) e SILVA *et al.* (1997a, 1997b e 1999), torna-se evidente no presente trabalho a origem das artérias pudendas internas a partir das artérias ilíacas internas.

ONYEANUSI *et al.* (1993), ao se reportarem à irrigação sangüínea da bolsa cloacal de galinhas d'Angola (*Numida meleagris*), registram apenas a presença de ramos arteriais penetrando no órgão, sem no entanto especificá-los.

* Du Pont do Brasil Indústrias Químicas S/A.

FIGURA 2 – CAVIDADE CELÔMICA DE *GALLUS GALLUS* DA LINHAGEM LABEL ROUGE, EVIDENCIANDO A BOLSA CLOACAL (A), DESVIADA PARA O ANTÍMERO DIREITO, A ARTÉRIA BURSOCLOACAL ESQUERDA (B) E SUA ORIGEM NA ARTÉRIA PUDENDA INTERNA ESQUERDA (C), ALÉM DE UM RAMO DIRETO DA ARTÉRIA CLOACAL ESQUERDA (D). UBERLÂNDIA, 2002.



Independentemente da sua origem, os ramos arteriais destinados à bolsa cloacal apresentaram-se em número de dois a quatro, sendo dois ramos em 13 casos (43,33%), três ramos em nove casos (30,00%) e quatro ramos em oito casos (26,66%).

Quando considerada a participação conjunta dos ramos arteriais, observou-se que as artérias pudendas internas, direita e esquerda, emitiram as correspondentes artérias bursocloacais simultaneamente, em oito casos (26,66%); em seis oportunidades (20,00%) associaram-se aos ramos diretos das artérias cloacais direita e esquerda; em oito casos (26,66%) observaram-se as artérias bursocloacais direita e esquerda, juntamente com ramos diretos da artéria cloacal esquerda; em cinco casos (16,66%) evidenciaram-se as artérias bursocloacais direita e esquerda, em ação conjunta com ramos diretos da artéria cloacal direita; a artéria bursocloacal direita associada a ramos diretos da artéria cloacal esquerda foram encontradas em um caso (3,33%); e notou-se ainda a participação da artéria bursocloacal esquerda em conjunto com os

ramos diretos das artérias cloacais direita e esquerda, em um caso (3,33%). Entretanto, também referindo-se à espécie *Gallus gallus*, SILVA *et al.* (1997b) afirmam que, além das artérias pudendas internas, que emitem as artérias bursocloacais, tem-se a participação das artérias mesentérica caudal e caudal mediana, além de ramos da artéria ilíaca interna. Essa última participação, a da artéria caudal mediana, foi confirmada por SILVA *et al.* (1997a). Ressalte-se, no entanto, à semelhança dos registros de SILVA *et al.* (1997a e 1999), a ausência da participação, em aves da linhagem Label Rouge, da artéria mesentérica caudal, bem como de ramos da artéria caudal mediana, na irrigação da bolsa cloacal.

Em seus achados, ZAMOJSKA (1975) considera ainda a eventualidade da participação de ramos da artéria sacral mediana, o que não se confirmou no presente relato. Assim como em SILVA *et al.* (1997b e 1999), onde citam a presença das artérias cloacais, que são originárias das artérias pudendas internas, salienta-se em aves da linhagem Label Rouge a presença de ramos das artérias cloacais,

direita e esquerda, destinados à bolsa cloacal, ora reconhecidos como ramos diretos.

Em relação aos territórios de distribuição das artérias que suprem a bolsa cloacal, verificou-se que o quadrante caudal direito foi atingido por um ramo direto da artéria bursocloacal direita em 20 casos (66,66%) ou, como ocorrido em um caso (3,33%), por dois ramos diretos dessa mesma artéria. Em 20 oportunidades (66,66%) esse quadrante da bolsa cloacal foi atingido ainda por um ramo direto da artéria cloacal direita.

O quadrante cranial direito recebeu ramos da artéria bursocloacal direita em três ocasiões (10,0%), através de um ramo direto.

O quadrante caudal esquerdo foi abordado por um ramo direto da artéria bursocloacal esquerda em 25 casos (83,33%) ou, como ocorrido em um caso (3,33%), por dois ramos diretos. Este quadrante foi atingido ainda por um ramo direto da artéria cloacal esquerda em nove oportunidades (30,00%).

O quadrante cranial esquerdo, por sua vez, foi atingido, em quatro oportunidades (13,33%), por um ramo direto da artéria bursocloacal esquerda.

Quando considerados no seu conjunto a origem, as associações entre vasos e o número total de vasos por quadrante, notou-se uma disposição própria para cada um dos espécimes examinados.

Conclusões

Considerando os dados consignados na presente pesquisa, pode-se afirmar que:

a) a bolsa cloacal de *Gallus gallus* da linhagem Label Rouge é irrigada por artérias bursocloacais e ramos diretos das artérias cloacais, derivadas respectivamente das artérias pudendas internas direita e esquerda;

b) dos vasos destinados àquele órgão, as artérias pudendas internas, direita e esquerda, colaboram com uma ou duas artérias bursocloacais, direita ou esquerda, além de um ramo direto das artérias cloacais, direita ou esquerda;

c) independentemente da sua origem, os ramos arteriais destinados ao suprimento sanguíneo da bolsa cloacal apresentam-se em número de dois a quatro;

d) os quadrantes caudais direito e esquerdo, da bolsa cloacal, são os que recebem um maior número de ramos arteriais, seguidos dos quadrantes craniais esquerdo e direito, nessa ordem;

e) quando considerados a origem, o número, o território de sua distribuição e as associações entre vasos, verificam-se disposições vasculares próprias para cada espécime examinado.

Referências

- ACKERMANN, G.A. Electron microscopy of the bursa of Fabricius of the embryonic chick with particular reference of the limpho-epitelia nodules. **Journal Cell Biology**, v.13, p. 127-146, 1962.
- BAUMEL, J.J. Functional morphology of the apparatus of the pigeon (*Columba livia*). **Advanced anatomy, embriology and cell biology**, n.110, p.115, 1988.
- BAUMEL, J.J. **Handbook of avian anatomy: Nomina Anatomica Avium**. 2.ed. Cambridge: Nuttall Ornithological Club, 1993. 779p.
- CALLEGARI, E.; VEGETTI, A. La vascularizzazione arteriosa dei visceri in *Gallus gallus domesticus*. **Atti della societa italiana della scienze veterinaire**, Pisa, v.18, p.360-363, 1964.
- FRAZIER, J. The ultraestructure of lymphoid follicles of the chick bursa of Fabricius. **Acta anatomica**, Basel, v.113, p.1-7, 1963.
- GETTY, R. **Sisson/Grossman anatomia dos animais domésticos**. 5.ed. Rio de Janeiro: Interamericana, 1986. v.2, p. 2000.
- JOLLY, J. La bourse de Fabricius et les organes lympho-épiteliaux. **American anatomy microscopy**, v.16, p.363-547, 1915.
- NICKEL, R.; SCHUMMER, A.; SEIFERLE, E. **Anatomy of the domestic birds**. Berlin: Verlag Paul Parey, v.4, p.148, 1981.
- ONYEANUSI, B.; EZEOKOLI, C.D.; ONYEANUSI, J.C.; EMA, A.N. The anatomy of cloacal bursa (bursa of Fabricius) in the helmet guinea fowl (*Numida meleagris galeata*). **Anatomia histologia embryologia**, Basel, v.22, p. 212-221, 1993.
- PINTEA, V.; CONSTANTINESCU, G.U.; RADU, C. Vascular and nervous supply of the bursa of Fabricius in the hen. **Acta veterinary science**, v.17, p. 263-268, 1967.

SCALA, G.; CAPUTO, G.; PAINO, G.; PELAGALLI, G.V. The vascularization of the bursa cloacalis (of Fabricius) in the duck. **Anatomia histologia embryologia**, Berlin, v.18, p.66-75, 1989.

SCHWARZE, E.; SCHRÖDER, L. **Compendio de anatomia veterinaria**. Zaragoza: Acribia, 1972. v.3, p.184.

SILVA, F.O.C.; SANTANA, M.I.S. Suprimento arterial da bolsa cloacal em aves (Matrizes pesadas de corte Hubbard). In: ENCONTRO DE INICIAÇÃO CIENTÍFICA, 4, 1995, Campo Grande. **Anais...** Campo Grande: UFMS, 1995, p. 9.

SILVA, F.O.C.; SANTANA, M.I.S. Arterial supply of the cloacal bursa in hens (Matrixes of slaughter Avian Farms). In: CONGRESSO BRASILEIRO DE ANATOMIA, 23, 1996, Fortaleza. **Anais...** Fortaleza: Sociedade Brasileira de Anatomia, 1996, p.191.

SILVA, F.O.C.; SEVERINO, R.S.; SANTOS, A.L.Q.; DRUMMOND, S.S.; BOMBONATO, P.P.; SANTANA, M.I.S.; GONÇALEZ, P.O.; MARÇAL, A.V. Vascularização arterial da bolsa cloacal em *Gallus gallus domesticus* (Linhagem Ross). **Revista da Faculdade de Zootecnia, Veterinária e Agronomia de Uruguiana**, v.4, n.1, p.67-74, jan./dez. 1997a.

SILVA, F.O.C.; SEVERINO, R.S.; SANTOS, A.L.Q.; DRUMMOND, S.S.; BOMBONATO, P.P.; SANTANA, M.I.S. Vascularização arterial da bolsa cloacal em aves da linhagem Peterson (*Gallus gallus domesticus*). In: CONGRESSO BRASILEIRO DE MEDICINA VETERINÁRIA, 25, 1997, Gramado. **Anais...** Gramado: Conselho Regional de Medicina Veterinária, 1997b, p.106.

SILVA, F.O.C.; SEVERINO, R.S.; DRUMMOND, S.S.; BOMBONATO, P.P.; SANTANA, M.I.S.; LIMA, E.M.M. Vascularização arterial da bolsa cloacal em aves (*Gallus gallus domesticus* Linnaeus, 1758) da linhagem NPK. In: CONGRESSO BRASILEIRO DE MEDICINA VETERINÁRIA, 26, 1999, Campo Grande. **Anais...** Campo Grande: Conselho Regional de Medicina Veterinária, 1999. CD-ROM.

ZAMOJSKA, D. Anatomical studies on the vascularization of the bursa of Fabricius and Uropigeal gland in the hens (*Gallus domesticus*). Part II. Blood vessels of the bursa of Fabricius (Bursa of Fabricii). **Zoologica poloniae**, Warsaw, v.24, p. 455-476, 1975.

Recebido: 09/12/2002

Aprovado: 02/06/2003