

**COMPARAÇÃO ENTRE FITOTERÁPICOS DE USO TÓPICO NA
CICATRIZAÇÃO DE PELE EM EQUÍNOS**
(*Comparison between phytotherapics on equine wound healing*)

MARTINS, P.S.¹; ALVES, A.L.G.¹; HUSSNI, C.A.²; SEQUEIRA, J.L.²;
NICOLETTI, J.L.M.²; THOMASSIAN, A.²

¹Aluna da Faculdade de Medicina Veterinária e Zootecnia (FMVZ) – Unesp - Botucatu, Distrito de Rubião Júnior, 18618000, Botucatu-SP, email: patypagua@bol.com.br;

²Docente da Faculdade de Medicina Veterinária e Zootecnia (FMVZ) – Unesp - Botucatu, Distrito de Rubião Júnior, 18618000, Botucatu-SP, email: anaalves@fmvz.unesp.br.

RESUMO – Foram utilizados seis eqüinos adultos sem raça definida (SRD), com o objetivo de estudar os aspectos macroscópicos e histopatológicos da cicatrização de pele por segunda intenção, em feridas provocadas cirurgicamente e tratadas topicamente por fitoterápicos: barbatimão (*Stryphnodendron barbatiman*), calêndula (*Calendula officinalis*) e confrey (*Symphytum officinale*), tendo a solução salina como controle das demais. Foram feitas quatro lesões de cada lado da região lombar, do lado direito destinadas à macroscopia e do lado esquerdo à análise histopatológica. As lesões foram tratadas diariamente, observando-se a evolução de cada ferida quanto à retração centrípeta e aspecto macroscópico, até a cicatrização completa. Finalizado o experimento, a análise estatística não revelou variações significativas no estudo comparativo dos fitoterápicos. As observações macroscópicas, histopatológica e a retração centrípeta do halo da lesão nos 15 primeiros dias permitiram concluir que o barbatimão revelou efeito benéfico no processo de cicatrização, seguido pela calêndula, sendo os resultados do grupo controle superiores ao confrey.

Palavras chave: cicatrização, ferida, eqüinos, fitoterápicos.

ABSTRACT – It has been carried out a study on the macroscopic and histopathologic aspects of equine skin healing by second intention in wounds surgically performed and topically treated with phytotherapics: barbatiman (*Stryphnodendrom barbattiman*), calendula (*Calendula officinalis*) and confrey (*Symphytum officinale*) and physiological solution as control. Four lesions were performed in each side of the lumbar area: the ones in the right side for macroscopic observations and the ones on the left side for histopathologic analysis. The lesions were daily treated with the above mentioned phytotherapics. Each wounds was observed in regard to its centripetal contraction and macroscopic aspects until the complete healing. In this model, the statistic analysis did not reveal significant variations in regard to the comparative effect of the phytoterapics. Macroscopic observations, histopathologic analysis and wound area centripetal retraction in the first fifteen days displayed a beneficial effect of barbatiman in the healing process, better than the other treatment groups, followed by calendula. The results displayed by the control group showed to be superior when compared with confrey.

Key words: wound, healing, horses, phytotherapics.

Introdução

Os ferimentos de pele representam uma das mais freqüentes ocorrências na clínica de eqüinos e, embora tratando-se de uma enfermidade de prognóstico bom, as feridas possuem um potencial significativo quanto a decorrências indesejáveis (COCHRANE, 1997).

A cicatrização das feridas é um fenômeno

fisiológico que se inicia a partir da perda de integridade da pele, gerando uma solução de continuidade que atinge os planos subjacentes em diversos graus, e depende de uma série de reações químicas (KENT LLOYD, 1992) classicamente divididas em quatro fases: Inflamação, debridação, reparação e maturação (SILVER, 1979; ORGILL e DEMLING, 1988; BERTONE, 1989a; KENT LLOYD, 1992; FITCH

e SWAIM, 1995). A cicatrização pode ocorrer por primeira, segunda intenção ou ainda fechamento primário retardado, na dependência do tipo de ferida, localização, contaminação e viabilidade do tecido (KENT LLOYD, 1992).

O número e a variedade de preparações tópicas para a cicatrização de feridas em eqüinos é grande, sendo muitos desses produtos ineficientes, quando não prejudiciais à cicatrização, por serem irritativos ou estimularem o tecido de granulação exuberante (WHITE, 1995).

A literatura refere o uso de fitoterápicos em diferentes enfermidades com diversas indicações terapêuticas, sendo alguns deles de uso consagrado e pertencentes à farmacopéia (NASH, 1979; VANNIER, 1981; HEGGERS, 1993; HEDGE *et al.*, 1994; KOO, 1994; BOUTHET *et al.*, 1995; HEGGERS *et al.*, 1995; TRIPATHI *et al.*, 1995).

Considera-se o uso popular do barbatimão, produto fitoterápico extraído a quente em solução aquosa do *Stryphnodendron barbatiman*, espécie incluída na FARMACOPÉIA DOS ESTADOS UNIDOS DO BRASIL, 2ª edição. Contém no mínimo 20% de tanino, princípio ativo que confere à casca ação adstringente, explicando seu uso como cicatrizante (PANIZZA *et al.*, 1988). Os taninos precipitam as proteínas dos tecidos lesados, formando um revestimento protetor que favorece a sua reparação (NETO *et al.*, 1996), diminuindo a permeabilidade e exsudação da ferida (BROWN e DATTNER, 1998; BEDI e SHENEFELT, 2002).

Dentre os fitoterápicos destacam-se, também, as soluções hidro-alcoólicas de *Calendula officinalis* (calêndula) e de *Symphytum officinale* (confrey), produtos utilizados na homeopatia e na alopatia (ROSLINDO *et al.*, 1999).

A *Calendula officinalis* foi amplamente empregada na medicina popular européia, sendo atualmente aprovada pela comissão científica alemã como anti-séptica e cicatrizante (BROWN e DATTNER, 1998; BEDI e SHENEFELT, 2002). Possui na sua composição uma fração lipofílica, os triterpenóides, responsáveis pela ação antiinflamatória (AKIHISA *et al.*, 1996), carotenóides, flavonóides, carboidratos, ácidos graxos e

polissacarídeos, que lhe conferem ação epitelizante e imunoestimulante (CARRICONDE, 1995a; BROWN e DATTNER, 1998). A inflorescência é a parte da planta empregada na terapêutica (TESKE e TRENTINI, 1995).

Com relação ao confrey, possui na sua composição alcalóides pirrolizidínicos, alantoína, tanino (ROSLINDO *et al.*, 1999) e saponinas triterpenóides (MOHAMMAD *et al.*, 1995). Possui efeito cicatrizante, antiinflamatório, anti-reumático e anti-ulcerogênico (CARRICONDE, 1997).

O presente trabalho objetivou comparar o efeito da *Calendula officinalis*, do *Symphytum officinale* e do *Stryphnodendron barbatiman* na cicatrização de pele por segunda intenção em eqüinos, buscando-se novas fronteiras no referente ao uso da flora disponível e pouco explorada como agente terapêutico de feridas em eqüinos.

Material e Métodos

No desenvolvimento do trabalho, realizado em 1998, foram utilizados seis eqüinos adultos, machos, castrados, sem raça definida, mantidos em baias individuais no Hospital Veterinário da Faculdade de Medicina Veterinária e Zootecnia – UNESP – Botucatu-SP.

Esses animais foram submetidos a jejum hídrico e alimentar de 12 horas. Foram tranquilizados com Buprenorfina (0,6 mg/Kg) e após 15 minutos com Romifidina (0,08 mg/Kg), ambos por via endovenosa. Preparada a região do campo operatório, foram realizadas 4 lesões cutâneas de cada lado da região lombar, com o auxílio de um “punch” circular de 2 cm de diâmetro.

O início do tratamento ocorreu 12 horas após a produção cirúrgica das lesões e foi mantido, diariamente, até a cicatrização completa das feridas, utilizando-se seqüencialmente, no sentido crânio-caudal e bilateralmente, os seguintes tratamentos:

1. Solução de barbatimão extraída a quente em solução aquosa;
2. Solução hidro-alcoólica de calêndula;
3. Solução hidro-alcoólica de confrey;
4. Solução isotônica de cloreto de sódio, sendo

esta controle das demais.

As lesões do lado direito de cada animal destinaram-se à avaliação macroscópica (hemorragia local, presença de coágulos, crostas, tecido de granulação, epitelização, presença de exsudato) e à mensuração do halo da ferida, realizada a cada 3 dias por meio da colocação de plástico transparente sobre a ferida e demarcação com caneta de retroprojeter. As mensurações foram avaliadas com planímetro e submetidas à análise estatística.

Na análise estatística foram consideradas as variáveis: número de dias para que a área da ferida fosse reduzida a 0,5 cm² e diminuição diária da área da ferida considerando 30 dias após a realização cirúrgica da mesma, sendo que esta variável foi obtida, para cada repetição de tratamento, pelo coeficiente de regressão linear da área da ferida, em função dos dias após o início do tratamento. Utilizou-se a análise de variância para um delineamento inteiramente casualizado com 4 tratamentos e 6 repetições com 5% de significância.

As lesões do lado esquerdo de cada animal foram destinadas à biópsia, realizadas no 6º e 15º dias após a produção das lesões, sendo o material enviado para análise histopatológica.

Resultados e Discussão

A avaliação macroscópica foi realizada diariamente até a cicatrização completa das lesões. Na fase inflamatória do processo de cicatrização, as feridas tratadas com calêndula apresentaram bordos menos edemaciados e crostas serosas, lisas e delgadas, comparado aos demais grupos de tratamento, o que está

de acordo com as propriedades antiinflamatórias da planta descritas por AKIHISA *et al.*, 1996.

O barbatimão proporcionou a formação de crostas espessas, secas e irregulares, provavelmente devido ação adstringente do tanino (PANIZZA *et al.*, 1988), além da produção de exsudato serofibrinoso, com abundante deposição de fibrina no sítio da lesão. KENT LLOYD (1992) relatou que a baixa tensão de oxigênio e o acúmulo de fibrina no centro da lesão estimulam a multiplicação e migração centrípeta dos fibroblastos pela malha de fibrina, sugerindo que o barbatimão favoreceu o processo de fibroplasia.

Na fase de reparação, foi observada a presença de exsudato fibrinopurulento em três animais nas feridas tratadas com confrey e em um animal do grupo controle, o que sugere a ação antibacteriana da calêndula (NETO *et al.*, 1996; TURI *et al.*, 1997) e do tanino presente no barbatimão (BEDI e SHENEFELT, 2002).

A análise estatística não revelou variações significativas no estudo comparativo dos fitoterápicos, uma vez que as médias de diminuição diária da área da ferida não diferiram significativamente nos diferentes grupos de tratamento, conforme demonstra a TABELA 1, assim como o número médio de dias para que a área da ferida fosse reduzida a 0,5 cm², conforme indicado na TABELA 2.

Apesar desses resultados, a observação macroscópica diária e a mensuração do halo das lesões a cada 3 dias permitiram concluir que a retração centrípeta foi beneficiada, nos quinze primeiros dias, pelo tratamento com barbatimão, seguido pela calêndula.

TABELA 1 – MÉDIAS DE 6 REPETIÇÕES E DESVIO PADRÃO DA DIMINUIÇÃO DIÁRIA (EM CM²) DA ÁREA DA FERIDA, EM EQUINOS SRD. BOTUCATU(SP).

Tratamento	Média	Desvio padrão
Barbatimão	0,165 a	0,041
Calêndula	0,134 a	0,031
Confrey	0,142 a	0,056
Sol. Fisiológica	0,153 a	0,022

Médias seguidas de letras iguais não diferem significativamente (p<0,05).

TABELA 2 – NÚMERO MÉDIO DE DIAS PARA QUE A ÁREA DA FERIDA FOSSE REDUZIDA A 0,5 CM², EM EQUINOS SRD. BOTUCATU(SP).

Tratamento	Média	Desvio padrão
Barbatimão	21,0 a	3,1
Calêndula	26,1 a	3,5
Confrei	21,6 a	4,3
Sol. Fisiológica	24,0 a	5,0

Médias seguidas de letras iguais não diferem significativamente ($p < 0,05$)

Considerando que a taxa de contração da ferida varia conforme o local da lesão: no cavalo, defeitos de 400 cm² no flanco contraem em média 0,8 a 1,0 mm/dia, enquanto feridas similares nas partes baixas dos membros

contraem em média 0,2 mm/dia (STASHAK, 1991). A vantagem do barbatimão na contração da ferida pode ser significativa no tratamento de feridas mais amplas e em locais de difícil cicatrização.

FIGURA 1 – EPITELIZAÇÃO COMPLETA NO GRUPO TRATADO COM BARBATIMÃO (15° DIA), H&E, 100X.

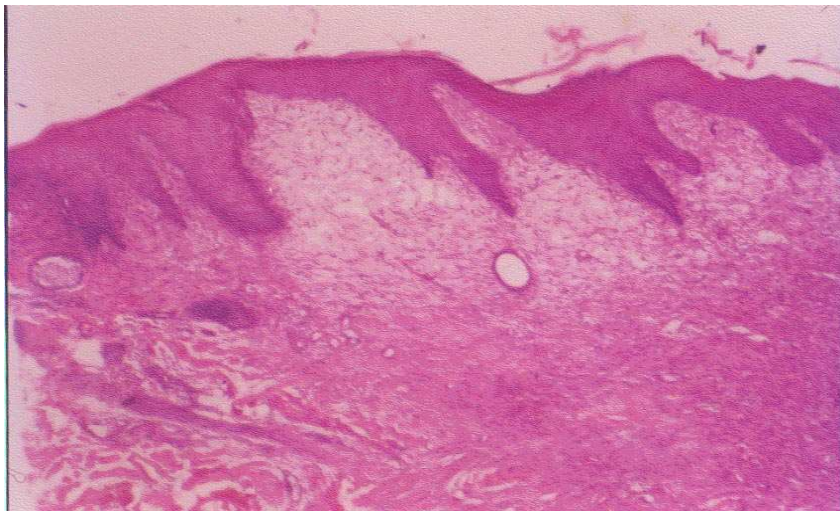
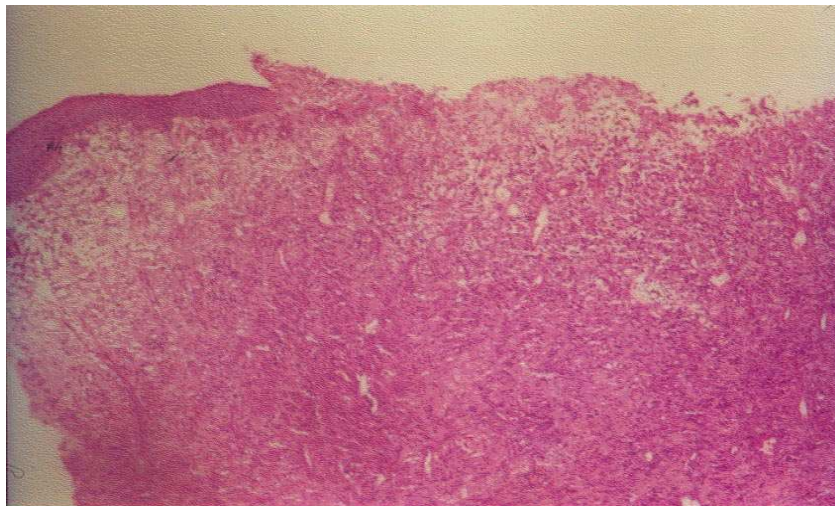


FIGURA 2 – EPITELIZAÇÃO PARCIAL NO GRUPO TRATADO COM CALÊNDULA (15° DIA), H&E, 32X.



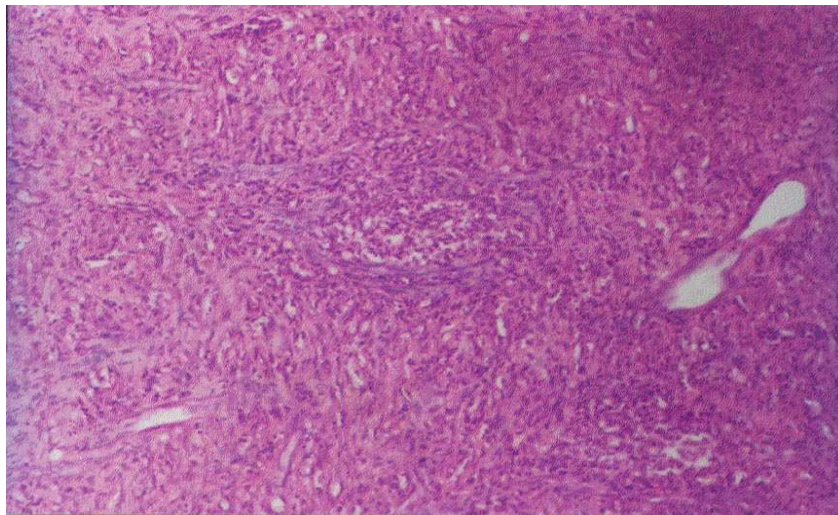
Comparação entre fitoterápicos de uso tópico na cicatrização de pele em eqüinos

A análise histopatológica no primeiro momento de biópsia, realizada no 6° dia de tratamento, revelou no grupo tratado com calêndula, presença de material necrótico, debris celulares recobrimdo as feridas e infiltrado polimorfonuclear em grau acentuado, o que também foi observado no grupo controle, sugerindo um atraso na debridação e comprometimento da evolução do processo cicatricial nesses dois grupos de

tratamento (SILVER, 1982; ORGILL e DEMLING, 1988), podendo justificar a vantagem do barbatimão sobre o grupo de tratamento da calêndula.

O efeito epitelizante da *Calendula officinalis* (CARRICONDE, 1995b) e do *Stryphnodendron barbatiman* (NETO *et al.*, 1996) foi observado no segundo momento de biópsia, quando demonstrou vantagem frente aos demais grupos (FIGURAS 1 e 2).

FIGURA 3 – PRESENÇA DE MICROABCESSOS NO GRUPO TRATADO COM CONFREY (15° DIA), H&E, 250 X.



No grupo tratado com confrey, o segundo momento de biópsia revelou formação de microabscessos em dois animais (FIGURA 3), tecido de granulação edemaciado infiltrado leucocitário em grau acentuado, prejudicando a evolução do processo cicatricial e a epitelização (ORGILL e DEMLING, 1988).

A análise histopatológica revelou ainda vantagem do grupo de feridas tratadas com barbatimão quando considerado o tecido de granulação subjacente ao epitélio, com redução da vascularização e ausência de edema, presente nos demais grupos, o que corrobora com as observações de BEDI e SHENEFELT (2002).

Conclusão

Os resultados obtidos nas condições experimentais do presente estudo permitem concluir que:

- A *Calendula officinalis* apresenta vantagem na fase inflamatória do processo de cicatrização.

- O *Stryphnodendron barbatiman* apresenta efeito benéfico no processo de fibroplasia, reparação e retração da ferida.

- O barbatimão e a calêndula favorecem a epitelização, porém o primeiro com vantagens sobre o segundo fitoterápico e ambos demonstram ação antibacteriana.

- O barbatimão demonstra-se superior a todos os demais grupos de tratamento na comparação dos fitoterápicos, seguido pela calêndula.

- O tratamento com Solução fisiológica (grupo controle) apresenta resultados superiores ao confrey no processo de cicatrização.

- Barbatimão e a calêndula podem ser utilizados no tratamento tópico de feridas na espécie eqüina.

Referências

- AKIHISA, T.; YASUKAWA, K.; OINUMA, H.; KASAHARA, Y.; YAMANOUCI, S.; TAKIDO, M.; KUMAKI, K.; TAMURA, T. Triterpene alcohols from the flowers of compositae and their anti-inflammatory effects. **Phytochemistry**, Great Britain, v.43, n.6, p.255-1260, 1996.
- BEDI, M.K.; SHENEFELT, P.D. Herbal therapy in dermatology. **Archives of Dermatology**, Chicago, v.138, n.2, p.2332-242, 2002. Disponível em: <<http://gateway1.ovid.com:80/ovidweb.cgi>>. Acesso em: 3 jan. 2002.
- BERTONE, A.L. Management of exuberant granulation tissue. **The Veterinary Clinics of North America: Equine Practice**, Philadelphia, v.5, p.551-561, 1989a.
- BERTONE, A.L. Principles of wound healing. **The Veterinary Clinics of North America: Equine Practice**, Philadelphia, v.5, n.3, p.449-463, 1989b.
- BOUHHET, C.F.; SCHIRF, V.R.; WINTERS, W.D. Stimulation of neuron-like cell growth by Aloe substances. **Phytotherapy Research**, London, v.9, p.185-188, 1995.
- BROWN, D.J.; DATTNER, A.M. Phytotherapeutic approaches to common dermatologic conditions. **Archives of Dermatology**, Chicago, v.134, n.11, p.1401-1404, 1998. Disponível em: <<http://gateway1.ovid.com:80/ovidweb.cgi>>. Acesso em: 18 dez. 2002.
- CARRICONDE, C. Barbatimão: *Stryphnodendron coriaceum*. **De Volta às Raízes**, Olinda, ano 10, n.51, p.1-3, 1995a.
- CARRICONDE, C. Calêndula: *Calendula officinalis*. **De Volta às Raízes**, Olinda, ano 10, n.55, p.1-3, 1995b.
- CARRICONDE, C. Confrei: *Symphytum officinale*. **De Volta às Raízes**, Olinda, ano 12, n.63, p.1-3, 1997.
- COCHRANE, C.A. Models in vivo of wound healing in the horse and the role of growth factors. **Veterinary Dermatology**, Oxford, v.8, p.259-272, 1997.
- FITCH, R.B.; SWAIM, S.F. The role of epithelization in wound healing. **Compendium on Continuing Education for the Practicing Veterinarian**, Princeton Junction, v.17, n.2, p.167-177, 1995.
- HEDGE, D.A.; KHOSA, R.L.; CHANSOURIA, J.P.N. A study of the effect of *Wedelia calendulacea* Less. on wound healing in Rats. **Phytotherapy Research**, London, v.8, p.439-440, 1994.
- HEGGERS, J.P. Beneficial effects of *Aloe* in wound healing. **Phytotherapy Research**, London, v.7, p.48-52, 1993.
- HEGGERS, J.P.; KUCUKCELEBI, A.; STABENAU, C.J.; KO, F.; BROEMELING, L.D.; ROBSON, M. C. Wound healing effects of *Aloe* gel and other topical antibacterial agents on rat skin. **Phytotherapy Research**, London, v.9, p.455-457, 1995.
- KENT LLOYD, K.D. Wound healing. In: AUER, J.A. **Equine Surgery**. Philadelphia: W.B. Saunders, 1992. cap. 3, p.38-45.
- KOO, M.W.L. Aloe Vera: antiulcer and antidiabetic effects. **Phytotherapy Research**, London, v.8, p.461-464, 1994.
- MOHAMMAD, F.V.; NOORWALA, M.; AHMAD, V.U. A bidesmosidic hederagenin Hexasaccharide from the roots of *symphytum officinale*. **Phytochemistry**, Great Britain, v.40, n.1, p.213-218, 1995.
- NASH, E.B. **Fundamentos de Terapêutica Homeopática**. Buenos Aires: El Ateneo, 1979. 328 p.
- NETO, J.J.; FRACASSO, J.F.; NEVES, M.C.L.C.; SANTOS, L.E.; BANUTH, V.L. Tratamento de úlcera varicosa e lesões de pele com *Calendula officinalis* e/ou com *Stryphnodendron barbatiman* (vellozo) martius. **Revista de Ciências Farmacêuticas**, São Paulo, v.17, p.181-186, 1996.
- ORGILL, D.; DEMLING, R.H. Current concepts and approaches to wound healing. **Critical Care Medicine**, Baltimore, v.16, n.9, p.899-908, 1988.
- PANIZZA, S.; ROCHA, A.B.; GECCHI, R.; SOUZA E.; SILVA, R.A.P. *Stryphnodendron barbadetiman* (vellozo) martius: teor em tanino na casca e sua propriedade cicatrizante. **Revista de Ciências Farmacêuticas**, São Paulo, v.10, p.101-106, 1988.
- ROSLINDO, E.B.; SILVÉRIO, K.G.; MALAGOLI, D.M. Processo de reparo em feridas de extração dentária em camundongos tratados com o complexo *Symphytum officinale* e *Calendula officinalis*. **Revista de Odontologia da Universidade de São Paulo**, São Paulo, v.113, n.2, 1999. Disponível em: <<http://gateway1.ovid.com:80/ovidweb.cgi>>. Acesso em: 18 dez. 2002.
- SILVER, I.A. The mechanics of wound healing. **Equine Veterinary Journal**, London, v.11, p.93-96, 1982.

Comparação entre fitoterápicos de uso tópico na cicatrização de pele em eqüinos

STASHAK, T.S. Principles of wound healing. In: EQUINE wound management. Philadelphia: Lea & Febiger, 1991. p.1-18.

TESKE, M.; TRENTINI, A.M.M. Calêndula. In: HERBARIUM: compêndio de fitoterapia. São Paulo: Herbarium, 1995. p.66-68.

TRIPATHI, Y.B.; SHUKLA, S.; SHARMA, M.; SHUKLA, V.K. Antioxidant property of *Rubia cordifolia* extract and its comparison with vitamin E and prabenzoquinone. **Phytotherapy Research**, London, v.9, p.440-443, 1995.

TURI, M.; TURI, E.; KOLJALG, S.; MIKELSAAR, M. Influence of aquaous extracts of medical plants on surface hydrophobicity of *Escherichia coli* strains of different origin. **Muksgaard Internacional Publishers Ltd**, Tartu, v.105, n.12, p.956-962, 1997. Disponível em: <<http://gateway1.ovid.com:80/ovidweb.cgi>>. Acesso em: 18 dez. 2002.

VANNIER, L.O. **Compendio de Materia Medica Homeopatica**. 4. ed. Tacubaya: Talleres de Larios e Hijos, 1981. 730 p.

WHITE, G.W. Maltodextran, NF POWDER: a new concept in equine wound healing. **Journal of Equine Veterinary Science**, Wildomar, v.15, p.296-298, 1995.

Recebido: 13/02/2003

Aprovado: 30/07/2003