

Archives of Veterinary Science v. 9, n. 1, p. 87-92, 2004
Printed in Brazil

ISSN: 1517-784X

CICATRIZAÇÃO CUTÂNEA POR SEGUNDA INTENÇÃO EM EQÜINOS TRATADOS COM VEDAPROFENO

(Second intention skin wound healing in equines under vedaprofen treatment)

HUSSNI, C.A.¹; GIANINI, C.G.²; ALVES, A.L.G.²; NICOLETTI, J.L.M.²;
THOMASSIAN, A.²; CROCCI, A.J.³; SEQUEIRA, J.L.²

¹Departamento de Cirurgia e Anestesiologia Veterinária. Faculdade de Medicina Veterinária e Zootecnia – UNESP – Botucatu. Rubião Jr – Botucatu – SP – Brasil – Cep 18618-000
cahussni@fmvz.unesp.br (55-14-66026252/68026072);

²Faculdade de Medicina Veterinária e Zootecnia – UNESP – Botucatu - SP

³Instituto de Biociências – UNESP – Botucatu - SP

RESUMO – Com o objetivo de avaliar-se possíveis efeitos do vedaprofeno sobre a cicatrização de pele em eqüinos, realizaram-se lesões circulares de pele padronizadas com “punch” de 2 cm, nas regiões lombares direita e esquerda de 14 eqüinos. Estes dois últimos foram divididos em dois grupos, os quais receberam tratamento local diário com líquido de Dakin. Sete animais foram tratados com 2 mg/kg de vedaprofeno (grupo vedaprofeno) via oral, duas vezes ao dia, durante dez dias e, sete animais do grupo controle não receberam tratamento. Em todos os cavalos, as lesões do lado direito foram avaliadas macroscopicamente e por planimetria a cada seis dias e, as feridas do lado esquerdo foram analisadas por material para histopatologia no sexto e 15º dias de tratamento. Comparativamente, as lesões dos animais tratados com vedaprofeno mostraram-se secas e sem edema perilesional e as feridas controle apresentaram maior retração centrípeta. O tempo total de cicatrização não diferiu, variando entre 28 e 39 dias (média 32,86) nos animais do grupo vedaprofeno e entre 26 e 39 dias nos animais do grupo controle (média 31,71). Nos exames histopatológicos ocorreu diferença entre os grupos quanto à epitelização presente observada com maior freqüência no grupo controle. O vedaprofeno diminuiu a retração e epitelização da ferida com redução da fase exsudativa e do edema, entretanto, sem interferir no tempo total de cicatrização.

Palavras chaves: cicatrização, pele, vedaprofeno, eqüinos.

ABSTRACT – The aim of this study was to evaluate the effects vedaprofen of on equine skin wound healing. Circular skin lesions using a 2 cm punch were induced on right and left lumbar regions in 14 equines. The animals were divided into two groups and the wounds received daily topic treatment with Dakin solution. Seven horses (vedaprofen group) were treated with vedaprofen (2mg/kg PO BID) for 10 days, and seven (control group) were not treated. All animals had right side wounds evaluated by macroscopic examination and planimetry each 6 days and the left side wounds were submitted to histopathological studies at the 6th and 15th post-treatment days. The wounds of vedaprofene group showed drier lesions without edema when compared to the control groups wounds, which displayed more centripetal retraction. The total healing period was similar in both groups, with 28 and 39 days (average 32.86) in the vedaprofen group and 26 and 39 days (average 31.71) in the control group. The epithelial recovery was evaluated by histopathological examinations and was more often seen in the control group. The vedaprofen diminished the retraction and epithelial recovery of the wound, but did not interfere in the total period of healing with reduction of exsudative phase and edema.

Key words: wound healing, vedaprofen, horses.

Introdução

A cicatrização da pele é alvo de estudo pelos interesses clínico, científico e econômico, especialmente devido à grande ocorrência de feridas causadas por trauma na espécie equina (AUER e STICK, 1999; COCKBILL e TURNER, 1995, COLAHAN *et al.*, 1999). A cicatrização por segunda intenção, sem o uso de suturas e com maior quantidade de tecido de granulação, tem sido descrita com diferentes fases e características: inicia com a hemorragia e formação de coágulo e crosta, continua-se com a limpeza da ferida, decorrente da exsudação fibrinosa formadora de crosta por ressecamento e contendo leucócitos ativos para eliminação de microrganismos e corpos estranhos. Ocorre então a formação do tecido de granulação composto por fibroblastos, neovascularização e miofibroblastos, sendo estes últimos responsáveis pela retração da ferida. Apoiando-se no tecido de granulação e a partir de diversos pontos, há a epitelização da lesão e deposição colágena no tecido formador da cicatriz (ANDRADE, 1999; BAXTER, 1988; GORMAN *et al.*, 1968; KNOTTENBELT, 1997; SWAIM e HENDERSON, 1997). Observa-se ainda a importância de aspectos locais como a localização das lesões (JACOBS *et al.*, 1984; KNOTTENBELT, 1997) e a proteção que as crostas exercem nas lesões, devendo-se evitar qualquer fator que prolongue o processo inflamatório (ANDRADE, 1999; KNOTTENBELT, 1997; STASHAK, 1991).

Os antiinflamatórios não esteróides atuam inibindo produtos resultantes do ciclo do ácido aracdônico, destacadamente os eicosanóides. Semelhante a outros antiinflamatórios não esteróides, o vedaprofeno atua inibindo a ciclooxigenase, minimizando a reação inflamatória em equinos, com dose variável de 1 a 2 mg/kg, a cada 12 horas, por até 14 dias (TARGETT, 1998). Experimentalmente foi observada a inibição do tromboxano B2 sérico, da prostaglandina E2 e do tromboxano B2 reduzindo parcialmente o edema e o infiltrado leucocitário no exsudato (LEES *et al.*, 1999).

Inibindo-se a inflamação, o antiinflamatório

poderia interferir na cicatrização da pele de modo variável (QUIRINIA e VIIDIK, 1997, STASHAK, 1991), conforme ocorre com a fenilbutazona (HUSSINI *et al.*, 2001), e conforme estudada a inflamação e seus mediadores na retração das feridas (McGRATH, 1982). Deste modo objetivou-se estudar a possibilidade do vedaprofeno interferir na cicatrização cutânea por segunda intenção em equinos.

Materiais e Métodos

Foram utilizados 14 equinos adultos hípidos, machos castrados, sem raça definida, alojados em baias individuais e alimentados com feno de *Coast Cross* e concentrado comercial e água *ad libitum* durante todo o experimento.

Os animais foram distribuídos em dois grupos de sete animais, sendo que o grupo tratado recebeu com vedaprofeno¹, na dose de 2mg/kg, por via oral, duas vezes ao dia, durante dez dias, e o grupo controle não recebeu nenhuma medicação.

De modo similar para ambos os grupos, cada animal foi submetido a jejum hídrico e alimentar de oito horas. Após contenção em tronco, os cavalos foram tranqüilizados por via intravenosa com acepromazina² na dose de 0,1mg/kg e, xilazina³ na dose de 1mg/kg, permanecendo em apoio quadrupedal. Realizou-se a tricotomia da região lombar a qual foi seguida da anti-sepsia da pele com solução de álcool iodado a 5%. Na região lombar direita e esquerda de cada animal procedeu-se a remoção de fragmento circular da pele, por meio de "punch" de 2 cm de diâmetro. Imediatamente após as lesões, iniciou-se o tratamento diário com líquido de Dakin, na diluição 0,005%.

Todos os animais foram observados diariamente quanto a ocorrência de sinais indicativos de cólica, destacadas a demonstração de dor, bruxismo ou alteração de apetite.

No momento da realização dos curativos foram avaliados aspectos macroscópicos das lesões, como a presença de tipo secreção, sangramento, presença de coágulos, crosta e tecido de granulação. Para

cada animal, a ferida do lado direito destinou-se à análise macroscópica e à planimetria. Esta última foi realizada a cada 6 dias a partir do primeiro dia, tomando-se o contorno da lesão com o uso de caneta para retroprojektor sobre folha plástica transparente, submetendo-se este traçado à mensuração com planímetro⁴.

Para avaliação do efeito do vedaprofeno na redução da área da ferida (cm²) comparada com o controle (não tratado), foi utilizado o teste t de Student, com nível de 5% de significância para a variável “redução diária da área da ferida”, obtida pelo coeficiente da regressão linear e estimada para cada animal de ambos os grupos (ZAR, 1996). Observou-se pela média e desvio padrão o tempo total de cicatrização (dias) para ambos os grupos.

As lesões lombares esquerdas foram utilizadas para análise histopato sendo suas amostras obtidas por biópsias no sexto e 15º dias de evolução. O material obtido foi fixado em formaldeído tamponado em solução aquosa a 10% e posteriormente submetido às técnicas histológicas de rotina e corados pela Hematoxilina-eosina e Tricrômio de Masson.

Resultados

Dor abdominal, bruxismo ou redução de apetite não foram observados em nenhum dos animais de ambos os grupos.

Todas as lesões apresentaram sangramento inicial com formação de crosta escura a partir do coágulo no local. No grupo controle ocorreu edema perilesional que desapareceu no sexto dia de evolução acompanhado de exsudação sero-fibrinosa até o 12º dia. A crosta mostrou-se sempre removível ao realizar-se o curativo local. No grupo controle observou-se tecido de granulação presente desde o quinto dia, com a formação de crostas amareladas e resistentes aos curativos a partir do 12º dia. Nos animais tratados com vedaprofeno não observou-se edema ou exsudação, e sim formação de crosta não removível sobre a lesão desde os primeiros dias, crosta esta não removível ao curativo local.

A média da retração diária das lesões controle foi discretamente maior que as do grupo tratado com vedaprofeno (TABELA 1), observadas as médias dos grupos nos momentos (FIGURA 1).

TABELA 1 – MÉDIA COM O DESVIO PADRÃO (DP) DA REDUÇÃO DIÁRIA (cm²) DA ÁREA DAS FERIDAS SEGUNDO OS GRUPOS VEDAPROFENO E CONTROLE, EM EQUINOS. (BOTUCATU, 2003).

| | Média | Dp |
|-------------|--------|--------|
| vedaprofeno | 0,098a | 0,0215 |
| controle | 0,118b | 0,0128 |

Médias seguidas de letras diferentes diferem significativamente (P<0,05)

O tempo total de cicatrização variou entre 28 e 39 dias (média de 32,86) nos animais do grupo vedaprofeno e entre 26 e 39 dias nos animais do grupo controle (média de 31,71) (TABELA 2), sem diferença para o tempo total de cicatrização entre os grupos. Observa-se a média e o desvio padrão para cada grupo na FIGURA 2.

Os exames histopatológicos, realizados seis dias depois de produzidas as lesões,

revelaram tanto nos animais tratados com vedaprofeno como nos animais controle, tecido de granulação jovem, intensamente vascularizado e edemaciado, com infiltrado leucocitário, predominantemente neutrófilos e eosinófilos, com raros mononucleares. Nas lesões do grupo controle, observou-se ainda discreta presença de epitelização em fase inicial.

¹Quadrisol 100 – Intervet –International B.V. – Nederland.

²Acepran 1% - Univet S.A.

³Sedazine – Fort Dodge Saúde Animal Ltda.

⁴Planimeter (Polar compensating) – KP23, Japan.

FIGURA 1 – MÉDIAS DAS SUPERFÍCIES DAS LESÕES (cm²) DOS GRUPOS VEDAPROFENO E CONTROLE EM EQUINOS NOS MOMENTOS (DIAS) COM AS RESPECTIVAS LINHAS DE TENDÊNCIA.

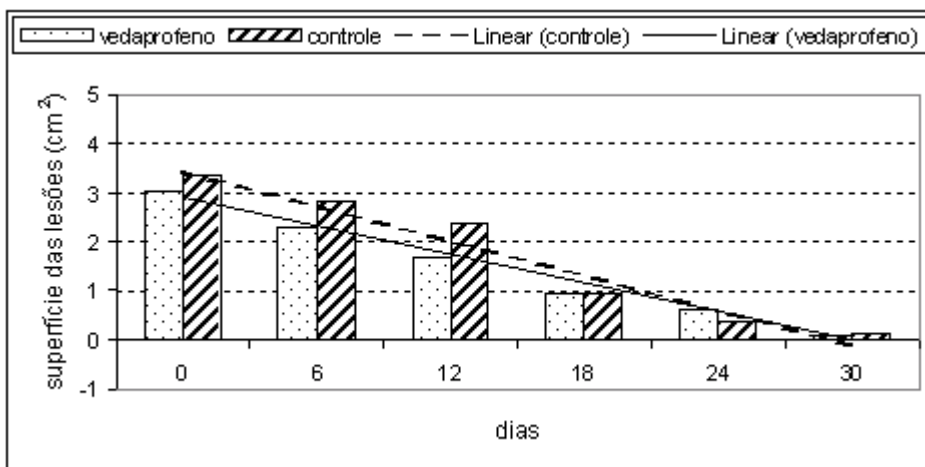
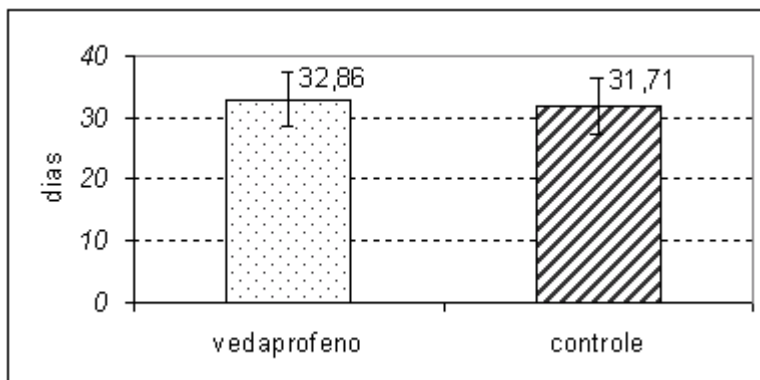


TABELA 2 – TEMPO TOTAL (DIAS) DE CICATRIZAÇÃO DAS LESÕES DOS EQUINOS DE AMBOS OS GRUPOS (VEDAPROFENO E CONTROLE) (BOTUCATU, 2003).

| Animal | 1 | 2 | 3 | 4 | 5 | 6 | 7 |
|-------------|----|----|----|----|----|----|----|
| Vedaprofeno | 28 | 30 | 39 | 28 | 37 | 34 | 34 |
| Controle | 26 | 39 | 34 | 33 | 26 | 33 | 31 |

FIGURA 2 – MÉDIAS COM DESVIO PADRÃO DO TEMPO TOTAL DE CICATRIZAÇÃO (DIAS) DOS GRUPOS VEDAPROFENO E CONTROLE EM EQUINOS.



Nos exames histopatológicos realizados aos 15 dias da produção das feridas, observou-se nos animais tratados com vedaprofeno, nas camadas superficiais, a presença comum de tecido de granulação edematoso, intensamente vascularizado e com infiltrado leucocitário neutrofílico, eosinofílico, com raros mononucleares. Em dois animais observou-se cobertura por epitélio. Nas camadas mais profundas foi possível notar a presença de tecido de granulação maduro, pouco vascularizado, com evidente presença de colágeno e

discreto infiltrado mononuclear perivascular. As lesões do grupo controle foram semelhantes, ainda com a presença de fibroblastos e colágeno, com epitelização presente em seis dos animais, esta variável em completa e incompleta.

Discussão

A cicatrização da pele representa foco de observação clínica e alvo de contínuos estudos, dada a alta incidência de feridas resultantes de acidentes traumáticos em

equinos, as quais, por vezes são tratadas buscando-se a cicatrização por segunda intenção. Neste processo de cicatrização observou-se hemorragia imediata pós-traumática, exsudação, formação do tecido de granulação, retração da ferida, deposição de colágeno e epitelização, resultando na formação da cicatriz nas diferentes fases (BAXTER, 1988; BERTONE, 1989a; BERTONE, 1989b; AUER e STICK, 1999; COLAHAN *et al.*, 1999).

Fatores locais como contaminação e corpos estranhos na ferida e fatores sistêmicos como as hipovitaminoses e deficiências minerais interferem na cicatrização, retardando-a (BERTONE, 1989b). Assim como o uso de medicamentos também podem interferir de modo indesejável na cicatrização, em especial os medicamentos antiinflamatórios. Os não esteróides são freqüentemente utilizados nos casos de trauma com lesão cutânea e visam minimizar os efeitos decorrentes iniciais como a dor e o edema (AUER e STICK, 1999; COLAHAN *et al.*, 1999), podendo desta forma interferir no processo cicatricial (GORMAN *et al.*, 1968; QUIRINIA e VIIDIK, 1997; ZITELLI, 1987).

O edema e o exsudato nas feridas estão presentes nas fases iniciais do processo de cicatrização. Feridas com menor reação inflamatória, secas, com formação de crosta protetora e sem edema perilesional são preferíveis (ZITELLI, 1987), semelhante ao que foi observado nos animais tratados com vedaprofeno. As lesões do grupo controle apresentaram edema, crostas instáveis e exsudação intensa, semelhante ao descrito em experimento com o uso da fenilbutazona (HUSSNI *et al.*, 2001).

A retração cicatricial da ferida, mais lenta no grupo vedaprofeno, deve ser considerada por sua ação antiinflamatória, promovendo a inibição da fase da inflamatória pertinente a cicatrização e a inibição da formação de prostaglandinas, reduzindo a ação de miofibroblastos e retardando a retração da ferida (McGRATH, 1982). Entretanto houve semelhança no tempo total de cicatrização entre ambos os grupos estudados, diferente

do que ocorreu em experimento com fenilbutazona, a qual aumentou de 37,2 para 49,8 dias o tempo total médio da cicatrização da pele (HUSSNI, 2001), aspecto este ressaltado pela possibilidade deste medicamento interferir na cicatrização da pele em equinos (STASHAK *et al.*, 1991).

Os agentes antiinflamatórios atuam interferindo na cicatrização de diferentes órgãos e tecidos, com o diclofenaco sódico (MINOSSI *et al.*, 2001) bem como não interferindo no processo (CERQUEIRA, 2000), semelhante ao descrito e sobre a flunixin meglumina (DONNER *et al.*, 1986). Deste modo sugere-se estudos com o vedaprofeno atuando sobre diferentes órgãos e tecidos, em diferentes doses.

O diclofenaco de sódio, estudado na utilização de fio de sutura absorvível, (FATURETO *et al.*, 1989) reduziu o infiltrado leucocitário, diferentemente dos resultados histopatológicos observados neste trabalho, no qual não se observaram diferenças entre os grupos no sexto dia pós-operatório. No 15º dia de observação, a histopatologia revelou melhor epitelização em maior número de animais do grupo controle, sem que isso representasse aumento do tempo de total de cicatrização.

Conclusões

Em feridas cutâneas o vedaprofeno reduz o edema perilesional e a exsudação destas, inibe discretamente a retração cicatricial e a epitelização, sem entretanto interferir no tempo total de cicatrização.

Referências

- ANDRADE, Z.A. Tecido conjuntivo, reparo, regeneração e cicatrização. In: MONTENEGRO, M.R.; FRANCO, M. **Patologia processos gerais**. 4. ed. São Paulo: Atheneu, 1999, p.135-151.
- AUER, J.A.; STICK, J.A. **Equine surgery**. 2. ed. Philadelphia: W. B. Saunders, 1999. 937 p.
- BAXTER, G.M. Wound healing and delayed wound closure in the lower limb of the horse. **Equine Practice**, Mission Viejo, v.10, n.1, p.23-31, 1988.

BERTONE, A. L. Principles of wound healing. **The Veterinary Clinics of North America: Equine Practice**, Philadelphia, v.5, p.449-63, 1989a.

BERTONE, A.L. Second-intention healing. **The Veterinary Clinics of North America: Equine Practice**, Philadelphia, v.5, p.53951, 1989b.

CERQUEIRA, N.F. **Efeito do diclofenaco de sódio sobre a cicatrização de anastomoses término-terminais em artérias carótidas de coelhos**. Botucatu, 2000. 160p. Dissertação (Mestrado em Medicina Veterinária), Faculdade de Medicina veterinária e Zootecnia, Universidade Estadual Paulista.

COCKBILL, S.M.E.; TURNER, T. Management of Veterinary wounds. **The Veterinary Record**, London, v.136, p.362-365, 1995.

COLAHAN, P.T.; MAYHEW, I.G.; MERRIT, A.M.; MOORE, J.M. **Equine medicine and surgery**. 5. ed. St. Louis: Mosby, 1999. 2v. 2076 p.

DONNER, G.S.; ELLISON, G.W.; PEYTON, L.C.; CROWLEY, A.N.; SZEMPRUCH, N.; WILLINS, J.W. Effect of flunixin meglumine on surgical wound strength and healing in rat. **American Journal of Veterinary Research**, Chicago, v.47, n.10, p.2247-2251, 1986.

FATURETO, M.C.; SIMÕES, M.J.; TEIXEIRA, V.P.A.; GOLDENBER, G.S. Aspectos morfológicos e morfométricos do processo inflamatório provocado por fio de catagute simples no subcutâneo de ratos tratados com diclofenaco sódico. **Acta Cirúrgica Brasileira**, São Paulo, v.4, n.1, p.5-9, 1989.

GORMAN, H.A.; WOLFF, W.A.; FROST, W.W.; LUMB, W.V.; NELSON, A.W. Effect of oxyphenbutazone on surgical wounds of horses. **Journal of the American Veterinary Medical Association**, Washington, v.152, n.5, p.487-491, 1968.

HUSSINI, C.A.; GROH, T.M.; ALVES, A.L.G.; FIGUEIREDO, L.M.A.; NICOLETTI, J.L.M.; THOMASSIAN, A. Phenylbutazone effects on equine experimental wound healing. In: WORLD EQUINE VETERINARY ASSOCIATION CONGRESS, 7TH. 2001, Sorrento, **PROCEEDINGS...**, Sorrento: WEVA, 2001, p.322.

JACOBS, K.A.; LEACH, D.H.; FRETZ, P.B.; TOWNSEND, H.G.G. Comparative aspects of the healing of excisional wounds on the leg and body of horses. **Veterinary Surgery**, Philadelphia, v.13, n.2, p.83-90, 1984.

KNOTTENBELT, D.C. Equine wound management: are the significant differences in healing at different sites on the body? **Veterinary Dermatology**, Oxford, v.8, p.273-290, 1997.

LEES, P.; MAY, S.A.; HOEIJMAKERS, M.; COERT, A.; RENS, P.V. A pharmacodynamic and pharmacokinetics study with vedaprofen in an equine model of acute nonimmune inflammation. **Journal of Veterinary Pharmacology and Therapeutics**, Oxford, v.22, n.2, 96-106, 1999.

McGRATH, M.H. The effect of prostaglandin inhibitors on wound contraction and the myofibroblast. **Plastic and Reconstructive Surgery**, Baltimore, v.69, n.1, p.74-85, 1982.

MINOSSI, J.G.; LEITE, C.V.S.; NARESSE, L.E. Efeito do diclofenaco de sódio na cicatrização da parede abdominal de ratos. Estudo histopatológico, da força de ruptura e do colágeno tecidual. **Acta Cirúrgica Brasileira**, São Paulo, v.16, n.3, 2001. Disponível em: <<http://www.scielo.br/>> Acesso em: 11 fev. 2003.

QUIRINIA, A.; VIIDIK, A. Diclofenac and indomethacin influence the healing of normal and ischaemic incisional wounds in skin. **Scandinavian Journal of Plastic and Reconstructive Surgery and Hand Surgery**, Stockholm, v.31, p.213-319, 1997.

STASHAK, T.S. **Equine wound management**. Philadelphia: Lea & Febiger, 1991. 278 p.

SWAIM, S.S.; HENDERSON, R.A. Wound healing. In: SWAIM, S.S.; HENDERSON, R.A. **Small animal wound management**. 2. ed. Baltimore: Williams & Wilkins, 1997. p.101-12.

TARGETT, C. New NSAID for horses. In: BRITISH EQUINE VETERINARY ASSOCIATION CONGRESS, **BEVA Congress**, 1998, p.8-9.

ZAR, J.H. **Biostatistical analysis**. Practice Hall: New Jersey. 1996. 718p.

ZITELLI, J. Wound healing for the clinician. **Advances in Dermatology**, Chicago, v.2, p.243-266, 1987.

Recebido para publicação: 13/01/2004

Aprovado: 21/04/2004