

AVALIAÇÃO DOS EFEITOS DO CARVEDILOL NO REMODELAMENTO CARDÍACO EM CÃES COM MIOCARDIOPATIA DILATADA

*(Evaluation of the effect of the carvedilol in the cardiac
remodeling in dogs with dilated cardiomyopathy)*

WENDT, H¹; MEIRELLES, A.C.F.²; WOUK, A.F.P.F.³

¹Clínica Cirúrgica de Pequenos e Grandes Animais da Universidade do Contestado – UnC.

² Mestranda em Ciências Veterinárias da UFPR.

³Clínica Cirúrgica Veterinária da UFPR.

RESUMO - A Cardiomiopatia Dilatada Canina é uma doença do músculo cardíaco, de progressão lenta, na qual ocorre inicialmente uma dilatação excêntrica das paredes ventriculares com diminuição da contratilidade miocárdica, o que leva a uma disfunção sistólica e a um quadro final de insuficiência cardíaca congestiva. É o distúrbio mais comum do miocárdio canino, predominando em cães jovens ou de meia idade, de médio ou grande porte, e embora sua etiologia exata seja desconhecida, fatores genéticos e nutricionais têm sido apontados. O carvedilol é um bloqueador competitivo dos receptores β_1 e β_2 , não possuindo atividade simpatomimética e possuindo propriedade vasodilatadora exercida principalmente por meio do bloqueio α_1 . Ao carvedilol tem sido atribuída a melhora da função miocárdica, particularmente na fase de pós-carga, bem como a redução do volume ventricular esquerdo, mediante regressão da hipertrofia ventricular, em pacientes com hipertensão essencial leve e moderada. Em humanos, efeitos cardioprotetores contra necrose miocárdica, arritmia e injúria celular causada por radicais livres tem sido demonstrados. Com intuito de avaliar o uso do carvedilol no remodelamento cardíaco à miocardiopatia dilatada em cães, foi realizado um estudo clínico em sete animais, submetidos a protocolo de monoterapia com carvedilol, na dose de 3,125 mg/animal. O monitoramento cardíaco deu-se fundamentalmente, pela análise da silhueta cardíaca a partir de radiografias seqüenciais analisadas pelo programa de informática AUTOCAD 2002[®]. Considerando os resultados de diminuição da área cardíaca e melhora clínica sugere-se a realização de estudo multicêntrico em cães portadores de cardiomiopatia dilatada. A interpretação da área de remodelamento cardíaco com a utilização do AUTOCAD 2002[®] pode ser adotada como prática no acompanhamento de pacientes com cardiomiopatia dilatada por longos períodos pela sua versatilidade, baixo custo e por proporcionar mais um parâmetro na avaliação da evolução desta cardiopatia.

PALAVRAS-CHAVE: Carvedilol; cardiomiopatia dilatada; cães; AUTOCAD 2002[®].

ABSTRACT - Dilated cardiomyopathy in dogs is a disease of the heart muscle, of slow progression that courses with an eccentric dilation of the ventricular walls with decrease of the myocardium contractility, leading to a systolic dysfunction. After this the atrials cameras expand, causing poor diastolic function producing finally congestive heart insufficiency and failure. It is the most common disturbance of the canine myocardium. It occurs in young dogs or of stocking age and the exact etiology is unknown, although genetic and nutritive factors have been appointed. The disease seems to happen more commonly in pure dogs and in families groups suggesting a hereditary component. Blocking beta Carvedilol is well tolerated by human patients with congestive heart insufficiency. Carvedilol blocks by competition the receptors beta1, beta2 and alpha1, the drug lacks of sympathomimetic activity and produce vasodilatation mainly through the blockade alpha 1. It is assumed by the use of carvedilol an improvement of the myocardic function due to a reduction in the left ventricular size with regression of the hypertrophy in human patients with light and moderate essential hypertension. It was demonstrated in humans, protecting effects against the myocardic necrosis, arrhythmia and against the cellular offense caused by free radicals. With intention of testing the use of Carvedilol for the treatment of dilated cardiomyopathy in dogs, a clinical study was accomplished in 7 dogs, treated with 3,125 mg/animal of carvedilol. The heart monitoring was fundamentally conducted by the analysis of the heart silhouette starting from x-rays in sequence, analyzed through the program AUTOCAD 2002[®]. Considering the results of decrease of the heart

area, clinical improvement, longevity with quality obtained with the use of the drug, it is suggested the accomplishment of multicentric studies in dogs with dilated cardiomyopathy. The survey of the cardiac area with the use of AUTOCAD 2002[®], should be introduced in clinical veterinary practice for its versatility, low cost and effectiveness, providing trust worthy parameters of the evolution for long periods of dilated cardiomyopathy in dogs.

KEY WORDS: Carvedilol; dilated cardiomyopathy; dogs; AUTOCAD 2002[®].

INTRODUÇÃO

A Miocardiopatia Dilatada (MCD) é uma das afecções cardiovasculares adquiridas mais comuns em cães. Ela ocorre com maior prevalência nas raças Doberman Pinscher, Boxer, Cocker Spaniel e Retriever do Labrador (MEURS, 1998; SISSON *et al.*, 1999). Esta doença é caracterizada pelo aumento das câmaras cardíacas e disfunção sistólica, ocasionando deficiências na contratilidade e diminuição na fração de ejeção do ventrículo esquerdo, o que resulta em desequilíbrio no débito cardíaco (SISSON *et al.*, 1999).

Com a perda parcial da capacidade contrátil, sobrevém um déficit hemodinâmico, que leva a mecanismos compensatórios, mediados por ações no sistema simpático, parassimpático, renina-angiotensina-aldosterona e arginina-vasopressina (MEHVAR e BROCKS, 2001). Essas alterações são antagonizadas pelo aumento de prostaglandinas vasodilatadoras, fator natriurético atrial e cerebral (MEURS, 1998).

Atualmente, o tratamento de cães com MCD objetiva o controle dos sinais de insuficiência cardíaca congestiva e das arritmias, a otimização do débito cardíaco e a melhora da qualidade de vida e sobrevivência dos animais (SISSON *et al.*, 1999; MEHVAR e BROCKS, 2001).

Os princípios gerais da terapia incluem a administração de drogas inotrópicas positivas, diuréticos, vasodilatadores e quando necessário antiarrítmicos. No entanto, a MCD é uma afecção fatal e a terapia atua somente sobre os sinais clínicos, não interrompendo a evolução da doença (SISSON *et al.*, 1999).

A insuficiência cardíaca congestiva tem como uma de suas conseqüências a ativação do sistema nervoso autônomo que, por sua vez, tem correlação direta com o grau de disfunção ventricular e com o prognóstico do paciente. Ocorre ainda, depleção da reserva de noradrenalina miocárdica, dos receptores beta 1 e diminuição da eficácia dos receptores beta 2. A noradrenalina produz efeitos associados à vasoconstrição dos

leitos vasculares e aumenta as pressões sistólica e diastólica, acarretando aumento da resistência periférica total e diminuição reflexa dos batimentos cardíacos (VITAL e ACCO, 2006). O bloqueio da ativação neuro-hormonal é portanto um caminho para o controle da insuficiência cardíaca e daí a possibilidade do uso dos beta-bloqueadores (FOWLER *et al.*, 1986; BRISTOW *et al.*, 1990; WATANABE *et al.*, 2006).

O carvedilol, um beta-bloqueador não seletivo, atua favoravelmente inibindo danos oxidativos às células cardíacas, reduzindo o "stress" oxidativo e injúria mitocondrial (LASTE, 2001; YAOITA, 2002; VITAL e ACCO, 2006). O carvedilol ainda produz aumento da força de contração, melhora o débito cardíaco e remodelamento miocárdico, proporcionando aos pacientes com insuficiência cardíaca congestiva melhora na qualidade e expectativa de vida, com efeitos adversos mínimos (SAWANGKOON, 2000; MANO, 2003). Em medicina veterinária, o uso de carvedilol é uma abordagem terapêutica nova para o tratamento de MCD (WATANABE *et al.*, 2006), mas em humanos já é utilizado desde os anos 70.

Considerando a preocupação em se aumentar a qualidade e a expectativa de vida de cães que apresentem MCD, este trabalho teve como propósito avaliar a resposta clínica de cães tratados com carvedilol, bem como definir a posologia e verificar o percentual de remodelamento cardíaco ocorrido durante o período de tratamento.

MATERIAL E MÉTODOS

A pesquisa foi desenvolvida no período de março de 2001 a setembro de 2003, nas dependências do Hospital Veterinário da Universidade do Contestado, Hospital Veterinário da Pontifícia Universidade Católica do Paraná e Hospital Veterinário da Universidade Federal do Paraná.

1-GRUPO EXPERIMENTAL

Foram avaliados sete cães, machos e

fêmeas, com idade de 20 meses a 11 anos, fazendo parte da amostra as raças Retriever do Labrador, Boxer, Cocker spaniel, Fila Brasileiro, Pastor Alemão e mestiços de raças grandes e gigantes, com diagnóstico ecocardiográfico de miocardiopatia dilatada e sem a presença de doenças concomitantes.

2-COLHEITADE DADOS

Os animais incluídos no projeto foram avaliados clinicamente por meio de anamnese, exame físico, eletrocardiografia, radiografia e ecocardiografia. A estes foi instituído protocolo de monoterapia com carvedilol, na dose inicial de 3,125 mg/animal a cada 12 horas; posologia esta obtida por extrapolação alométrica, com base em relatos do emprego do carvedilol em humanos e segundo informações pioneiras de WOUK(1998) no tratamento de cães com MCD.

Durante o estudo, as posologias foram alteradas conforme a adaptação ao fármaco à resposta clínica do animal e aumento da área cardíaca, avaliada por meio de exames radiográficos. O aumento da dose foi feito a cada 10 a 14 dias, sendo a dose inicial de 3,125 mg por via oral, a cada 12 horas, e a dose alvo é de 25 mg e de 50 mg.

O monitoramento cardíaco deu-se fundamentalmente pela análise da silhueta cardíaca a partir de radiografias seqüenciais látero-laterais e ventro-dorsais analisadas pelo programa computadorizado AUTOCAD 2002[®] (FIGURA 1), nas seguintes etapas: conversão das imagens do formato analógico para o digital com o auxílio de uma câmera digital, registro das imagens radiográficas pelo modelo matemático AFIM

GERAL. Este último permite relacionar, parametricamente, coordenadas do espaço-imagem (fotografia digital) e do espaço-objeto (radiografia); realizar processamento digital das imagens, interpretação das imagens, obtenção da informação vetorial, obtenção das áreas e perímetros do coração delineado.

O seqüenciamento radiográfico e análise pelo programa de computação AUTOCAD 2002[®] proporcionou geração de medidas de área em cm² e perímetro em cm, com o qual por sua vez, pode-se fazer correlação entre estas medidas e após análise estatística e geração de gráficos, sendo que a interpolação destes resultados por intermédio desta análise, forneceu um padrão com a utilização de radiografias, sendo esta abordagem original.

3-ANÁLISE ESTATÍSTICA

Os resultados foram submetidos à análise de variância dos tratamentos quanto a sua homogeneidade pelo teste de variância ANOVA: Fatorial (a x b) com replicação e as médias foram comparadas pelo teste de Tukey no nível de 5% de probabilidade (p<0,05).

RESULTADOS

Todos os animais tratados com carvedilol apresentaram redução de perímetro e área cardíaca, tanto em incidência látero-lateral como em incidência dorso-ventral (FIGURA 1 e 2), variando os percentuais de remodelamento em virtude de variáveis de dose, tempo, idade, grau de comprometimento cardíaco, havendo redução significativa das áreas e perímetros cardíacos após início do tratamento com carvedilol (TABELAS 1, 2, 3 e 4).

FIGURA 1- ASPECTO RADIOGRÁFICO DA SILHUETA CARDÍACA, NUMA INCIDÊNCIA LÁTERO-LATERAL DE UM CÃO, MACHO, RETRIEVER DO LABRADOR, NA DATA DE 18.09.01, SENDO A ÁREA DE 117,9135 cm² E O PERÍMETRO 41,0270 cm.

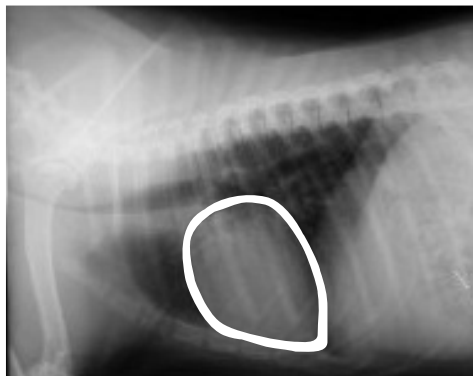


FIGURA 2- RAIOS X DE TÓRAX DE UM CÃO DA RAÇA BOXER, ANTES (A) E AO FINAL DA FASE (B) EXPERIMENTAL. OBSERVA-SE REDUÇÃO DA SILHUETA CARDÍACA NA VISTA VENTRO-DORSAL.

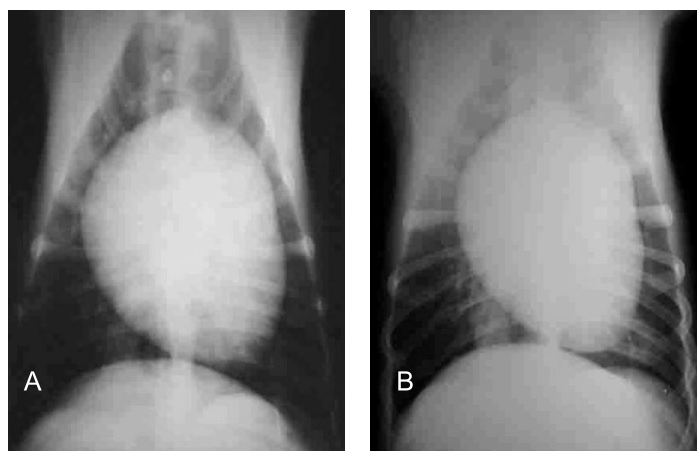


TABELA 1- PERÍMETRO LÁTERO-LATERAL EM cm NO INÍCIO E AO FINAL DO TRATAMENTO COM CARVEDILOL E PERCENTUAL DE REMODELAMENTO APÓS ANÁLISE DAS RADIOGRAFIAS PELO PROGRAMA AUTOCAD®.

Animal	Idade Atual	PLL inicial cm	PLL final cm	Porcentagem de Remodelamento
1	5 anos	41,0270 _a	36,8563 _a	5,29%
2	9 anos	42,7272 _a	40,8636 _a	4,36%
3	4 anos	43,7942 _a	41,6352 _a	4,93%
4	9 anos	39,8394 _a	35,6625 _b	10,48%
5	3 anos	43,0850 _a	41,8390 _a	2,89%
6	7 anos	32,4081 _a	30,9340 _a	4,55%
7	11 anos	37,3074 _a	35,4560 _a	4,96%

Remodelamento Cardíaco: PLL - Perímetro látero-lateral.

a, b - Médias seguidas de letras minúsculas diferentes na mesma linha diferem entre si a 5 % de significância segundo Teste T ($p \leq 0,05$).

TABELA 2- PERÍMETRO DORSO-VENTRAL EM cm NO INÍCIO E AO FINAL DO TRATAMENTO COM CARVEDILOL E PERCENTUAL DE REMODELAMENTO, APÓS ANÁLISE DAS RADIOGRAFIAS PELO PROGRAMA AUTOCAD 2002®.

Animal	Idade Atual	PDV inicial cm	PDV final cm	Porcentagem de Remodelamento
1	5 anos	48,1013 _a	43,6828 _a	9,18%
2	9 anos	38,9504 _a	38,7230 _a	0,58%
3	4 anos	53,2635 _a	50,8054 _a	4,61%
4	9 anos	37,5660 _a	34,8872 _b	7,13%
5	3 anos	55,3190 _a	50,8736 _a	8,03%
6	7 anos	29,9871 _a	26,9887 _a	9,99%
7	11 anos	42,3853 _a	38,1356 _a	10,02%

Remodelamento Cardíaco: PDV - Perímetro Dorso-ventral

a, b - Médias seguidas de letras minúsculas diferentes na mesma linha diferem entre si a 5 % de significância segundo Teste T ($p \leq 0,05$).

Avaliação dos efeitos do carvedilol no remodelamento cardíaco em cães com miocardiopatia dilatada

TABELA 3- ÁREA LÁTERO-LATERAL EM CM2 NO INÍCIO E AO FINAL DO TRATAMENTO COM CARVEDILOL E PERCENTUAL DE REMODELAMENTO APÓS ANÁLISE DAS RADIOGRAFIAS PELO PROGRAMA AUTOCAD 2002®.

Animal	Idade Atual	ALL inicial cm ²	ALL final cm ²	Porcentagem de Remodelamento
1	5 anos	117,9135 _a	102,056 _b	13,45%
2	9 anos	138,5754 _a	113,5775 _b	18,04%
3	4 anos	150,130 _a	135,3110 _b	9,87%
4	9 anos	107,9219 _a	95,6260 _b	18,70%
5	3 anos	134,0560 _a	123,4083 _a	7,94%
6	7 anos	76,8491 _a	73,5670 _a	4,27%
7	11 anos	103,3523 _a	97,5670 _a	5,59%

Remodelamento Cardíaco: ALL - Perímetro Dorso-ventral

a, b - Médias seguidas de letras minúsculas diferentes na mesma linha diferem entre si a 5 % de significância segundo Teste T ($p \leq 0,05$).

TABELA 4 - ÁREA DORSO-VENTRAL EM CM2 NO INÍCIO E AO FINAL DO TRATAMENTO COM CARVEDILOL E PERCENTUAL DE REMODELAMENTO APÓS ANÁLISE DAS RADIOGRAFIAS PELO PROGRAMA AUTOCAD®.

Animal	Idade Atual	ADV inicial cm ²	ADV final cm ²	Porcentagem de Remodelamento
1	5 anos	157,9953 _a	136,3687 _b	13,69%
2	9 anos	114,1965 _a	113,1310 _a	0,93%
3	4 anos	216,9533 _a	196,6566 _a	9,35%
4	9 anos	107,7915 _a	92,6274 _b	14,07%
5	3 anos	237,7120 _a	199,0910 _b	16,24%
6	7 anos	68,1204 _a	64,9122 _a	4,71%
7	11 anos	140,5908 _a	134,9890 _a	3,99%

Remodelamento Cardíaco: ADV - Perímetro Dorso-ventral

a, b - Médias seguidas de letras minúsculas diferentes na mesma linha diferem entre si a 5 % de significância segundo Teste T ($p \leq 0,05$).

DISCUSSÃO

Nesta pesquisa o carvedilol foi administrado a um número limitado de pacientes de risco com boa resposta clínica. Os resultados deste estudo demonstraram que, durante o período observado, o uso do carvedilol pôde remodelar a silhueta cardíaca, em cães com diagnóstico clínico de MCD.

Em contraste com a tradicional contra-indicação de beta-bloqueadores para portadores de ICC, o uso do carvedilol, um beta-bloqueador de terceira geração, mostrou-se seguro desde que devidamente monitorizado e com a titulação sendo feita em pequenas doses. Neste estudo não houve intolerância inicial à medicação, ao contrário do que ocorre em pacientes humanos (BARTSCH *et al.*,

1990; BRISTOW *et al.*, 1990, BOCCHI *et al.*, 1998), o que pode ser explicada ao aumento lento nas doses em nossa investigação, acrescentando 6,25 mg a cada duas semanas e não dobrando a dose como foi descrito por CHIZOLLA (2000).

Corroborando os resultados obtidos por SKUDICKY *et al.* (2001), os resultados sugerem que pacientes com MCD, na ausência de contra-indicações como bloqueios atrioventriculares, podem se beneficiar com o uso do carvedilol; entretanto o tempo de seguimento e o número de pacientes não é suficiente para conclusão definitiva a respeito de efeitos na função miocárdica e mortalidade em longo prazo.

CONCLUSÕES

O uso do carvedilol como monoterapia em cães com miocardiopatia dilatada é procedimento seguro, o qual foi capaz de promover o remodelamento da silhueta cardíaca, com diminuição das áreas e perímetros cardíacos, em incidências látero-laterais e dorso-ventrais e da área cardíaca avaliada pelo método AUTOCAD 2002®.

A monoterapia com o carvedilol é uma alternativa econômica para os proprietários de cães portadores de cardiomiopatia dilatada. Neste estudo foi conduzido na forma de monoterapia, levando além da melhoria do quadro clínico dos animais tratados até o presente momento, uma economia substancial visto que o baixo custo do carvedilol.

A interpretação da área e remodelamento cardíacos com a utilização do AUTOCAD 2002® pode ser introduzida na prática da clínica veterinária pela sua versatilidade, baixo custo e eficácia, para a avaliação da área cardíaca de pacientes com cardiomiopatia dilatada por longos períodos, proporcionando mais parâmetros para a avaliação da evolução desta cardiopatia.

Concluindo, o carvedilol é uma alternativa terapêutica no tratamento medicamentoso da MCD. Entretanto, estudos adicionais são necessários para definição do efeito em longo prazo neste subgrupo específico de pacientes.

REFERÊNCIAS

BARTSCH, W.; SPONER, G.; STREIN, K.; MÜLLER-BECKMANN, B; KLING, L.; BOHM, E.; MARTIN, U.; BORBE, H.O. Pharmacological characteristics of the stereoisomers of carvedilol. **European Journal of Clinical Pharmacology**, v. 38, n.2, p. 104-107, 1990.

BOCCHI, E.A.; BACAL, F.; BELLOTTI, G.; CARRARA, D.; RAMIRES, J.A.F. Efeitos do carvedilol (bloqueador β_1 , β_2 , α_1) na insuficiência cardíaca refratária, **Arquivos Brasileiros de Cardiologia**, v. 71, n.2, p. 169 - 173, 1998.

BRISTOW, M.R.; HERSHBERGER, R.E.; PORT, J.D. Beta-adrenergic pathways in nonfailing and failing human ventricular myocardium. **Circulation**, v. 82, n. 1, p. 12-25, 1990.

CHIZOLLA, P.R. Effects of carvedilol in heart failure due to dilated cardiomyopathy. Results of a double-blind randomized placebo-controlled study (CARIBE study). **Arquivos Brasileiros de Cardiologia**, v. 74, n. 3, p 238 - 242, 2000.

FOWLER, M.B.; LASER, J.A.; HOPKINS, G.L.; MINOBE, W.O.; BRISTOW, M.R.; Assessment of the beta-adrenergic receptor pathway in the intact failing human heart: progressive receptor down-regulation and subsensitivity to agonist response. **Circulation**, v.74, p. 1290-1302, 1986.

LASTE, N.J. Cardiovascular pharmacotherapy. **Veterinary Clinics of North America: Small Animal Practice**, v.31, n.6, p. 1231-1254, 2001.

MANO, R. Tratamento farmacológico da insuficiência cardíaca crônica. [On line]. Disponível: <<http://www.manuaisdecardiologia.med.br/has/Pag10.htm>>, Data de acesso: 14 abr 2003.

MEHVAR, R.; BROCKS, D.R. Stereospecific Pharmacokinetics and Pharmacodynamics of Beta-Adrenergic Blockers in Humans. **Journal of Pharmacology Pharmaceutic Science**, v. 4, n. 2, p. 185-200, 2001.

MEURS, K. M. Insights into the heritability of canine cardiomyopathy. **The Veterinary Clinics of North America Small Animal Practice**, v. 28, n. 6, p. 1449-1458, 1998.

SAWANGKOON, S.; MIYAMOTO, M.; NAKAYAMA, T.; HAMLIN, L. Acute cardiovascular effects and pharmacokinetics of carvedilol in healthy dogs. **American Journal of Veterinary Research**, v.61, n.1, p. 57-60, 2000.

SISSON, D.; O'GRADY, M. R.; CALVERT, C. A. Myocardial Diseases of Dogs. In: FOX, P. R.; SISSON, D.; MOISE, S. N. **Textbook of Canine and Feline Cardiology – Principles and Clinical Practice**. Philadelphia: W. B. Saunders Company, 1999. Cap. 12, p. 581-620.

SKUDICKY, D.; BERGMANN, A.; SLIWA, K.; CANDY, G.; SARELI, P. Beneficial effects of pentoxifyline in patients with idiopathic dilated cardiomyopathy treated with angiotensin-converting enzyme inhibitors and carvedilol. **Circulation**, v.7, p. 1073-1083, 2001.

VITAL, M.A.; ACCO, A. Agonistas e antagonistas adrenérgicos. In: SPINOSA, H.S.; GÓRNIACK, S.L.; BERNARDI, M.B. **Farmacologia aplicada à medicina veterinária**. 4 ed. Rio de Janeiro: Guanabara Koogan, 2006. Sessão 6, p. 81 – 96.

Avaliação dos efeitos do carvedilol no remodelamento cardíaco em cães com miocardiopatia dilatada

WATANABE, K.; ABE, Y.; SATO, S.; WAHED, M.; WEN, J.; NARASIMMAN, G.; MA, M.; ALI, F.; SAITO, Y.; SURESH, P.; SHIRAI, K.; SOGA, M.; NAGAI, Y.; TAKAHASHI, T.; HASEGAWA, G.; NAITO, M.; TACHIKAWA, H.; TANABE, N.; KODAMA, M.; AISAWA, Y.; YAMAGUCHI, K.; MIYASAKI, M.; KAKEMI, M. Contribution of sympathetic nervous system activity during administration of carvedilol in rats with dilated cardiomyopathy. **Journal of Cardiovascular Pharmacology**, n. 42, p.93-97, 2003.

WEGLICKI, W.B.; MAK, I.T.; SIMIC, M.G. Mechanisms of cardiovascular drugs as antioxidants. **Journal of Molecular and Cellular Cardiology**, v. 22, n, 10, p. 1199-1208, 1990.

WOUK, A.F.P.F. Comunicação pessoal, 1998.

YAOITA, H.; SAKABE, A.; MAEHARA, K.; MARUYAMA, Y. Different effects of carvedilol, metoprolol and propranolol on left ventricular remodeling after coronary stenosis or after permanent coronary occlusion in rats. **Circulation**, v. 8, n. 10, p. 975 - 980, 2002.