

Archives of Veterinary Science v.7, n.2, p.69-74, 2002
Printed in Brazil

ISSN: 1517-784X

ESCLERECTOMIA PROFUNDA COM IRIDECTOMIA PERIFÉRICA ASSOCIADA AO USO TÓPICO DE ÁCIDO SALICÍLICO EM GLAUCOMA EXPERIMENTAL EM GATOS
(Deep sclerectomy with periferic iridectomy associated to the topical use of salicylic acid in experimental glaucoma in cats)

SOUZA, A.L.G.¹; WOUK, A.F.P.F.²; SILVA, C.A.M.³; MÜLLER, G.⁴

¹Bolsista de Iniciação Científica UFPR;

²Professor Titular de Clínica Cirúrgica Geral Veterinária da UFPR;

³Médico Veterinário Autônomo;

⁴Mestranda em Ciências Veterinárias da UFPR.

RESUMO – O objetivo do presente trabalho foi o de testar em modelo experimental de glaucoma e em olhos sadios de gatos, duas técnicas cirúrgicas filtrantes associadas ao uso tópico no pós-operatório de Ácido Salicílico (AS). Este último é reconhecidamente um excelente antiprostaglandínico, além de ter ação queratolítica, podendo facilitar a patência da cirurgia filtrante. Inicialmente foi realizado um teste de toxicidade ocular do colírio de AS a 0,3%, em três gatos (três olhos). Na seqüência, estes animais foram submetidos a injeções de uma solução supersaturada de carbono na câmara anterior, resultando em glaucomas com pressão intra-ocular de 40 mmHg em apenas 48 horas. Em seguida foram realizadas as cirurgias filtrantes no grupo com glaucoma e em outro grupo de três, sem pressão intra-ocular elevada. No período pós-operatório, cinco gatos receberam instilações do colírio de AS, três vezes ao dia durante 7 dias e, uma vez ao dia até o 25º dia, e um gato permaneceu como controle. Este último, teve recidiva do glaucoma no sétimo dia do pós-operatório. Os cinco gatos que receberam a colírio de AS foram observados, quanto a patência da bolha de filtração, até o 25º dia, quando se observou em todos os animais filtração adequada. Conclui-se que o colírio de ácido salicílico possui uma boa ação antifibrótica e antiinflamatória, permitindo a patência de filtração no pós-operatório.

Palavras chave: glaucoma, ácido salicílico, gato.

ABSTRACT – The main aim of the present research work is the testing of two techniques of filtering surgery in order to get an experimental model of glaucoma in healthy cat eyes. This technique was associated with the topical use of 0.3% solution of salicylic acid (SA) due to its antiprostaglandin and antifibrotic properties, maintaining, this way, the filtering surgery. Firstly, the three experimental cats underwent a toxic tolerance test. The glaucoma model was obtained by the injection of a supersaturated solution of carbon fiber in the eye anterior chamber. After a period of 48 hours, all the three animals developed a glaucoma displaying intraocular pressure above 40 mmHg. This group and another group of three cats with normal intraocular pressure were submitted to the same surgical and medical protocols. Five of this animals were medicated with topical drops of SA, the remainder one, used as control, developed glaucoma around the seventh day after the operation. The salicylic acid treated cats were observed for the maintenance of the filtering “bubble” during 25 days, all of them displaying good aqueous filtration, an observations that allowed the conclusion that salicylic acid displays a marked antifibrotic and antiinflammatory activity towards the sclera, allowing the efficacy of the filtering surgery.

Key words: Glaucoma, salicylic acid, cats

Correspondência para: SOUZA, A.L.G., Rua, Prof. Osvaldo Lopes, 115, casa. Bairro: São Lourenço - Cep:82200-020. Curitiba- Paraná-Brasil. e-mail: analetsmv@yahoo.com.br.

Introdução e Revisão da Literatura

A pressão intra-ocular normal resulta de um equilíbrio entre a quantidade de humor aquoso produzido na câmara posterior e a quantidade eliminada através do ângulo irido-trabéculo-corneano (JÉGOU, 1992).

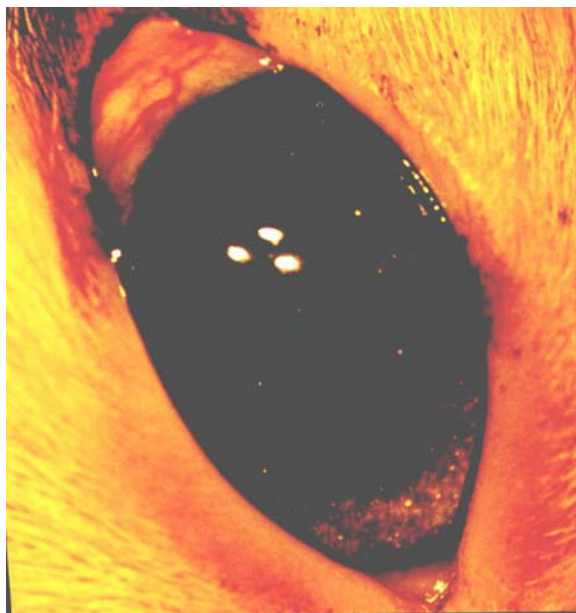
Os gatos são menos predispostos ao glaucoma, provavelmente por possuírem o corpo ciliar e o ângulo irido-trabéculo-corneano relativamente maiores que os cães. E quando ocorrem nesta primeira espécie são geralmente secundários, em decorrência de neoplasias e inflamações. Outras causas menos comuns são perfurações da córnea e ruptura ou luxação do cristalino (GELATT, 1991).

A pressão intra-ocular normal em gatos

varia de 15 a 30 mmHg, considerado-se elevados valores acima de 40/45 mmHg. Por isso, deve-se comparar as pressões do olho normal e do olho afetado (GELATT, 1991; JÉGOU, 1992).

Em animais, o glaucoma é de difícil controle, mesmo cirurgicamente. A cirurgia tem como objetivo abrir uma porta artificial de drenagem e reduzir a pressão intra-ocular, sem afetar a visão remanescente, pois a pressão aumentada lesa o nervo óptico e causa cegueira temporária ou permanente. As técnicas filtrantes são as mais utilizadas com sucesso a curto prazo, pois o orifício de drenagem acaba sendo obliterando por tecido cicatricial, voltando a elevar a pressão intra-ocular (GIONFRIDO, 1995).

FIGURA 1 – IMAGEM DA PRESENÇA DE FIBRA DE CARBONO NA CÂMARA ANTERIOR DE OLHO DIREITO DE GATO. NOTAR PRESENÇA DE CONGESTÃO EPISCLERAL.



Sérias complicações do tratamento cirúrgico do glaucoma são inflamação aguda acompanhada de fibrose e neovascularização. Sugere-se que estas complicações sejam mediadas por prostaglandinas encontradas em grande quantidade no humor aquoso de pacientes humanos com glaucoma. Por esta razão, é de grande importância verificar a ação do Ácido Salicílico (AS), reconhecidamente um excelente

antiprostaglandina, como facilitador da patência da cirurgia filtrante. Este é também conhecido pela sua ação queratolítica e pouco risco tóxico (WOUK *et al.*, 1999).

Decidiu-se obter uma formulação ocular de AS sob a forma de colírio em solução oleosa, pois a via tópica garante maiores níveis do medicamento na conjuntiva, córnea, esclera e câmara anterior. Os colírios também proporcionam uma menor incidência de

efeitos colaterais em relação às medicações sistêmicas (STADES *et al.*, 1999).

A espécie felina foi escolhida para testar o modelo experimental de glaucoma, pois esta afecção ocular é rara no gato, uma vez que este possui a câmara anterior ocular de maior dimensão. Sendo assim, produzir o glaucoma experimental nesta espécie constitui um maior desafio.

Objetivo

Testar, em modelo experimental de glaucoma e em olhos sadios de gatos, duas técnicas cirúrgicas filtrantes associadas ao uso tópico no pós-operatório de AS.

Material e Métodos

Foram utilizados seis gatos sadios, sem raça definida, com peso médio de três

quilogramas, os quais foram mantidos em gaiolas individuais com solário e alimentados com ração comercial para gatos e água potável.

O teste de toxicidade ocular ao colírio de AS a 0,3% foi realizado em três gatos. O pH do colírio deve ser compatível com o pH lacrimal, com o objetivo de conferir menor desconforto e garantir maior estabilidade do fármaco. Este é comprovadamente isotônico e estéril, características indispensáveis a qualquer medicamento de uso tópico ocular, além de ser inócuo às estruturas oculares.

Foram utilizados três gatos (três olhos), do total de seis, para a produção do glaucoma experimental. Uma solução super-saturada de grafite foi preparada por meio da mistura de grafite em pó com granulometria conhecida de cinco micrômetros, esterilizado em óxido de etileno, com cloreto de sódio a 0,9% (WOUK *et al.*, 1999).

FIGURA 2 – IMAGEM DE OLHO DIREITO BUFTÁLMICO APÓS INSTALAÇÃO DO QUADRO DE GLAUCOMA.



Após a sedação dos gatos com cloridrato de xilazina via intramuscular, injetou-se na câmara anterior de três olhos, na posição límbica de 12 horas, 1,3 ml da solução saturada de grafite (FIGURA 1). Passadas 48 horas, observou-se buphthalmia e pressão intra-ocular superior a 40 mmHg (FIGURA 2) nos três olhos, em consequência do

estabelecimento de glaucoma de ângulo fechado. No oitavo dia, estes três olhos foram operados, sendo que dois deles sofreram a esclerectomia por cauterização combinada com iridectomia periférica e, o outro a esclerectomia por trefinacção combinada com iridectomia periférica.

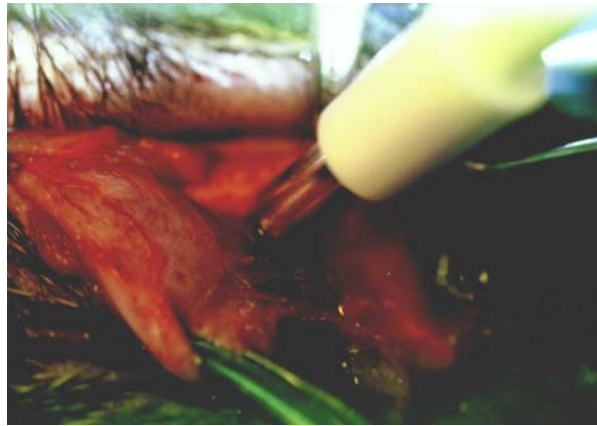
No pós-operatório, todos os olhos receberam instilações de colírio antibiótico,

duas vezes ao dia durante 7 dias e colírio anestésico uma vez ao dia durante 3 dias e, somente dois deles receberam terapia tópica com colírio de AS a 0,3% três vezes ao dia ambos durante 7 dias e, uma vez ao dia até o 25° dia.

Um outro grupo de três gatos (3 olhos) com olhos normais foi operado pela técnica de esclerectomia por trefinação (FIGURAS 3 e 4) combinada com iridectomia periférica, objetivando-se a

observação da patência da bolha de filtração. Durante a primeira semana de pós-operatório, colírio antibiótico duas vezes ao dia e colírio de AS, a 0,3%, três vezes ao dia foram instilados durante 7 dias, sendo este último instilado uma vez ao dia até o 25° dia. A bolha de filtração foi graduada de acordo com sua patência, quais sejam: (0) ausência da bolha, (+) leve, (++) moderada, (+++) intensa.

FIGURA 3 – IMAGEM DE TREFINAÇÃO ESCLERAL NA POSIÇÃO DE 12 HORAS EM OLHO DIREITO.

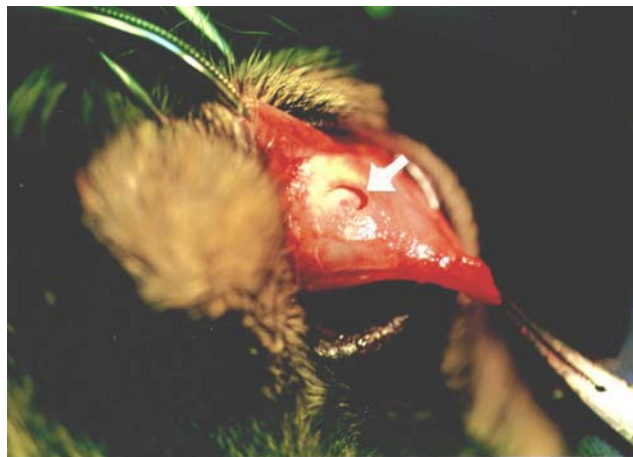

Resultado

Os três olhos submetidos a uma única injeção da solução de grafite na câmara anterior apresentaram buphtalmia em 48

horas, comprovando a eficácia da e técnica para a produção de glaucoma de ângulo fechado. Nas tabelas que se seguem, verificam-se os resultados obtidos no pós-operatório.

FIGURA 4 – IMAGEM DE ESCLERECTOMIA POR TREFINAÇÃO NA POSIÇÃO DE 12 HORAS DO OLHO DIREITO (SETA).



Discussão

O modelo experimental de glaucoma utilizando a solução super-saturada de carbono em pó mostrou-se eficiente em gatos, produzindo o colapso desejado da fenda ciliar, mimetizando o glaucoma de

ângulo fechado. Trata-se, portanto, de um ótimo modelo para estudo da doença, segundo LEE (1986) e WEBER e ZELENAK (1996) que realizaram glaucoma experimental em primatas com injeção de microesferas de látex na câmara anterior.

TABELA 1 – GRUPO DE GATOS COM GLAUCOMA EXPERIMENTAL. OBSERVAÇÃO PÓS-CIRÚRGICA DE EVIDÊNCIA DA BOLHA DE FILTRAÇÃO.

	5 dias	10 dias	15 dias	20 dias	25 dias
Felino 1*	0	---	---	---	---
Felino 2	+++	++	++	++	++
Felino 3	+++	+++	+++	+++	+++

* animal sem ácido salicílico no pós-cirúrgico.

De acordo com a TABELA 1, o gato 1 que não recebeu o colírio de AS no pós-operatório teve o orifício de drenagem obstruído em 5 dias de observação e, a buftalmia reapareceu 24 horas após a oclusão da bolha de filtração. As bolhas filtrantes dos gatos 2 e 3 mantiveram-se patentes até o 25º dia com a utilização do colírio AS a 0,3% uma vez ao dia. Na TABELA 2, verifica-se que os gatos 4, 5 e 6, nos quais foi instilado colírio AS, mantiveram a bolha de filtração na patência máxima (+++) durante o período de observações.

Conclusões

Todos os gatos (3) submetidos a uma única injeção, de aproximadamente 1,3 ml, da solução supersaturada de carbono (grafite) em pó apresentaram buftalmia em 48 horas com pressão intraocular superior a 40 mmHg. Conclui-se que este modelo de produção de glaucoma também é passível de ser realizado em gatos, pois tivemos resultados homogêneos da sua utilização. Então, trata-se de um excelente modelo para o estudo do glaucoma e as suas conseqüências em olhos de gatos.

TABELA 2 – GRUPO DE GATOS SEM GLAUCOMA. OBSERVAÇÃO PÓS-CIRÚRGICA PARA EVIDENCIAR A PATÊNCIA DA BOLHA DE FILTRAÇÃO.

	5 dias	10 dias	15 dias	20 dias	25 dias
Felino 4	+++	+++	+++	+++	+++
Felino 5	+++	+++	+++	+++	+++
Felino 6	+++	+++	+++	+++	+++

O colírio de AS a 0,3% foi utilizado no pós-operatório de cinco felinos (já descrito anteriormente), com o objetivo de manter o orifício de filtração do humor aquoso, produzido cirurgicamente. Os cinco animais testados apresentaram durante todo o período de observação (25 dias), patência da bolha de filtração entre moderada (++) a intensa (+++). E em um sexto gato não se utilizou o colírio no pós-operatório, sendo que o orifício obliterou-se por tecido cicatricial em 5 dias, retornando a elevar-se a pressão intraocular. Com isso, pode-se concluir que a ação antifibrótica é claramente eficiente

em gatos operados por meio de cirurgias filtrantes do glaucoma. O colírio mostrou-se capaz de não permitir a obstrução cicatricial do orifício de drenagem do humor aquoso, permitindo o retorno a uma pressão intra-ocular normal.

Referências

GIONFRIDDO, J.R. Recognizing and managing acute and chronic cases of glaucoma. Symposium on red eye in small animals. **Veterinary Medicine**. Lenexa, KS, p. 265-275, mar. 1995.

- GELLAT, K.N., **Veterinary Ophthalmology**, 2. Ed. Philadelphia: Lea e Febiger, 1991, p. 566-568.
- JÉGOU, J.P. Les Glaucomes du Chat, Ophthalmologie du chat, **Pratique Médicale et Chirurgicale de L'animal de Compagnie**, 27, n. 3, 1992, p. 439-447.
- LEE, D.A. Animal models and cellular studies of wound healing. **Investigative Ophthalmology & Visual Science**. Philadelphia, PA, v. 37, n. 3, s-422, fev.15, 1996.
- STADES, F.C.; BOÉZE, M.H.; NEVMANN, W.; WYMAN, M. Diagnóstico e terapêutica para doenças oculares. In:_____. **Fundamentos de oftalmologia veterinária**. São Paulo : Manole, 1999. p. 22-30.
- WEBER, A.J.; ZELENAK, D. Experimental glaucoma in the primate eye induced by injection of latex microspheres into the anterior chamber. **Investigative Ophthalmology & Visual Science**. Philadelphia, Pa, v. 31, n. 3, s-815, fev. 15, 1996.
- WOUK, A.F.P.F.; CIRIO, S.; KASECKER, G.G.; RAMOS, C.; RICHTER, R.K. Novo modelo experimental de glaucoma em cão para o estudo da cicatrização após cirurgia filtrante associada ao uso de agente antifibrótico. **Archives of Veterinary Science**, Curitiba, Brazil, v. 4, n. 1, p. 103-109, 1999.

Recebido para publicar: 23/08/2002
Aprovado: 20/10/2002