

## **OSTEOPATIA HIPERTRÓFICA PULMONAR- ALTERAÇÕES CLÍNICAS E RADIOGRÁFICAS EM UM PACIENTE CANINO**

Larissa Correa Hermeto<sup>1</sup>, Suelen Sâmera Pereira Fernandes<sup>2</sup>, Paulo Henrique de Affonseca Jardim<sup>3</sup>, Douglas Rodrigo Mattei<sup>4</sup>, Thais Pelisari<sup>2</sup>

<sup>1</sup> UNESP – Campus Jaboticabal

<sup>2</sup> FAD

<sup>3</sup> UFMS

<sup>4</sup> UFMT

Correspondência: Larissa Correa Hermeto: [larissa\\_hermeto@yahoo.com.br](mailto:larissa_hermeto@yahoo.com.br)

**RESUMO:** A osteopatia hipertrófica é uma doença incomum que tem sido descrita em cães frequentemente em associação a processos neoplásicos pulmonares primários ou metastáticos. Uma cadela sem raça definida com dez anos de idade foi atendida no hospital veterinário de Dourados-MS, por apresentar prostração, dificuldade de locomoção, aumento de volume edematoso em todos os membros. O exame radiográfico revelou aumento de volume de tecidos moles e reação periosteal de aspecto paliçada no rádio, ulna, metacarpos. Também foi detectada massa tumoral difusa em parênquima pulmonar. O diagnóstico final foi de osteopatia hipertrófica pulmonar associada à metástase pulmonar de adenocarcinoma.

**Palavras-chave:** cão; neoplasia pulmonar; reação perisoteal

## **HYPERTROPHIC PULMONARY OSTEOPATHY- CLINICAL AND RADIOGRAPHIC ALTERATIONS IN A CANINE PATIENT**

**ABSTRACT:** Hypertrophic osteopathy is a rare disease which has been reported in dogs often associated with primary or metastatic pulmonary neoplastic processes. A ten-year-old female mongrel was admitted to the veterinary hospital in the city of Dourados-MS for presenting prostration, limited mobility, and edematous swelling of all the limbs. The radiographic examination revealed soft tissues swelling and lattice-shaped periosteal reaction in the radius, ulna, and metacarpals. A diffuse tumor mass in the pulmonary parenchyma was also detected. The final diagnosis was hypertrophic osteopathy associated with metastatic lung adenocarcinoma.

**Key Words:** dog; lung neoplasma; periosteal reaction

## INTRODUÇÃO

A osteopatia hipertrófica (OHP) é uma rara desordem osteoproliferativa periosteal generalizada que afeta principalmente as extremidades dos ossos longos (Alan, 2007), gerada por uma resposta óssea a uma doença crônica, geralmente intratorácica (Ogilvie, 2001).

É uma reação periosteal difusa que irá resultar em formação de tecido ósseo novo ao redor dos ossos longos, metatársicos e metacárpicos (Johnson e Hulse, 2005).

A fisiopatologia da doença ainda não está bem esclarecida, mas várias teorias ainda não comprovadas tentam explicar a origem da patologia que é desconhecida. Alguns estudos relatam que o pulmão deixa de sintetizar uma substância vasodilatadora e remodeladora de tecido ósseo, onde o fator de crescimento pode ser proveniente de plaquetas (Woodard, 2000). Outra teoria consiste de um reflexo neuro-vagal que promove vasodilatação periférica, sendo uma resposta de neoplasia primária (Filgueiras *et al.*, 2002). Postulou-se que as lesões pulmonares levam a alterações vasomotoras reflexas (mediadas pelo nervo vago) e a um aumento no fluxo sanguíneo para as extremidades (Weisbrode, 2009). O aumento do fluxo sanguíneo seria secundário à estimulação de trajetos neurais aferentes (Manley, 1995). Outras teorias citam fatores humorais, hipóxia ou combinação de ambos (Susaneck e Macy, 1982).

A causa da doença pode ser uma síndrome neoplásica (incluindo tumores primários ou metastáticos, carcinoma esofágico, rabdmiossarcoma da vesícula urinária, carcinoma de células transicionais renais e nefroblastoma) ou estar associada a outras patologias (lesões granulomatosas, megaeosfago crônico, ducto arterioso patente,

endocardite bacteriana e dirofilariose) (Anderson *et al.*, 2004), sendo a causa mais comum a neoplasia pulmonar, porém, também são relatados casos da doença em animais com neoplasias primárias em cavidade abdominal (Becker, 1999). Quando em cavidade abdominal, a neoplasia geralmente esta associada à vesícula urinária, fígado e ovário (Filgueiras *et al.*, 2002).

Os sinais clínicos principais são letargia, relutância ao mover-se e edema nas extremidades distais, e geralmente os membros afetados estão quentes (Schulz, 2008).

O diagnóstico é realizado com facilidade, devido à apresentação radiográfica característica das alterações (Costa *et al.*, 2008). Exames laboratoriais podem não ser esclarecedores para o diagnóstico da OHP, porém, sabe-se que a atividade dos osteoblastos em depositar tecido ósseo eleva os valores séricos de fosfatase alcalina (Bush, 2004).

O tratamento consiste na remoção da causa primária, o que resulta na regressão dos sinais clínicos, assim como parcial ou quase total das lesões periosteais, como citado em casos de procedimentos cirúrgicos terapêuticos como: pneumonectomia ou lobectomia pulmonar para remoção de corpo estranho em brônquio (Caywood *et al.*, 1985), osteossarcoma primário (Brodey, 1971; Fox *et al.*, 1994), carcinoma adenoescamoso (Lee *et al.*, 2012) fibrossarcoma primário (Madewell *et al.*, 1978) e adenocarcinoma (Kelly, 1984); toracotomia, vagotomia unilateral e remoção de massa tumoral em pulmão (Watson e Porges, 1973); excisão de massa tumoral intratorácica conectada ao tronco vagal (Hara *et al.*, 1995); e excisão de neoplasia pulmonar (Brodey, 1971).

## RELATO DE CASO

Uma cadela, SRD, idade de 10 anos, pesando 20 kg foi atendida no Hospital Veterinário de Dourados-MS, e segundo o proprietário há aproximadamente dois meses apresentava edema nos membros, e há quinze dias não estava caminhando. Outras observações feitas pelo proprietário foram presença de secreção ocular e nasal que apresentava aspecto purulento, perda de peso progressiva, anorexia, prostração, apatia, dispnéia, além de edema na região da vulva e presença de ectoparasitas. Uma informação adicional referente ao histórico do animal, é que sete meses antes do início deste quadro, o mesmo apresentou um nódulo em uma das mamas, no qual foi realizado mastectomia regional nesta época.

Ao exame físico, detectou-se que as mucosas orais e oculares apresentavam-se hipocoradas, a ausculta pulmonar demonstrou estertores úmidos e frequência respiratória de 48 movimentos por minuto, acompanhada de moderada dispnéia expiratória e submacicez torácica a percussão. Observou-se ainda moderada desidratação, discreta hipotermia (37,9°C), tempo de preenchimento capilar em dois segundos, e frequência cardíaca em 136 batimentos por minuto. Na inspeção corpórea do animal observou-se edema generalizado de membros com sinal de Godet positivo em algumas regiões dos membros, (figura 1) e em outras consistência firme e doloroso a palpação, sendo apresentavam-se extremamente pesados, algumas escoriações pelo corpo, presença de secreção mucopurulenta nas narinas, vulva edemaciada associada a secreção purulenta.

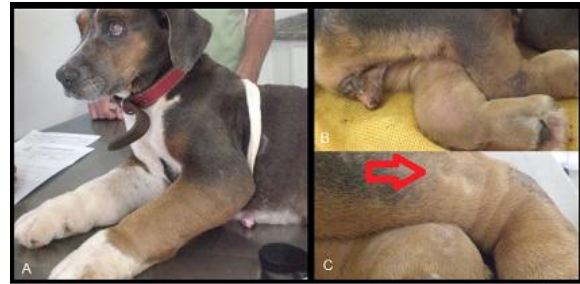


Figura 1: A- Edema de membros anteriores. B- Edema de membros posteriores e algumas escoriações cutâneas. C- Sinal de Godet positivo (seta).

Após o exame físico o animal foi submetido à medicação analgésica com butorfanol na dose de 0,4 mg/kg por via intramuscular para a realização de exames complementares pois o animal apresentava extremo desconforto a qualquer manipulação. Os exames solicitados foram: radiografia de membros e tórax, ultrassonografia abdominal, e exames laboratoriais. Na imagem radiográfica do membro anterior esquerdo no posicionamento dorso palmar, foram observados os achados radiográficos (figura 2): presença de proliferação óssea do tipo “paliçada” (seta azul) em diáfise de ossos metacarpianos, falanges proximais e intermediárias, e de radio e ulna além do acentuado aumento de volume dos tecidos mole na região avaliada devido o edema (seta vermelha).

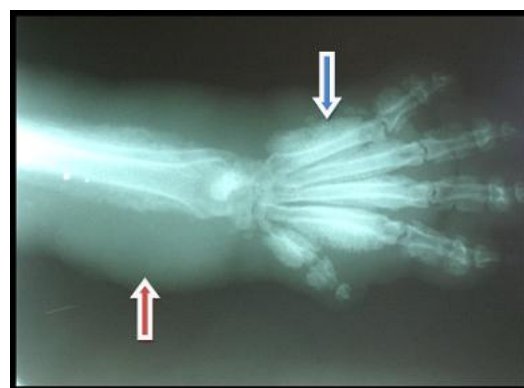

Figura 2: Imagem radiográfica exibindo proliferação óssea do tipo “paliçada” (seta azul) e acentuado aumento de volume dos tecidos mole (seta vermelha).

Na radiografia torácica foi evidenciado incremento de radiopacidade difuso, com imagem sugestiva de múltiplos nódulos em toda a extensão dos campos pulmonares.

As alterações radiográficas, conjuntamente com os achados clínicos levam a possibilidade de diagnóstico como osteopatia hipertrófica pulmonar.

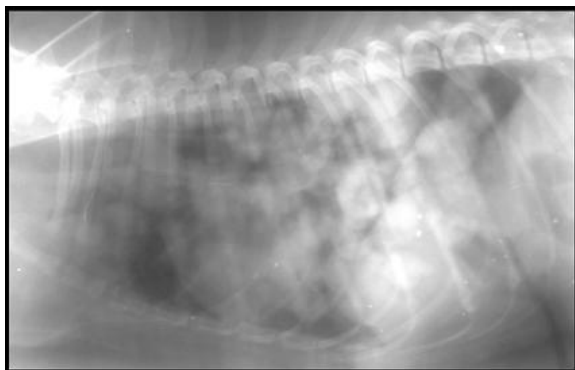


Figura 3: Radiografia torácica lateral evidenciando inúmeras imagens radiopacas nodulares.

Após a conclusão radiográfica, foi explanado ao proprietário as possibilidades terapêuticas como quimioterapia e terapia paliativa, mas devido ao estado crítico do paciente, o qual apresentava desconforto e disseminação da doença e associado infelizmente a falta de recursos financeiros do proprietário, o mesmo decidiu pela realização da eutanásia no animal para abreviar o sofrimento do mesmo. Os exames laboratoriais que seriam solicitados foram cancelados. O laudo histológico das neofomações torácicas concluiu adenocarcinoma.

## DISCUSSÃO

Segundo Filgueiras *et al.*, (2002), a OHP é uma rara patologia que caracteriza-se pela neofomação óssea periosteal, que dificulta a locomoção e gera intensa sensibilidade dolorosa ao animal. Os cães acometidos apresentam inquietação, relutância em movimentar-se e aumento de volume da parte distal dos membros (Becker, 1999). Em um levantamento de achados clínico-patológicos em sete cães acometidos pela OHP realizado por Trost *et al.* (2012), as principais queixas relacionadas às alterações ósseas

foram: limitação nos movimentos dos membros, dor à palpação, aumento de volume e claudicação, sinais clínicos também evidenciados no paciente deste relato.

A idade da paciente corroborou com os dados encontrados na literatura, pois por estar associada a neoplasias, a OHP ocorre principalmente em animais idosos (Kealy e McCallister, 2000), e de acordo com Blassioli *et al.* (2007) fêmeas são abordadas principalmente devido a casos de neoplasias mamárias.

O achado patológico mais comum nos animais afetados é o aumento do fluxo sanguíneo para as extremidades, resultando no supercrescimento do tecido conectivo, com conseqüente metaplasia fibrocondróide e neofomação óssea subperiosteal (Alan, 2007), o que foi diagnosticado clinicamente na presença de edema de membros generalizada e pelas alterações radiográficas encontradas.

Foi diagnosticado como possível causa primária o tumor mamário que o animal apresentou em seu histórico, e que desencadeou o processo metastático pulmonar, e segundo levantamento de Johnson e Watson (2004), de 180 casos em cães, 98% tinham doenças intratorácicas e 92% apresentavam neoplasia metastática pulmonar ou tumores primários do pulmão ou do esôfago torácico, alguns apresentaram pneumonia, endocardite ou dirofilariose. Trost *et al.* (2012) apontaram em levantamento, que todos os casos avaliados apresentaram neoplasias pulmonares, mas que apenas 1 dos 7 casos avaliados apresentou neoplasia pulmonar primária sendo que os outros seis casos apresentaram metástase pulmonar de tumores primários não torácicos. Para Bettini *et al.* (2009), a OHP pode ser uma síndrome paraneoplásica e é mais frequentemente associada a tumores pulmonares. Corroborando com a literatura, foi diagnosticado

adenocarcinoma pulmonar, sendo para Sato *et al.* (2005) este tipo histológico o mais comum encontrado em tumores pulmonares no cão.

Para Kealy e McCallister (2000), o sucesso do tratamento da doença pulmonar é o suficiente para a regressão das alterações periosteais, mas Ogilvie (2001) sugere outros tratamentos, como vagotomia unilateral no lado da lesão pulmonar, incisão através da pleura parietal, ressecção subperiosteal da costela, vagotomia cervical bilateral e utilização de analgésicos. Em muitos casos como de Filgueiras *et al.* (2002), infelizmente a eutanásia é sugerida devido à intensa dificuldade respiratória, aos achados radiográficos e à extensão da patologia encontrada. No animal deste relato não seria possível a terapia cirúrgica da enfermidade pulmonar, pois a disseminação da neoplasia era intensa e o estado crítico da paciente levou a opção de sugerir um tratamento paliativo associado à quimioterapia ou a eutanásia, o qual foi optado pelo proprietário pela eutanásia.

## CONCLUSÃO

No presente estudo, as alterações clínicas e radiográficas encontradas foram semelhantes ao que se encontra na literatura descrita, mas devido ao avanço da enfermidade não foi possível a instituição de uma terapêutica.

## REFERÊNCIAS

- ALAN, G. S., Radiographic signs of joint disease in dog and cats In: THRALL, D. E. **Textbook of Veterinary Diagnostic Radiology**. 5ª ed. Editora: Saunders Elsevier. St. Louis – Missouri, 2007.
- ANDERSON, T.P.; WALKER, M.C.; GORING, R.L. Cardiogenic hypertrophic osteopathy in a dog with right-to-left shunting patent ductus arteriosus. **Journal of the American Veterinary Medical Association**, v.224, p.1464, 2004.
- BECKER, T. J.; PERRY, R. L.; WATSON, G. L. Regression of hypertrophic osteopathy in a cat after surgical excision of an adrenocortical carcinoma. **Journal of the American Animal Hospital Association**. v.35, n.6, p.499-505, 1999.
- BETTINI, G; MARCONATO, L; MORINI, M. *et al.* Thyroid transcription factor-1 immunohistochemistry: diagnostic tool and malignancy marker in canine malignant lung tumours. **Veterinary and Comparative Oncology**, v.7, p.28-37, 2009.
- BLASSIOLI, M.S; FERRARO, C.M; M, KOLBER. Osteopatia hipertrófica pulmonar relato de caso. In: 34º Congresso Brasileiro de Medicina Veterinária, **Anais**. Santos/SP, 2007.
- BRODEY, R.S. Hypertrophic osteoarthropathy in the dog: a clinicopathologic survey of 60 cases. **Journal of the American Veterinary Medical Association**, v.159, n.10, p.1242-1256, 1971.
- BUSH, B. M. **Interpretação de Resultados Laboratoriais Para Clínicos de Pequenos Animais**. São Paulo: Roca, 2004, p.96-97.
- CAYWOOD, D.D.; KRAMEK, B.A.; FEENEY, D.A. *et al.* Hypertrophic osteopathy associated with a bronchial foreign body and lobar pneumonia in a dog. **Journal of the American Veterinary Medical Association**, v.186, n.7, p.698-700, 1985.
- COSTA, F. S.; MACHADO, F. M.; PEREIRA, B. J. *et al.* Osteopatia hipertrófica – relato em cão jovem. **Publicações em Medicina Veterinária e Zootecnia**,. v.2, n.17, 2008.
- FILGUEIRAS, R. R.; SILVA, J. C. P.; ILÓRIA, M. I. V. *et al.* Osteopatia hipertrófica em cão – relato de caso. **Clínica Veterinária**, v.7, n.36, p.28-32, 2002.
- FOX, L.E.; KING, R.R.; MAYST, M.C. *et al.* Primary pulmonary osteosarcoma in a dog. **Journal of Small Animal Practice**, v.35, p.329-332, 1994.
- HARA, Y.; TAGAWA, M.; EJIMA, H. *et al.* Regression of hypertrophic osteopathy following removal of intrathoracic neoplasia derived from vagus nervus in a dog. **Journal of Veterinary Medical Science**, v.57, n.1, p.133-135, 1995.
- JOHNSON, K.A; WATSON, A.D.J. Doenças Esqueléticas. In ETTINGER, Stephen J.; FELDMAN, Edward C. **Tratado de Medicina Interna Veterinária**. 5ª ed. v.2, Rio de Janeiro,

RJ: Guanabara Koogan S.A, 2004. P-1304-1309, 2004.

JOHNSON, A.L.; HULSE, D.A. Outras Osteopatias e Artropatias. In: FOSSUM, T.W. HEDLUND, C.S.; HULSE, D.A.; JOHNSON, A.L.; SEIM, H.B.; WILLARD, M.D.; CARROLL, G.L. **Cirurgia de pequenos animais**. 2ª ed. São Paulo, SP: Rocca, 2005, p. 1160-1161.

KELLY, M.J. Long-term survival of a case of hypertrophic osteopathy with regression of bony changes. **Journal of the American Animal Hospital Association**, v.20, n.3, p.439-444, 1984.

KEALY, J. K.; MCALLISTER, H. Ossos e articulações In: **Radiografia e Ultra-sonografia do Cão e do Gato**. 3ª ed. Manole: São Paulo, 2005. p.253 – 338.

LEE, JH.; YOON, HY.; KIM, NH. *et al.* Hypertrophic osteopathy associated with pulmonary adenosquamous carcinoma in a dog. **The Journal of Veterinary Medical Science**, v.74, n.5, p.667-672. 2012.

MADEWELL, B.R.; NYLAND, T.G.; WEIGEL, J.E. Regression of hypertrophic osteopathy following pneumonectomy in a dog. **Journal of the American Veterinary Medical Association**, v.172, n.7, p.818-821, 1978

MANLEY, P. Diseases affecting bone. In: OLMSTEAD, M.L. **Small animal orthopedics**. St. Louis: Mosby, 1995. Cap. 20, p.427-435.

OGILVIE, G.K. Paraneoplastic Syndromes In: WITHROW, S.J.; VAIL, D.M. **Small Animal Clinical Oncology**. 4 ed. Philadelphia: Saunders Elsevier, 2001, p.303-310.

SATO, T.; ITO, J.; SHIBUYA, H.; ASANO, K.; WATARI, T. Pulmonary adenosquamous carcinoma in a dog. **Journal of the American Veterinary Medical Association** v.52, p.510-513, 2005.

SCHULZ, K. Outras doenças dos ossos e articulações, In: Fossum, T.W.; **Cirurgia de Pequenos Animais**, 3 ed, Ed. Mosby elsevier, 2008, p. 1333-1334

SUSANECK, S.J.; MACY, D.W. Hypertrophic osteopathy. **Compendium on Continuing Education for the Practicing Veterinarian**, v.4, n.8, p.689-693, 1982.

TROST, M.E.; KOMMERS, G.D.; SILVA, T.M. *et al.* Osteopatia hipertrófica em sete cães.

**Pesquisa Veterinária Brasileira**, v.32, n.5, p.424-429, 2012.

WATSON, A.D.J.; PORGES, W.L. Regression of hypertrophic osteopathy in a dog following unilateral intrathoracic vagotomy. **Veterinary Record**, v.93, n.9, p.240-243, 1973.

WEISBRODE, A.E. Ossos e articulações, In: **Bases da patologia em Veterinária**. McGAVIN, M.D.; ZACHARY, J.F. 4 ed. 2009. Ed. Mosby Elsevier, p.1084.

WOODARD, J. C. Sistema esquelético In: **Patologia Veterinária**. JONES, T. C., HUNT, R. D., KING, N. M.. 6º ed. Manole: São Paulo, 2000. p.913-961.