

СЛУЧАЙ ИЗ КЛИНИЧЕСКОЙ ПРАКТИКИ



УДК 616.126.42-089.8-06:616.124.2-007

<https://doi.org/10.20538/1682-0363-2020-1-203-207>**Синдром такоцубо после протезирования митрального клапана (клинический случай)****Захарьян Е.А.¹, Григорьев П.Е.^{1,2}, Шатов Д.В.¹**¹ *Крымский федеральный университет им. В.И. Вернадского (КФУ им. В.И. Вернадского)
Россия, Республика Крым, 295007, г. Симферополь, пр. Вернадского, 4*² *Тюменский государственный университет (ТюмГУ)
Россия, 625003, г. Тюмень, ул. Семакова, 10***РЕЗЮМЕ**

В статье представлен случай синдрома такоцубо, развившегося у 71-летней пациентки после протезирования митрального клапана сердца, выполненного в связи с его выраженной (3-я степень) недостаточностью неревматического генеза. Данная нозология является редко встречающейся. В литературе имеются единичные разрозненные сообщения о синдроме такоцубо после кардиохирургических вмешательств и электроимпульсной терапии. Вопросы этиологии и патогенеза остаются дискуссионными. Особенностью данного случая является развитие обратимой дисфункции левого желудочка в раннем послеоперационном периоде после протезирования митрального клапана – снижение фракции выброса левого желудочка до 25% с гиперкинезией его базальных отделов с ее последующим восстановлением до 56% через 3 нед после дебюта заболевания. Также имели место электрокардиографические изменения, имитирующие острый циркулярный инфаркт миокарда, при отсутствии гемодинамически значимых поражений коронарных артерий. У пациентки были выявлены факторы риска развития данного синдрома (возраст, женский пол, стрессовая ситуация, хирургическое вмешательство, дефибриляция, применение добутамина и фторхинолонов). На основании перечисленного было заподозрено наличие синдрома такоцубо. Данный случай демонстрирует возможность развития синдрома такоцубо после кардиохирургических вмешательств и дефибриляции.

Ключевые слова: кардиомиопатия такоцубо, приобретенные пороки сердца, фибрилляция желудочков, протезирование клапана сердца, кардиохирургия, дефибриляция.

Конфликт интересов. Авторы декларируют отсутствие явных и потенциальных конфликтов интересов, связанных с публикацией настоящей статьи.

Источник финансирования. Авторы заявляют об отсутствии финансирования.

Для цитирования: Захарьян Е.А., Григорьев П.Е., Шатов Д.В. Синдром такоцубо после протезирования митрального клапана (клинический случай). *Бюллетень сибирской медицины*. 2020; 19 (1): 203–207. <https://doi.org/10.20538/1682-0363-2020-1-203-207>.

Takotsubo syndrome after mitral valve replacement and defibrillation**Zakharian E.A.¹, Grigoriev P.E.^{1,2}, Shatov D.V.¹**¹ *V.I. Vernadsky Crimean Federal University
4, Vernadskogo Av., Simferopol, 295007, Republic of Crimea, Russian Federation*² *Tyumen State University
10, Semakova Str., Tyumen, 625003, Russian Federation*✉ *Шатов Дмитрий Викторович*, e-mail: dmitrii_shatov@mail.ru.

ABSTRACT

The article describes the case of Takotsubo syndrome, which arose in a 71-year-old female patient after a mitral heart valve replacement, performed due to its severe (3rd degree) insufficiency of non-rheumatic genesis. This pathology is quite rare. Questions of its etiology and pathogenesis remain controversial. A special feature of this case is the development of reversible left ventricular dysfunction in the early postoperative period after mitral valve replacement. The reduction of the left ventricular ejection fraction to 25% with hyperkinesia of its basal parts with subsequent recovery of the ejection fraction to 56% 3 weeks after the onset of the disease was observed. There were also electrocardiographic changes simulating acute circular myocardial infarction with the absence of hemodynamically significant lesions of the coronary arteries. The patient had risk factors for this syndrome (age, female gender, stress situation, surgical intervention, administration of dobutamine and fluoroquinolones). For the reasons given above, the presence of Takotsubo syndrome was suspected. This case demonstrates the possibility of developing takotsubo syndrome after cardiosurgical interventions and defibrillation.

Key words: takotsubo cardiomyopathy; valvular heart disease; ventricular fibrillation; mitral valve replacement; cardiac surgery; defibrillation.

Conflict of interest. The authors declare the absence of obvious and potential conflicts of interest related to the publication of this article.

Source of financing. The authors state the absence of funding for the study.

For citation: Zakharian E.A., Grigoriev P.E., Shatov D.V. Takotsubo syndrome after mitral valve replacement and defibrillation. *Bulletin of Siberian Medicine*. 2020; 19 (1): 203–207. <https://doi.org/10.20538/1682-0363-2020-1-203-207>.

ВВЕДЕНИЕ

Синдром такоцубо (СТ) (кардиомиопатия такоцубо, стрессовая кардиомиопатия, синдром раздувания верхушки, ампулоподобная кардиомиопатия, «синдром разбитого сердца», синдром транзиторной дисфункции левого желудочка) – это доброкачественная обратимая патология, характеризующаяся преходящей систолической дисфункцией желудочков и клинически проявляющаяся как острый инфаркт миокарда при отсутствии стенозирования коронарных артерий [1, 2]. Этиология СТ до конца не изучена, но учеными признается связь с гиперкатехолаемией, вызванной физическим или эмоциональным стрессом. Описаны несколько этиологических теорий развития СТ: спазм коронарных артерий, обструкция выводящего тракта левого желудочка, повышение уровня катехоламинов, нарушение состояния кальциевой регуляторной системы, окислительный стресс, повышение продукции трансформирующего фактора роста бета [3].

Несмотря на значительное количество описаний СТ в научной литературе, случаи развития данной патологии у пациентов после кардиохирургических вмешательств и электрической кардиоверсии носят единичный характер и представлены исключительно в зарубежных источниках [4–8].

Приводим наш клинический случай СТ, диагностированный у пациентки после протезирования митрального клапана и дефибрилляции.

КЛИНИЧЕСКИЙ ПРИМЕР

Пациентка О., 71 год, поступила в кардиохирургическое отделение для проведения планового оперативного вмешательства с диагнозом: неревматический сочетанный аортально-митрально-трикуспидальный порок сердца: пролапс митрального клапана 3-й степени, недостаточность митрального клапана 3-й степени, аортальная недостаточность 1-й степени, трикуспидальная недостаточность 2-й степени; постоянная форма фибрилляции предсердий с нормосистолией; сердечная недостаточность с сохраненной фракцией выброса левого желудочка, IIА стадия, функциональный класс IV.

В предоперационном периоде была выполнена эхокардиография: левое предсердие – 6,2 см, конечно-диастолический размер левого желудочка – 4,9 см, конечно-систолический размер левого желудочка – 2,9 см, задняя стенка левого желудочка – 1,1 см, межжелудочковая перегородка – 1,1 см, фракция выброса – 71%, правый желудочек – 2,3 см, створки митрального клапана в систолу значительно пролабируют в полость левого предсердия (передняя – до 1,0 см, задняя – до 0,9 см),

сопровождаясь выраженной митральной клапанной регургитацией (максимальная скорость потока митральной регургитации 4,7 м/с, диаметр vena contracta – 0,8 см). При ангиографии коро-

нарных артерий гемодинамически значимых поражений выявлено не было. На дооперационной электрокардиограмме – зусистолическая форма фибрилляции предсердий (рис. 1).

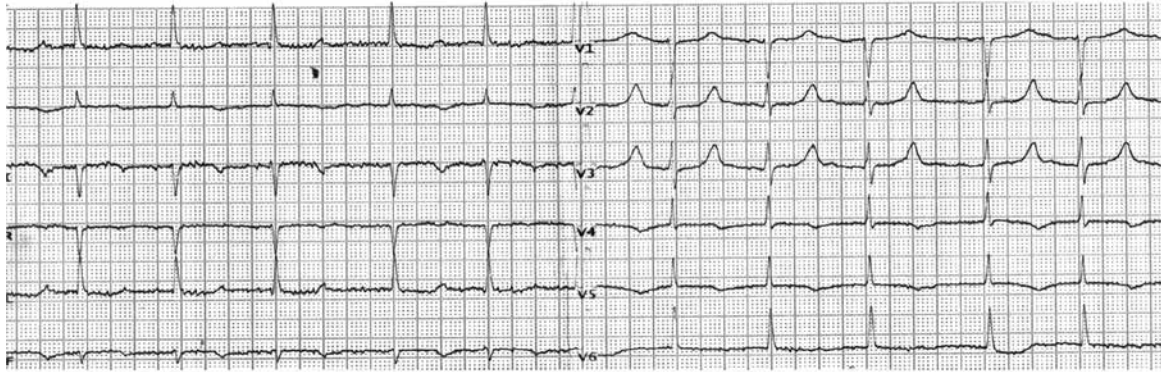


Рис. 1. Электрокардиограмма больной О. до операции: скорость развертки 25 мм/с; вольтаж 1 мВ = 10 мм; ЧСС 60–75 уд./мин; QTc 520 мс

Через срединную стернотомию выполнено протезирование митрального клапана трехстворчатым биологическим протезом «Medtronic» Hancock II T510 CinchSZ – 31 mm, редуцированная аннулопластика трикуспидального клапана по Батиста и ушивание ушка левого предсердия в условиях нормотермического искусственного кровообра-

нения и фармакохолодовой кардиopleгии (кусто-диол). К окончанию оперативного вмешательства возобновилась фибрилляция предсердий с частотой сердечных сокращений (ЧСС) 50–60 уд./мин.

Ранний послеоперационный период протекал со склонностью к брадиформе фибрилляции предсердий (рис. 2).

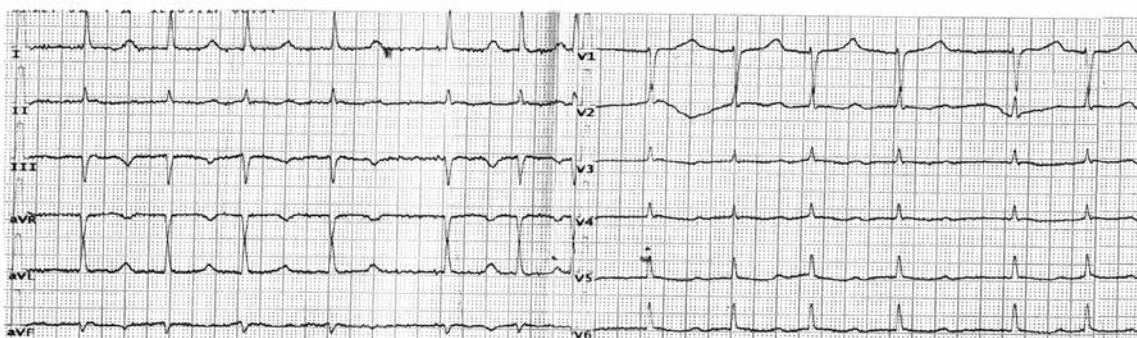


Рис. 2. Электрокардиограмма больной О., 1-е сут после операции: скорость развертки 25 мм/с; вольтаж 1 мВ = 10 мм; ЧСС 58–100 уд./мин; QTc 557 мс (здесь и в рис. 2–4)

Периоперационно пациентка планово получила ципрофлоксацин с целью профилактики развития инфекционных осложнений. На третьи сутки у пациентки на фоне относительного благополучия (нормальные показатели общего анализа крови, электролитов и других биохимических тестов крови, а также параметров центральной гемодинамики) развилась фибрилляция желудочков. Немедленно была выполнена дефибрилляция двухфазным разрядом 150 Дж с восстановлением фибрилляции предсердий с ЧСС 55–65 уд./мин, артериальным давлением 130/70 мм рт. ст., цен-

тральным венозным давлением 40 мм вод. ст. При электрокардиографии выявлено удлинения интервала QT до 754 мс, инверсия зубца T в отведения I, II, III, AVF, V₃₋₆ (рис. 3).

Спустя 6 ч у пациентки развился отек легких. По данным эхокардиографии – аневризматическое расширение верхушки левого желудочка со снижением фракции выброса левого желудочка до 25%, гиперкинез базальных отделов левого желудочка. При переводе в кардиохирургическое отделение на 9-е сут после фибрилляции желудочков электрокардиограмма выглядела следующим образом (рис. 4).

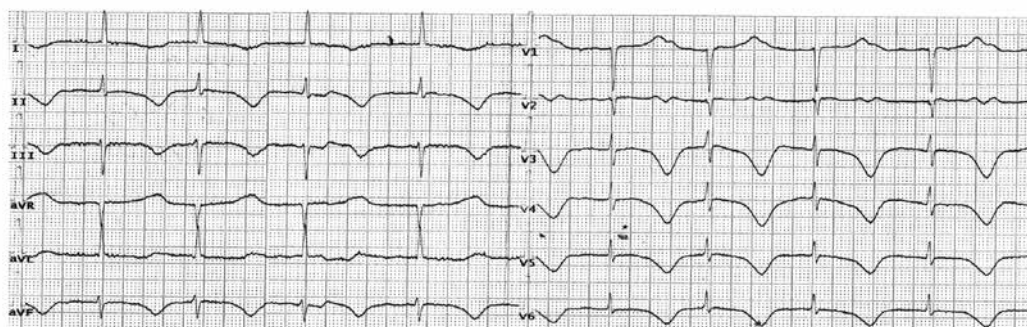


Рис. 3. Электрокардиограмма больной О., 1-е сут после дефибрилляции

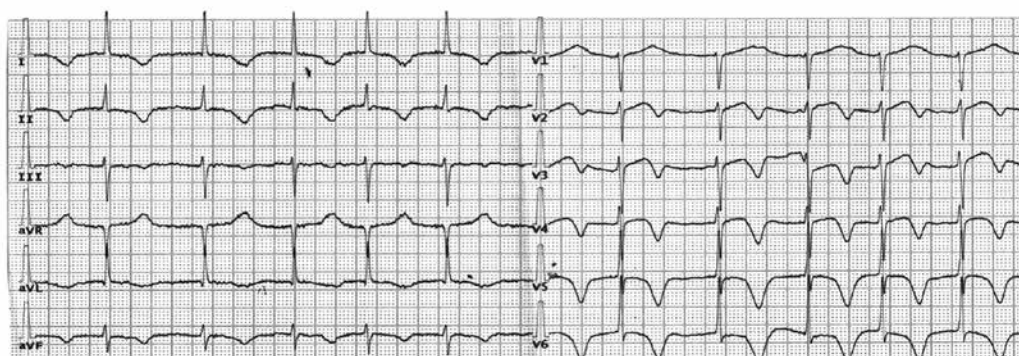


Рис. 4. Электрокардиограмма больной О., 9-е сут после дефибрилляции

С течением времени общее состояние больной стабилизировалось, и пациентка была выписана из отделения на 21-й день в удовлетворительном состоянии. Данные эхокардиографии при выписке: левое предсердие – 5,0 см, конечно-диастолический размер левого желудочка – 5,3 см, конечно-систолический размер левого желудочка – 3,8 см, задняя стенка левого желудочка – 1,4–1,6 см, межжелудочковая перегородка – 1,5–1,8 см, фракция выброса – 56%, правый желудочек – 3,2 см, в проекции митрального клапана протез с градиентом давления 15 мм рт. ст., выраженная несимметричная гипертрофия миокарда левого желудочка, в полости перикарда следы жидкости с локализацией в области верхушки, аневризматическое выпячивание не визуализируется.

ОБСУЖДЕНИЕ

Клинически СТ может проявиться в виде длительных загрудинных болей, одышки, внезапным развитием острой сердечной недостаточности, тяжелых желудочковых аритмий, вплоть до разрыва стенки желудочка [9].

Патологические изменения электрокардиограммы в период острой фазы (в течение первых 12 ч) включают подъем или снижение сегмента ST от изоэлектрической линии, впервые развившуюся блокаду левой ножки пучка Гиса и, в некото-

рых случаях, формирование зубца Q. Также возможно формирование инвертированных зубцов T и увеличение продолжительности интервала QT во многих отведениях в течение 24–48 ч после развития клинических проявлений заболевания или действия провоцирующего стрессового фактора. Удлинение интервала QTc часто бывает выраженным (более 500 мс), что предрасполагает к развитию двунаправленной полиморфной веретенообразной желудочковой тахикардии (torsades de pointes) и фибрилляции желудочков [1].

При трансторакальной эхокардиографии выявляют большую площадь нарушения локальной сократимости миокарда, превышающую зону кровоснабжения одной артерии (циркулярное поражение), а также возможные осложнения (обструкция выносящего тракта левого желудочка, митральная регургитация, вовлечение правого желудочка, образование тромба и разрыв сердца). При проведении ангиографии коронарных артерий обнаруживают отсутствие гемодинамически значимых стенозов, которые могли бы объяснить указанные нарушения сократимости миокарда [1].

В приведенном клиническом случае можно отметить наличие многих факторов риска для развития СТ (возраст, женский пол, стрессовая ситуация, хирургическое вмешательство, введе-

ние добутина, ципрофлоксацина). Учитывая наличие доказанной роли трансформирующего бета-фактора роста как в генезе СТ, так и в развитии пролапса митрального клапана, можно предположить влияние этого фактора на генез патологии у пациентки в описанном случае [10].

В настоящее время существуют диагностические критерии, предложенные исследователями клиники Мейо и впоследствии доработанные Ассоциацией специалистов по сердечной недостаточности (2016 г.) [9]. У нашей пациентки можно выделить присутствие пяти диагностических критериев: проходящее нарушение локальной сократимости миокарда левого желудочка, которому предшествовало оперативное вмешательство; нарушение локальной сократимости соответствовало участкам миокарда, кровоснабжаемым более одной эпикардальной коронарной артерией; отсутствие гемодинамически значимых поражений коронарных артерий; патологические изменения на электрокардиограмме в виде инверсии зубцов Т, сочетавшиеся с увеличением продолжительности интервала QTc до 754 мс с постепенным его укорочением в течение острой фазы заболевания; восстановление фракции выброса левого желудочка до 56%. На основании вышесписанного нами было предположено наличия у пациентки СТ.

ЗАКЛЮЧЕНИЕ

Таким образом, приведенный случай демонстрирует актуальность данного патологического состояния как потенциального осложнения после хирургических вмешательств на митральном клапане и электроимпульсной терапии.

ЛИТЕРАТУРА

1. Lyon A.R., Bossone E., Schneider B. et al. Current state of knowledge on Takotsubo syndrome: a position statement

from the taskforce on takotsubo syndrome of the Heart Failure Association of the European Society of Cardiology. *Eur. J. Heart Fail.* 2016; 18 (1): 8–27. DOI: 10.1002/ehf.424.

- Горшенина Е.И., Куркина Н.В., Мишарова А.П., Нотина Н.И. Кардиомиопатия такоцубо. *Вестник Ивановской медицинской академии.* 2017; 22 (3): 52–57.
- Скакун П.В., Губичева А.В. Особенности этиопатогенеза кардиомиопатии takotsubo. *Apriori.* Серия: естественные и технические науки. 2018; 2: 17.
- Gariboldi V., Jop B., Grisoli D., Jaussaud N., Kerbaul F., Collart F. Takotsubo syndrome after mitral valve replacement for acute endocarditis. *Ann. Thorac. Surg.* 2011; 91 (3): e31–32. DOI: 10.1016/j.athoracsur.2010.10.085.
- Kogan A., Ghosh P., Schwammenthal E., Raanani E. Takotsubo syndrome after cardiac surgery. *Ann. Thorac. Surg.* 2008; 85 (4): 1439–1941. DOI: 10.1016/j.athoracsur.2007.10.003.
- Blázquez J.A., González J.M., Dalmau M.J., Lypez J. Takotsubo cardiomyopathy after elective mitral valve replacement. *Interact Cardiovasc. Thorac. Surg.* 2010; 11 (1): 117–119. DOI: 10.1510/icvts.2010.234013.
- Vizzardi E., Rovetta R., Bonadei I., Quinzani F., D'Aloia A., Salghetti F., Curnis A., Dei Cas L. A case of Takotsubo cardiomyopathy after electrical cardioversion. *Minerva Med.* 2013; 104 (1): 115–117.
- McCutcheon K., Butler I., Vachiat A., Manga P. Takotsubo syndrome in an elderly woman due to electrical cardioversion. *Int. J. Cardiol.* 2016; 224: 69–71. DOI: 10.1016/j.ijcard.2016.08.265.
- Абдрахманова А.И., Цибулькин Н.А., Амиров Н.Б., Галимзянова Л.А., Сайфуллина Г.Б., Ослопова Ю.В. Синдром такоцубо в клинике внутренних болезней. *Вестник современной клинической медицины.* 2017; 10 (6): 49–60. DOI: 10.20969/VSKM.2017.10(6).49-60
- Малев Э.Г., Земцовский Э.В., Омельченко М.Ю., Васина Л.В. Роль трансформирующего β-фактора роста в патогенезе пролапса митрального клапана. *Кардиология.* 2012; 52 (12): 34–39.

Сведения об авторах

Захарьян Елена Аркадьевна, канд. мед. наук, доцент, кафедра внутренней медицины № 1 с курсом клинической фармакологии, Медицинская академия им. С.И. Георгиевского (структурное подразделение), КФУ им. В.И. Вернадского, г. Симферополь. ORCID 0000-0002-7384-9705.

Григорьев Павел Евгеньевич, д-р биол. наук, профессор, зав. кафедрой медицинской физики и информатики, Физико-технический университет (структурное подразделение), КФУ им. В.И. Вернадского, г. Симферополь; профессор, кафедра общей и социальной психологии, Институт психологии и педагогики, ТюмГУ, г. Тюмень. ORCID 0000-0001-7390-9109.

Шатов Дмитрий Викторович, канд. мед. наук, ст. преподаватель, кафедра анестезиологии-реаниматологии и скорой медицинской помощи, Медицинская академия им. С.И. Георгиевского (структурное подразделение), КФУ им. В.И. Вернадского, г. Симферополь. ORCID 0000-0003-2248-5400.

(✉) Шатов Дмитрий Викторович, e-mail: dmitrii_shatov@mail.ru.

Поступила в редакцию 07.04.2019

Подписана в печать 25.12.2019

ЕЩЕ ОДИН ЖУРНАЛ СИБГМУ ВОШЕЛ В SCOPUS

Научно-производственный журнал «Разработка и регистрация лекарственных средств» (издатель – ООО «Центр Фармацевтической Аналитики») успешно прошел экспертизу и был рекомендован комиссией Scopus Content Selection and Advisory Board для включения международную базу данных Scopus. Эксперты комиссии отдельно отметили высокий уровень публикаций журнала, значимость издания для российского рынка.

Учредители журнала:

- «Центр Фармацевтической Аналитики» (ООО «ЦФА»)
- Первый Московский государственный медицинский университет имени И.М. Сеченова
- Сибирский государственный медицинский университет

Цели и задачи журнала

Научно-производственный рецензируемый журнал «Разработка и регистрация лекарственных средств» – актуальное бесплатное ежеквартальное прикладное издание и информационный портал для специалистов, задействованных в сфере обращения лекарственных средств.

Журнал предназначен для фармацевтических предприятий-производителей и их сотрудников из отделов разработки, контроля качества, регистрации, производства и развития; сотрудников лабораторных центров, контрактно-исследовательских организаций, научных и образовательных учреждений. Основная цель журнала – обобщение научных и практических достижений в сфере разработки и регистрации лекарственных средств, повышение научной и практической квалификации специалистов сферы обращения лекарственных средств.

Основные 5 тематических разделов журнала «Разработка и регистрация лекарственных средств» включают цикл развития лекарственного средства от его создания до получения регистрационного удостоверения. Первый раздел посвящен поиску и разработке новых лекарственных средств, второй – фармацевтической технологии и рассматривает научные и практические направления от разработки и производства исходных фармацевтических ингредиентов, технологий и оборудования – до создания стандартных и терапевтически эффективных лекарственных препаратов.

Третий раздел описывает аналитические методики контроля качества; четвертый раздел посвящен подходам к оценке эффективности и безопасности лекарственных средств, проведению доклинических и клинических исследований; в пятом разделе рассматриваются вопросы валидации методик, подготовки регистрационного досье, жизненный цикл лекарственного препарата в GxP окружении.

Наименование и содержание научных работ, публикуемых в журнале «Разработка и регистрация лекарственных средств», должно соответствовать: 02.00.00 – химические науки; 03.02.00 – общая биология; 03.03.00 – физиология; 14.04.00 – фармацевтические науки.

Журнал принимает к рассмотрению обзорные и экспериментальные статьи по данной тематике. К публикации в журнале приглашаются как отечественные, так и зарубежные исследователи в области разработки и регистрации лекарственных средств.

РЕДАКЦИОННАЯ КОЛЛЕГИЯ

Главный редактор

Шохин И. Е., д. фарм. н., генеральный директор ООО «Центр Фармацевтической Аналитики», Москва, Россия.

Редакционная коллегия

Аммуру Ю. И., к. биол. н., зав. лабораторией экспериментальной иммунологии ФГБНУ Научно-исследовательский институт вакцин и сывороток им. И. И. Мечникова, Москва, Россия.

Белоусов М. В., профессор, д. фарм. н., заведующий кафедрой фармации ФПК и ППС ГБОУ ВПО Сибирский государственный медицинский университет Минздрава России, Томск, Россия.

Боян Салия, Assist. Professor, PhD, University of Belgrade, Faculty of Pharmacy, Department of Pharmaceutical Technology and Cosmetology, Белград, Сербия.

Василенко И. А., проф., д. х. н., профессор Института биохимической технологии и нанотехнологии ФГАОУ РУДН, Москва, Россия.

Ваизова О. Е., доцент, д. м. н., профессор кафедры фармакологии ФГБОУ ВО СибГМУ Минздрава России, Томск, Россия.

Гузев К. С., д. ф. н., уполномоченное лицо АО Фармацевтическое научно-производственное предприятие «Ретиноиды», Москва, Россия.

Гусаров Д. А., к. х. н., руководитель группы экспериментального биотехнологического производства Научно-исследовательского центра эпидемиологии и микробиологии им. Н. Ф. Гамалеи Минздрава России, Москва, Россия.

Демина Н. Б., проф., д. фарм. н., профессор кафедры фармацевтической технологии ФГАОУ ВО Первый МГМУ им. И. М. Сеченова, Москва, Россия.

Емшанова С. В., д. фарм. н., начальник отдела научных разработок ЦКП (НОЦ) ФГАОУ РУДН, Москва, Россия.

Каленикова Е. И., проф., д. фарм. н., зав. кафедрой фармацевтической химии, фармакогнозии и организации фармацевтического дела факультета фундаментальной медицины МГУ им. М. В. Ломоносова, Москва, Россия.

Комаров Т. Н., к. фарм. н., старший химик-аналитик ООО «ЦФА», Москва, Россия.

Кулинич Ю. И., к. фарм. н., эксперт 1 категории ФГБУ НЦ ЭСМП Минздрава России, Москва, Россия.

Макеев О. Г., проф., д. м. н., зав. кафедрой биологии и медицинской генетики УГМУ, Екатеринбург, Россия.

Малашенко Е. А., к. фарм. н., ст. преп. кафедры фармацевтической и токсикологической химии ФГАОУ ВО Первый МГМУ им. И.М. Сеченова, Москва, Россия.

Медведев Ю. В., к. фарм. н., доц. кафедры фармацевтической и токсикологической химии ФГАОУ ВО Первый МГМУ им. И.М. Сеченова, Москва, Россия.

Мельников Е. С., к. фарм. н., старший научный сотрудник ЦКФ ФГБУ НЦЭСМП Минздрава России, Москва, Россия.

Мирошниченко И. И., д. м. н., заведующий лабораторией фармакокинетики ФГБНУ Научный центр психического здоровья (НЦПЗ), Москва, Россия.

Мустафин Р. И., к. фарм. н., директор Института фармации ФГБОУ ВО Казанский государственный медицинский университет Минздрава России, Казань, Республика Татарстан.

Оборотова Н. А., проф., д. фарм. м, НИМЦ онкологии им. Н.Н. Блохина, Москва, Россия.

Попов В. В., проф., д. м. н., зав. лабораторией профессиональной клинической фармакодинамики НУЗ «Научный клинический центр ОАО «РЖД», Москва, Россия.

Русинов В. А., чл.-корр. РАН, д. х. н., директор Химико-технологического института ФГАОУ ВО УрФУ имени первого Президента России Б.Н. Ельцина.

Скорик Ю. А., доц., к. х. н., руководитель лаборатории природных полимеров Института высокомолекулярных соединений РАН, Санкт-Петербург, Россия.

Сливкин А. И., проф., д. фарм. н., зав. кафедрой фармацевтической химии и фармацевтической технологии ФГАОУ ВО Воронежский государственный университет, Воронеж, Россия.

Смехова И. Е., профессор кафедры технологии лекарственных форм. ФГБОУ ВО Санкт-Петербургский государственный химико-фармацевтический университет, Санкт-Петербург, Россия.

Станишевский Я. М., д. х. н., проф., директор Института биохимической технологии и нанотехнологии ФГАОУ РУДН, Москва, Россия.

Сукоян Г. В., д. б. н., Международный центр внедрения новых биомедицинских технологий, Тбилисский государственный университет имени Иванэ Джавахишвили, Тбилиси, Грузия.

Сысуев Б. Б., доц., д. фарм. н., ФГАОУ ВО Первый МГМУ им. И.М. Сеченова, Москва, Россия.

Ташлицкий В. Н., к. х. н., старший научный сотрудник кафедры химии природных соединений химического факультета МГУ им. М.В. Ломоносова, Москва, Россия.

Тринеева О. В., д. фарм. н., доцент кафедры фармацевтической химии и фармацевтической технологии ФГАОУ ВО Воронежский государственный университет, Воронеж, Россия.

Хуторянский В. В., к. х. н., Prof., BSc MSc PhD MRSC, School of Pharmacy, University of Reading, Реддинг, Великобритания.

Чучалин В. С., д. фарм. н., заведующий кафедрой фармацевтической технологии, декан фармацевтического факультета ФГБОУ ВО СибГМУ Минздрава России, Томск, Россия.

Эпштейн Н. А., к. х. н., зав. лабораторией Центра регистрации и разработки лекарственных средств ООО «Ирвин 2», Москва, Россия, Екатеринбург, Россия.