

Praptiwi *et al.* - Toksisitas Akut Oral Dua Senyawa Bisanttraquinon (+)-2,2'-Episitoskirin A dan (+)-1,1'-Bislunatin

## TOKSISITAS AKUT ORAL DUA SENYAWA BISANTRAQUINON (+)-2,2'-EPISITOSKIRIN A DAN (+)-1,1'-BISLUNATIN [Oral Acute Toxicity of Two Bisanttraquinones (+)-2,2'-Epicytoskyrin A and (+)-1,1'-Bislunatin]

Praptiwi, Arif Nurkanto, Dewi Wulansari dan Andria Agusta✉

Pusat Penelitian Biologi, Lembaga Ilmu Pengetahuan Indonesia, Jl. Raya Bogor Km. 46, Cibinong 16911  
e-mail: andr002@lipi.go.id

### ABSTRACT

Bisanttraquinones (+) - 2,2'-epicytoskyrin A and (+) - 1,1'-bislunatin produced by the endophytic fungus *Diaporthe* sp. GNPB-10 showed potent antibacterial activity on in-vitro test and have the opportunity to become new antibiotics candidates. The aspects of safety and toxicity of drug candidates have to be examined before applying to human. This study was conducted to determine the safety aspects of the compounds through acute oral toxicity testing in mice (*Mus musculus*). Acute toxicity of (+) - 2,2'-epicytoskyrin A and (+) - 1,1'-bislunatin evaluated by the method of Up and Down Procedure with limit test at a dose of 2000 mg / kg. Results of acute toxicity test showed that the LD<sub>50</sub> of (+) - 2,2'-epicytoskyrin A and (+) - 1,1'-bislunatin were of 1638.87 mg / kg and > 2000 mg / kg respectively. Administration of (+) - 2,2'-epicytoskyrin A resulted in increased miliari multifocal hepatitis, fatty degeneration and necrosis of liver cells, and the renal tubule epithelial degeneration. Administration of (+) - 1,1'-bislunatin at a dose of 2000 mg / kg resulted in multifocal accumulation of inflammatory cells in the liver and degeneration of cells in the islets of Langerhans although not resulting in death. The administration of those compounds indicated the changes in the organs, but based on the UN/ECE classification of LD<sub>50</sub> value showed that (+) 2,2'-epicytoskyrin A and (+) - 1,1'-bislunatin included as low acute toxicity substance.

**Key words:** (+)-2,2'-Epicytoskyrin A, (+)-1,1'-bislunatin, antimicrobial, oral acute toxicity.

### ABSTRAK

Senyawa bisanttraquinon (+)-2,2'-episitoskirin A dan (+)-1,1'-bislunatin yang diproduksi oleh jamur endofit *Diaporthe* sp. GNPB-10 secara *in-vitro* memperlihatkan aktivitas antibakteri yang kuat dan memiliki peluang untuk dijadikan sebagai kandidat antibiotik baru. Suatu kandidat obat harus diketahui aspek keamanannya atau efek toksisitasnya agar bisa digunakan pada manusia. Penelitian ini dilakukan untuk mengetahui aspek keamanan kedua senyawa tersebut di atas melalui uji toksisitas akut oral pada hewan coba mencit (*Mus musculus*). Toksisitas akut (+)-2,2'-episitoskirin A dan (+)-1,1'-bislunatin dievaluasi dengan metode *Up and Down Procedure* dengan *limit test* pada dosis 2000 mg/kg BB. Hasil uji toksisitas akut menunjukkan bahwa nilai LD<sub>50</sub> senyawa bisanttraquinon (+)-2,2'-episitoskirin A dan (+)-1,1'-bislunatin berturut-turut adalah 1638,87 mg/kg BB dan >2000 mg/kg BB. Pemberian senyawa (+)-2,2'-episitoskirin A mengakibatkan meningkatnya miliari multifokus hepatitis, degenerasi lemak dan nekrosis pada sel hati, sedangkan pada ginjal mengakibatkan meningkatnya degenerasi epitel tubuli dengan meningkatnya pemberian dosis. Pemberian (+)-1,1'-bislunatin pada dosis 2000 mg/kg BB mengakibatkan akumulasi multifokus sel radang pada hati dan degenerasi sel pada pulau Langerhans meskipun tidak mengakibatkan kematian. Walaupun beberapa indikasi memperlihatkan adanya perubahan pada organ-organ yang diamati, namun berdasarkan klasifikasi UN/ECE nilai LD<sub>50</sub> senyawa (+)2,2'-episitoskirin A dan (+)-1,1'-bislunatin termasuk dalam *low acute toxicity*.

**Kata Kunci:** (+)-2,2'-Episitoskirin A, (+)-1,1'-bislunatin, toksisitas akut oral, histopatologi.

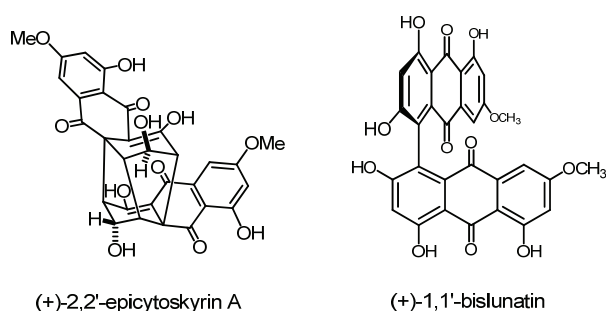
### PENDAHULUAN

Pada beberapa dekade terakhir telah diketahui bahwa jamur endofit mampu menghasilkan bahan aktif yang dimanfaatkan sebagai antimikroba, antioksidan, antiplasmodium dan antikanker. Jamur endofit telah dianggap sebagai sumber daya potensial untuk memproduksi berbagai jenis metabolit sekunder sebagai bahan bioaktif yang potensial sebagai antioksidan, anti-inflamasi, antidiabetes, antitumor, sifat antimikroba (Kharwar *et al.*, 2011, Chowdhary *et al.*, 2012). Jamur endofit juga memiliki kemampuan untuk menghasilkan senyawa aktif yang sama yang dihasilkan oleh tanaman inang (Zhao *et al.*, 2011).

Senyawa (+)-2,2'-episitoskirin A dan (+)-1,1'-bislunatin merupakan dua antraquinon yang merupakan metabolit utama pada kultur jamur endofit *Diaporthe* sp. GNPB-10 yang diisolasi dari tumbuhan gambir (*Uncaria gambier*) (Agusta *et al.*, 2015; Praptiwi *et al.*, 2013). Kedua senyawa bisanttraquinon tersebut pertama kali diisolasi dan dikarakterisasi sebagai metabolit utama pada kultur jamur endofit *Diaporthe* sp. F yang berasosiasi dengan tumbuhan teh, *Camellia sinensis* (Agusta *et al.*, 2006). Penelitian lebih lanjut memperlihatkan bahwa kedua senyawa ini, terutama (+)-2,2'-episitoskirin A memiliki aktivitas antibakteri yang kuat terhadap beberapa jenis bakteri patogen

dengan rentang *minimal inhibitory concentration* (MIC) 0.06 – 64 µg/ml (Agusta *et al.*, 2015; Praptiwi *et al.*, 2013).

Dalam tahapan pengembangan bahan obat, aspek keamanan adalah salah satu faktor penting yang perlu dipelajari. Untuk itu, dalam tulisan ini akan dilaporkan efek toksisitas akut oral dari kedua senyawa tersebut diatas, dan efek kedua senyawa ini terhadap beberapa organ penting di dalam tubuh hewan coba.



(+)-2,2'-epicytoskyrin A

(+)-1,1'-bislunatin

**Gambar 1.** Struktur kimia molekul (+)-2,2'-episisotkirin A dan (+)-1,1'-bislunatin, dua metabolit utama pada kultur jamur endofit *Diaporthe* sp. GNBP-10 (*Chemical structure of (+)-2,2'-epicytoskyrin A and (+)-1,1'-bislunatin. Two main bisanthraquinones produced by the endophytic fungus Diaporthe sp. GNBP-10*)

## BAHAN DAN CARA KERJA

### Kultivasi Jamur dan Isolasi (+)-2,2'-episisotkirin A dan (+)-1,1'-bislunatin

Jamur endofit *Diaporthe* sp. GNBP-10 diisolasi dari batang tumbuhan gambir (*Uncaria gambier* Roxb.) ditumbuhkan diatas medium PDA (2 x 1 L, DIFCO) selama 1 bulan pada temperatur ruang (25-27 °C). Selanjutnya seluruh kultur medium berikut biomassa jamur diekstraksi dengan etil asetat, kemudian dipekatkan dengan *rotary evaporator*. Isolasi (+)-2,2'-episisotkirin A dan (+)-1,1'-bislunatin dilakukan dengan teknik kolom kromatografi menggunakan Sephadex LH-20 (LG Bioscience) sebagai fase diam dan dielusi dengan

metanol. Eluat selanjutnya dimonitor dengan menggunakan campuran pelarut diklorometan : methanol (10:1). Eluat yang memiliki noda yang sama pada KLT (Silica gel F254, Merck) digabung menjadi suatu fraksi. Identifikasi (+)-2,2'-episisotkirin A dan (+)-1,1'-bislunatin dilakukan dengan analisis HPLC (Shimadzu LC-20) dan 1D-NMR (JEOL ICA-500) seperti telah dilaporkan pada tulisan terdahulu (Agusta *et al.*, 2015; Praptiwi *et al.*, 2013)-.

### Hewan Percobaan

Hewan percobaan yang digunakan adalah mencit dari galur *Deutsch Democratic Yokohama* (DDY) umur 6-8 minggu dengan berat badan 25-30 g/ekor yang diperoleh dari Fakultas Kedokteran Hewan, Institut Pertanian Bogor. Hewan percobaan diaklimatisasi selama 7 hari sebelum perlakuan dan ditempatkan pada kandang dengan suhu 22 °C (±3 °C). Pakan dan air minum disediakan secara *ad libitum*. Protokol pengujian toksisitas akut oral pada hewan coba ini telah disetujui oleh Komisi Etik Penelitian Kesehatan, Badan Litbang Kesehatan, Kementerian Kesehatan dengan nomor LB.02.01/5.2/KE.164/2014.

### Uji toksisitas akut oral

Uji toksisitas akut mengacu pada pedoman dari the *Organization for Economic Co-operation and Development* (OECD) 425 yaitu *Up and Down Procedure* (Anonymous, 2001). Sebelum pemberian senyawa uji, mencit dipuaskan satu malam tetapi tetap diberi minum. Senyawa uji disuspensikan dengan larutan Na-CMC 1%.

### Limit Test

Pada awal pengujian, satu ekor mencit dipuaskan tetapi air minum diberikan secara *ad libitum*. Selanjutnya, mencit ditimbang kemudian sediaan senyawa uji diberikan peroral pada dosis tunggal 2000 mg/kg BB. Volume Administrasi Obat (VAO) dihitung sesuai dengan bobot mencit, yaitu 60 mg/0,2 ml. Setelah pemberian sediaan uji,

hewan percobaan dipuaskan selama 1-2 jam, selanjutnya pakan diberikan secara *ad-libitum*. Pada 4 jam pertama dilakukan pengamatan setiap 30 menit, dan pengamatan dilanjutkan setiap hari selama 14 hari. Tanda-tanda toksisitas yang diamati meliputi, kulit dan bulu, mata, letargi, konvulsi, tremor, diare, dan kematian. Apabila setelah 48 jam mencit pertama masih hidup dan tidak menunjukkan tanda-tanda toksisitas ataupun kematian, maka pengujian dilanjutkan pada empat mencit lainnya. Apabila terdapat 3 hewan coba yang mati, maka uji dilanjutkan dengan *main test*.

#### Uji toksisitas akut oral (+)-2,2'-episitoskirin A

Efek toksisitas akut oral (+)-2,2'-episitoskirin A dievaluasi terhadap mencit dengan variasi pemberian dosis 1, 10, 100, 1000 dan 2000 mg/Kg BB secara oral. Perilaku dan kondisi hewan coba diamati sampai 14 hari setelah perlakuan. Hewan yang mati selama percobaan dan yang tidak mati selanjutnya di anestesi dan dianalisis organ pentingnya (hati, limfa, ginjal) untuk melihat efek yang ditimbulkan oleh senyawa uji. Penghitungan LD<sub>50</sub> dari sediaan uji dilakukan dengan menggunakan program SPSS 17.

#### Nekropsi

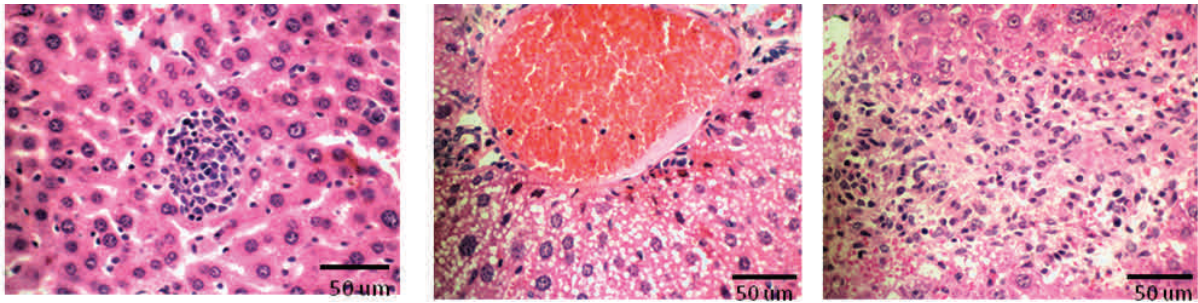
Nekropsi dilakukan terhadap mencit yang digunakan untuk uji toksisitas akut dan diberi sediaan (+)-2,2'-episitoskirin A atau (+)-1,1'-bislunatin pada dosis 2000 mg/kg BB. Nekropsi dilakukan untuk mengetahui perubahan makroskopis dan mikroskopis akibat pemberian sediaan uji. Hewan uji yang masih hidup sampai hari ke 14 dibius dengan cara inhalasi eter. Hewan uji yang telah mati sesegera mungkin dibedah pada bagian perut secara melintang. Selanjutnya organ jantung, paru, otak, hati, ginjal dan limpa diambil. Organ tersebut selanjutnya dicuci dan di fiksasi dengan larutan BNF 10%. Pengamatan histopatologi pada perlakuan (+)-1,1'-bislunatin diamati pada organ hati, ginjal dan pulau Langerhans.

#### Pembuatan preparat histopatologi

Organ yang telah dinekropsi selanjutnya di *trimming* (iris tipis) setelah berada 2 hari pada BNF 10%. Irisan dilakukan dengan tebal  $\pm 0.5$  cm, kemudian dimasukkan dalam tissue cassette. Selanjutnya dilakukan proses penghilangan kadar air dan infiltrasi paraffin dalam jaringan dengan alat *automatic tissue processor* lalu dilakukan proses *embedding* (proses penanaman organ ke dalam blok paraffin). Blok tersebut selanjutnya disimpan pada suhu 4-6 °C sebelum diiris dengan mikrotom pada ukuran 3 mikron. Setelah dipotong, jaringan tersebut diletakkan diatas air hangat agar jaringan tidak mengkerut, kemudian potongan tersebut diletakkan diatas gelas obyek selanjutnya disimpan dalam inkubator selama 24 jam. Setelah 24 jam dilakukan proses pewarnaan dengan haemotoksilin eosin (HE). Pengamatan histopatologi akibat perlakuan sediaan uji pada mencit dilakukan dengan mikroskop cahaya dan video mikrometer (Cnscope) dengan pembesaran 40x dan dihitung jumlah perubahan sel pada jaringan .

#### HASIL

Uji toksisitas akut dengan metode limit test terhadap senyawa (+)-2,2'-episitoskirin A menunjukkan adanya kematian 2 ekor mencit pada ke 4 dan ke 6 setelah pemberian senyawa uji. Oleh karena itu, uji toksisitas akut dilanjutkan dengan uji toksisitas akut dengan kisaran 1-2000 mg/kg BB. Pada pengujian toksisitas akut secara oral sampai dengan dosis 1000 mg/kg BB tidak mengakibatkan kematian sampai hari ke-14 setelah perlakuan pada mencit percobaan. Secara visual juga tidak ada terlihat keganjilan pada perilaku hewan coba. Selanjutnya nilai LD<sub>50</sub> (+)-2,2'-episitoskirin A terhadap mencit dihitung berdasarkan analisis probit dengan bantuan program SPSS Versi 17 sehingga diperoleh nilai 1638. 87 mg/kg BB. Kematian hewan coba terdapat pada kelompok yang menerima dosis 2000 mg/kg BB, kematian terjadi pada hari ke 9, 12 dan 13 setelah pemberian senyawa uji.

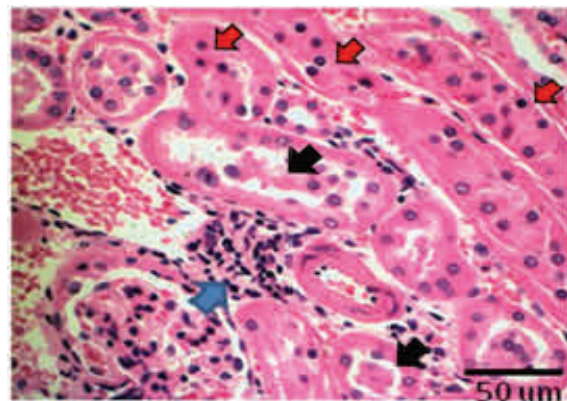


**Gambar 2.** Fotomikrograf jaringan hati mencit pada perlakuan (+)-2,2'-episisotkirin 2000 mg/kg BB. Lesio berupa : multifokus miliari hepatitis, degenerasi lemak dan nekrosis. Pewarnaan : Haemotoksilin eosin (HE), Bar : 50 µm. [Photomicrograph of liver section of mice administered with 2000 mg/kg body weight of (+)- epicytoskyrin, stained with haemotoxylin eosin, Bar : 50 µm). Lession : miliari multifocal hepatitis, fatty degeneration and necrosis].

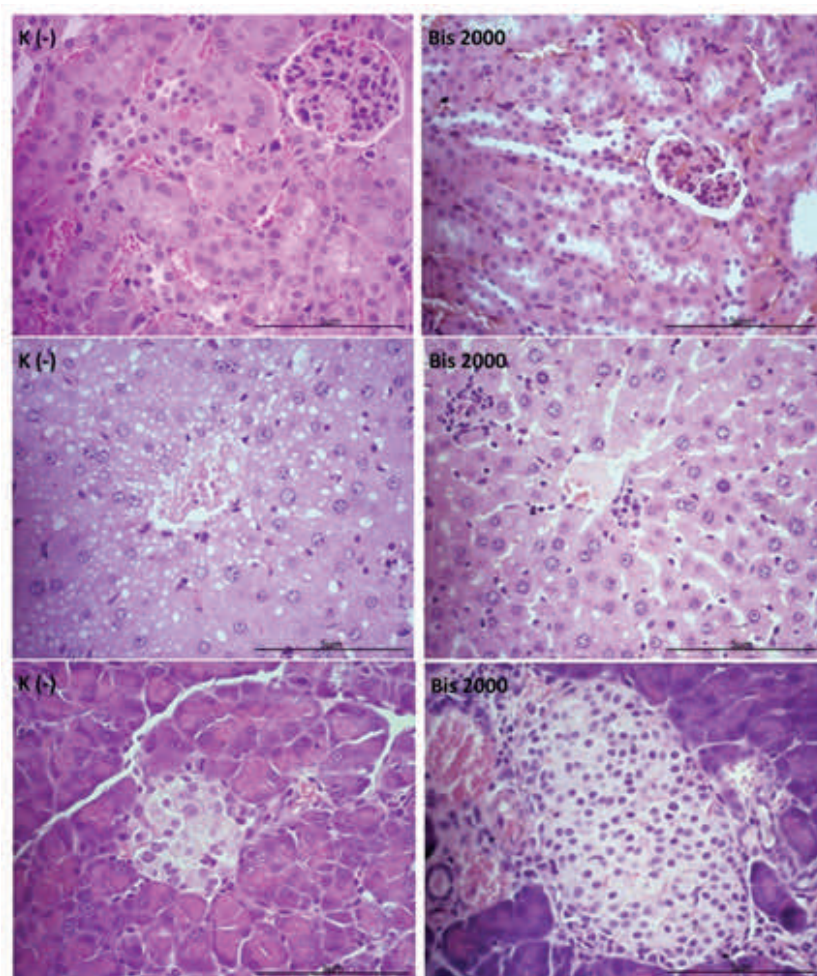
Pengamatan histopatologi pada beberapa organ mencit dilakukan dengan mikroskop cahaya. Nekropsi dilakukan terhadap mencit untuk mengetahui perubahan secara makroskopis dan mikroskopis organ. Hasil pengamatan histopatologi jantung menunjukkan adanya lesi berupa kardiomiopati/degenerasi otot jantung dan myocarditis. Lesi tersebut terdapat pada semua kelompok perlakuan termasuk kelompok kontrol negatif yang hanya dicekok dengan suspensi CMC-Na 1%. Oleh sebab itu lesi tersebut merupakan reaksi tidak spesifik. Hal yang sama terjadi pada organ paru dimana terdapat lesi peradangan jaringan interstitial paru disekitar jalur masuknya udara (bronkioli) yang ditemukan pada seluruh kelompok perlakuan termasuk kelompok kontrol negatif. Lesi yang terdapat pada jaringan hati adalah berupa peradangan di sekitar pembuluh darah porta dan vena centralis terdapat pada semua kelompok perlakuan, tetapi lesi berupa multifokus miliari hepatitis, degenerasi lemak dan nekrosis sel hepatosit meningkat dengan meningkatnya dosis (+)-2,2'-episisotkirin A. Multifokus miliari hepatitis pada sel hati hanya terlihat pada perlakuan dengan dosis 1000 dan 2000 mg/kg BB, sedangkan degenerasi lemak sudah mulai ditemukan pada perlakuan dengan dosis 100 mg/kg BB (Gambar 2). Lesi hepatosit berupa degenerasi lemak dan nekrosa, hanya terlihat pada kelompok perlakuan.

Histopatologi pada organ limpa menunjukkan

adanya peningkatan nekrosa sel limfoid dengan meningkatnya dosis (+)-2,2'-episisotkirin A. Pengamatan pada jaringan ginjal menunjukkan adanya peningkatan degenerasi epitel tubuli pada kelompok perlakuan (+)-2,2'-episisotkirin A.



**Gambar 3.** Fotomikrograf jaringan ginjal mencit pada perlakuan (+)-2,2'- episisotkirin dosis 2000 mg/kg BB. Panah hitam menunjukkan akumulasi protein, panah biru menunjukkan multifocal peradangan interstitialis (panah biru), dan nekrosis (panah merah). Pewarnaan : HE, skala : 50 µm. [Photomicrograph of kidney section of mice administered with 2000 mg/kg body weight of (+)- epicytoskyrin, stained with haemotoxylin eosin, Bar : 50 µm).Protein accumulation (black arrow), multifocal interstitial inflammation (blue arrow), necrosis (red arrow)].



**Gambar 4.** Foto mikrograf jaringan (A)ginjal, (B) Hati, dan (C) Pulau Langerhans pada perlakuan kontrol negatif (K-), dan pemberian bislunatin 2000 mg/kg BB (Bislu 2000)., pewarnaan Hematoksin Eosin, skala = 5  $\mu$ m [Photomicrograph of (A) kidney, (B) liver and (C) Langerhans islet of negative control group (K-) and administered with 2000 mg/kg body weight (+)-1,1'-bislunatin (bislu 2000), stained with haemotoxylin eosin].

Pada organ ginjal, ditemukan adanya kebocoran protein saat penyaringan darah oleh glomerulus menyebabkan akumulasi protein pada lumen tubulus, degenerasi serta nekrosis terlihat pada beberapa tubuli dan multifokal peradangan interstisial (Gambar 3.).

Hasil pengamatan pada uji toksisitas akut senyawa (+)-1,1'-bislunatin dengan metode *Up and Down Procedure* dengan limit test pada dosis 2000 mg/kg BB tidak mengakibatkan tanda-tanda kelainan dan juga kematian pada hewan coba selama 14 hari pengamatan.

Pengamatan histopatologi pada organ hati menunjukkan akumulasi multifokus sel radang pada perlakuan (+)-1,1'- bislunatin. Morfologi sel pada ginjal pada perlakuan (+)-1,1'- bislunatin ternyata sama dengan kontrol, tetapi pulau Langerhans dari mencit dengan perlakuan bislunatin mengalami peningkatan degenerasi sel.

#### PEMBAHASAN

Senyawa (+)-2,2'-episitoskirin A dan (+)-1,1'-bislunatin merupakan dua senyawa bisntrakuinon yang diisolasi dari jamur endofit *Diaphorte* sp.

GNDP-10. (+)-2,2'-episitoskirin A telah diketahui mempunyai aktivitas antibakteri yang kuat terhadap beberapa isolat bakteri patogen. Senyawa (+)-1,1'-bislunatin juga diketahui mempunyai aktivitas biologi yaitu dapat menurunkan kadar glukosa darah mencit (unpublish data).

Keamanan penggunaan (+)-2,2'-episitoskirin dievaluasi dengan uji toksisitas akut. Toksisitas akut dilakukan untuk mengetahui kemampuan suatu sediaan uji yang menyebabkan efek negatif/mematikan segera setelah pemberian satu kali sediaan uji per oral (Anonimus, 2015).

Berdasarkan klasifikasi bahan kimia yang dikeluarkan oleh PBB (UN, 2003), maka nilai LD<sub>50</sub> yang diperoleh ini dapat disimpulkan bahwa senyawa (+)-2,2'-episitoskirin A dan (+)-1,1'-bislunatin tergolong ke dalam substansi dengan efek *low acute toxicity*, hal ini juga sesuai dengan klasifikasi dari *Canadian Center for Occupational Health and Safety* (2010) bahwa nilai LD<sub>50</sub> antara 500-5000 mg/kg BB termasuk dalam *low toxicity*. Pemberian senyawa uji sampai dengan dosis 2000 mg/kg BB tidak mempengaruhi berat organ hati, ginjal, limpa, paru, otak dan jantung bila dibandingkan dengan perlakuan kontrol negatif.

Pengamatan histopatologi dilakukan untuk mengetahui perubahan makroskopis dan mikroskopis pada beberapa organ penting. Hasil pengamatan histopatologi pada beberapa organ ternyata yang paling berpengaruh adalah hati dan ginjal. Hati dan ginjal merupakan dua organ yang melakukan proses detoksifikasi. Harada *et al.* (1999) menyatakan bahwa hati mempunyai fungsi yang kompleks dan beragam termasuk aktivitas endokrin dan eksokrin, metabolisme, konjugasi, detoksifikasi, dan hematopoiesis pada awal perkembangan embrio dan janin. Hati merupakan organ penting pada proses detoksifikasi berbagai xenobiotik (Abdel-Daim *et al.*, 2013), dan merupakan organ detoksifikasi yang pertama kali menghadapi semua bahan yang diserap dari saluran pencernaan, dimana respon toksik dapat ditunjukkan dari adanya degenerasi sel, nekrosis dan fibrosis (Saidu *et al.*,

2007).

Pemberian (+)-2,2'-episitoskirin A pada hewan coba mengakibatkan peningkatan degenerasi lemak dan nekrosis pada sel hepatosit. Lesi berupa degenerasi lemak dapat disebabkan oleh adanya xenobiotik. Steatosis mikrovesikular yang juga disebut degenerasi lemak merupakan retensi abnormal lipid di dalam sel yang menggantikan sitoplasma. Degenerasi lemak pada hati sangat dimungkinkan terjadi karena hati merupakan organ primer pada metabolisme lipid. Sel hati ditempati oleh lipid tetapi pada saat fiksasi lipid terlarut sehingga pada gambar fotomikrograf terlihat adanya ruang kosong (Paul and Didia, 2012). Perubahan morfologi pada sel hati tersebut sesuai dengan hasil penelitian Ueno *et al.* (1980) dimana pemberian (+)-rugulosin yang juga merupakan bisntrakuinon dari beberapa jamur endofit mengakibatkan terjadinya kerusakan hati akut yang berupa degenerasi lemak, dan nekrosis. Hal ini juga sejalan dengan hasil penelitian Uruguchi *et al.* (1971) yang menyatakan bahwa hati merupakan target organ utama akibat dari pemberian luteoskirin, suatu bisntrakuinon dari jamur endofit *P. islandicum*.

Pemberian (+)-2,2'-episitoskirin A ternyata juga berpengaruh terhadap gambaran morfologi jaringan ginjal berupa kebocoran protein pada glomerulus yang mengakibatkan akumulasi protein pada lumen tubulus, degenerasi dan nekrosis. Ginjal merupakan organ penting untuk filtrasi darah, memelihara keseimbangan cairan tubuh, mengeluarkan produk sisa metabolisme (Churchill, 1990). Menurut Lu (1995) fungsi utama ginjal adalah memproduksi urin sebagai jalur ekskresi sebagian besar senyawa racun, sehingga ginjal merupakan organ sasaran dari efek toksik. Adanya kebocoran protein pada glomerulus merupakan indikasi proses filtrasi mengalami gangguan (Ressang, 1984) sehingga diikuti oleh adanya akumulasi protein. Endapan protein dapat terjadi pada glomerulus maupun tubuli ginjal. Menurut Jones *et al.* (2006) disfungsi glomerulus terhadap filtrasi bahan-bahan asing termasuk molekul pro-

tein akan melalui ruang Bowman dan masuk ke lumen tubulus sehingga mengakibatkan kerusakan pada tubulus.

Uji toksisitas akut oral senyawa (+)-1,1'-bislunatin dilakukan dengan metode *Up and Down Procedure* pada *Limit Test* 2000 mg/kg BB. LD<sub>50</sub> senyawa (+)-1,1'-bislunatin > 2000 mg/kg BB sehingga uji toksisitas akut tidak dilanjutkan dengan uji toksisitas akut pada beberapa konsentrasi yang berbeda. Pemberian (+)-1,1'-bislunatin pada dosis 2000 mg/kg BB meskipun tidak mengakibatkan kematian tetapi gambaran histopatologi pada jaringan hati menunjukkan adanya peningkatan peradangan. Gambaran histopatologi organ yang diamati pada uji toksisitas akut (+)-1,1'-bislunatin adalah hati, ginjal dan pulau Langerhans. Hal ini dilakukan karena hati dan ginjal merupakan organ penting pada proses detoksifikasi di dalam tubuh (Arsad *et al.*, 2014). Histopatologi pulau Langerhans juga diamati karena berhubungan dengan potensinya sebagai antidiabetis. Morfologi sel Pulau Langerhans pada perlakuan (+)-1,1'-bislunatin ternyata juga meningkatkan degenerasi sel,

## KESIMPULAN

Nilai LD<sub>50</sub> senyawa (+)-2,2'-episitoskirin A adalah 1638.87 mg/kg BB dan digolongkan sebagai senyawa yang *slightly toxic*. Pemberian (+)-2,2'-episitoskirin A pada dosis > 1000 mg/kg BB meningkatkan terjadinya lesi miliari multifokus hepatitis dan degenerasi lemak pada hati, namun tidak signifikan.

Nilai LD<sub>50</sub> senyawa (+)-1,1'-bislunatin >2000 mg/kg BB. Pemberian (+)-1,1'-bislunatin pada dosis 2000 mg/kg mengakibatkan meningkatnya lesi pada jaringan hati berupa akumulasi multifokus sel radang dan degenerasi sel pada pulau Langerhans, namun tidak signifikan. Dosis pemberian senyawa (+)-2,2'-episitoskirin dan (+)-1,1'-bislunatin harus dikaji lebih lanjut segi keamanan penggunaannya. Perlu dilakukan uji toksisitas sub-kronis untuk mengetahui

penggunaannya dalam waktu lebih lama.

## UCAPAN TERIMAKASIH

Penelitian ini didanai oleh Kegiatan Kompetitif LIPI. Diucapkan terimakasih kepada Andi Saptaji Kamal dan Lukman Hafid atas asistensinya dilaboratorium dan dikandang hewan coba.

## DAFTAR PUSTAKA

- Abdel-Daim MM, SMM Abuzead and SM Halawa. 2013. Protective Role of *Spirulina platensis* Against Acute Deltamethrin-Induced Toxicity in Rats," *PLOS ONE* vol. 8(9), Article ID e72991.
- Agusta, A, K Ohashi and H Shibuya. 2006. Bisntrakuinone Metabolites Produced by the Endophytic Fungus *Diaporthe* sp. *Chemical and Pharmaceutical Bulletin* 54 (4), 579-582.
- Agusta, A, D Wulansari, Y Jamal, A Nurkanto, Praptiwi and A Fathoni. 2015. Antibacterial Activity and Mode of Action of (+)-2,2'-Epicytoskyrin A. *Microbiology Indonesia* 9(1), 1-9.
- Anonimous. 2001. OECD Guideline 425 for Testing of Chemicals. Acute Oral Toxicity- Up-and-Down Procedure. [https://ntp.niehs.nih.gov/iccvm/suppdocs/feddocs/oecd/oecd\\_gl425-508.pdf](https://ntp.niehs.nih.gov/iccvm/suppdocs/feddocs/oecd/oecd_gl425-508.pdf). (Diunduh 14 November 2014).
- Anonimus, 2015. Acute Toxicity. <http://www.ilo.org/legacy/english/protection/safework/ghs/ghsfinal/ghsc05.pdf> (Diunduh 2 Februari 2015).
- Arsad SS, NM Esa and H Hamzah. 2014. Histopathologic Changes in Liver and Kidney Tissues from Male Sprague Dawley Rats Treated with *Rhaphidophora Decursiva* (Roxb.) Schott Extract. *Journal of Cytology & Histology* S4: 001. doi:10.4172/2157-7099.
- Canadian Center for Occupational Health and Safety. 2010. A Guide to the management Hazardous Substances. [http://www.labour.gc.ca/eng/health\\_safety/pubs\\_hs/manage\\_guide.shtml](http://www.labour.gc.ca/eng/health_safety/pubs_hs/manage_guide.shtml). (Diunduh 2 April 2015).
- Chowdhary K, N Kaushik, AG Coloma, and CM Raimundo. 2012. Endophytic fungi and their metabolites isolated from Indian medicinal plant. *Phytochemistry Reviews* 11:467-485. <http://link.springer.com/article/10.1007%2Fs11101-012-9264-2#page-1> (Diunduh 2 April 2015).
- Churchill, J. 1990. *Pet Sense. Caring for Pets and Native Fauna*. Angus and Robertson Publisher. Australia.
- Harada T, A Enomoto, GA Boorman and RR Maronpot. 1999. Liver and Gallbladder, In: *Pathology of the Mouse*. RR Maronpot (Ed.), 119-83. Cache River Press, Vienna, IL.
- Jones TC, DH Ronald and WK Norval. 2006. *Veterinary Pathology* p. 337. Blackwell Publishing. USA.
- Kharwar RN, A Mishra, SK Gond, A Stierle and D Stierle. 2011. Anticancer Compounds Derived from Fungal Endophytes: Their Importance and Future Challenges. *Natural Product Reports* 28, 1208-1228.
- Lu, FC. 1995. *Toksikologi Dasar*, 224-236. Universitas Indonesia Press. Jakarta.
- Paul CW and BC Dida. 2012. The Effect of Methanolic Extract of *Moringa oleifera* Lam. Roots on the Histology of Kidney and Liver of Guinea Pigs. *Asian Journal of*

- Medical Sciences* **4(1)**, 55-60.
- Praptiwi, Y Jamal, A Fathoni, A Nurkanto and A Agusta.** 2013. Antibacterial Activity of Bisanthraquinone (+)-1,1-Bislunatin. *Microbiology Indonesia* **7(4)**, 159-166.
- Ressang, AA.** 1984. *Patologi Khusus Veteriner*. Percetakan Bali. Denpasar.
- Saidu Y, LS Bilbis, M Lawal, SA Isezuo and R A Umar.** 2007. Hematotoxicity Study of the Leaf Extract of *Albizia chevalieri*. *Biochemia Medica* **17(2)**, 139-270.
- Ueno Y, N Sato, T Ito, I Ueno, M Enomoto and H Tsunoda.** 1980. Chronic Toxicity and Hepatocarcinogenicity of (+) Rugulosin, an Anthraquinoid Mycotoxin from *Penicillium* species: Preliminary Surveys in Mice. *Journal of Toxicology and Environmental Health Sciences* **5(4)**, 295-302 <http://www.ncbi.nlm.nih.gov/pubmed/7218376> (Diunduh 4 Desember 2014).
- United Nations- Economic Commission for Europe (UN/ECE).** 2003. Globally Harmonized System of Classification and Labelling of Chemicals (GHS) 7. New York and Geneva. United Nations.
- Uraguchi K, M Saito, Y Noguchi, K Takahashi, M Enomoto and T Tatsuno.** 1971. Chronic Toxicity and Carcinogenicity in Mice of the Purified Mycotoxins, Luteosyirin and Cyclochlorotine. *Food and Cosmetics Toxicology* **10**, 193-207.
- Zhao J, T Shan, Y Mou and L Zhou.** 2011. Plant-Derived Bioactive Compounds Produced by Endophytic Fungi. *Mini Reviews in Medicinal Chemistry* **11**, 159-168.