

Случай изолированного IgG4-связанного заболевания легких у подростка

Сокол Е.В.¹, Васильев В.И.², Кокосадзе Н.В.³

¹ФГБНУ «Научно-исследовательский институт ревматологии им. В.А. Насоновой», Москва;

²КДЦ МЕДСИ на Белорусской, Москва; ³ФГБУ «Национальный медицинский исследовательский центр онкологии им. Н.Н. Блохина» Минздрава России, Москва

¹115522, Россия, Москва, Каширское шоссе, 34А; ²123056, Россия, Москва, Грузинский переулок, 3А;

³115478, Россия, Москва, Каширское шоссе, 23

IgG4-связанное заболевание (IgG4-C3) – редкое иммуноопосредованное фибровоспалительное заболевание, характеризующееся возникновением узловых образований в одном или нескольких органах и протекающее у большинства пациентов с повышением уровня IgG4 в сыворотке крови и/или в тканях пораженных органов. Основная часть пациентов – пожилые мужчины, а заболевание в большинстве случаев имеет медленно прогрессирующее системное течение. Очень сложны для дифференциальной диагностики случаи изолированного IgG4-связанного поражения внутренних органов, которые встречаются гораздо реже системного варианта заболевания, а проведение биопсии данных органов сопряжено с техническими трудностями и представляет угрозу здоровью пациента. В статье приводится описание именно такого случая. Он интересен с нескольких точек зрения: во-первых, редкой локализацией – изолированное узловое поражение легких; во-вторых, клинико-лабораторными особенностями (дебют в детском возрасте, отсутствие каких-либо иммунологических отклонений – как повышения уровня IgG4 сыворотки, так и снижения содержания компонентов комплемента).

Клиницистам следует помнить о том, что IgG4-C3 не всегда имеет системное течение и характерные серологические маркеры. В этих случаях гистологическая верификация диагноза имеет особое значение. При выявлении гистологической картины фибровоспалительной «псевдоопухли», особенно при наличии множественных узловых образований, в дифференциальную диагностику всегда следует включать IgG4-C3.

Ключевые слова: IgG4-связанное заболевание; IgG4-связанное заболевание легких; клиническое наблюдение.

Контакты: Евгения Владимировна Сокол; name.sokol@gmail.com

Для ссылки: Сокол ЕВ, Васильев ВИ, Кокосадзе НВ. Случай изолированного IgG4-связанного заболевания легких у подростка. Современная ревматология. 2020;14(1):74–77. DOI: 10.14412/1996-7012-2020-1-74-77

A case of isolated IgG4-related lung disease in a teenager

Sokol E.V.¹, Vasilyev V.I.², Kokosadze N.V.³

¹V.A. Nasonova Research Institute of Rheumatology, Moscow; ²MEDSI Clinical and Diagnostic Center on Belorusskaya, Moscow; ³N.N. Blokhin National Medical Research Center of Oncology,

Ministry of Health of Russia, Moscow

¹34A, Kashirskoe Shosse, Moscow 115522, Russia; ²3A, Gruzinsky Lane, Moscow 123056, Russia;

³23, Kashirskoe Shosse, Moscow 115478, Russia

IgG4-related disease (IgG4-RD) is a rare immune-mediated fibroinflammatory disease that is characterized by the occurrence of nodules in one or more organs and proceeds in most patients with the elevated levels of IgG4 in serum and/or in the tissues of the affected organs. The majority of patients are elderly men, and the disease in most cases has a slowly progressing systemic course. The cases of isolated IgG4-related injury to the viscera, which are much less common than the systemic type of the disease, are a very difficult differential diagnosis, and biopsy of these organs is associated with technical difficulties and poses a threat to the patient's health. The paper describes just such a case. It is interesting from several points of view: firstly, a rare site (solitary pulmonary nodular lesion); secondly, clinical and laboratory features (childhood onset, no immunological abnormalities – both higher serum IgG4 levels and lower complement components).

Clinicians should remember that IgG4-RD does not always have a systemic course and characteristic serological markers. In these cases, histological verification of the diagnosis is of particular importance. If the histological pattern of a fibroinflammatory pseudotumor is identified, especially in the presence of multiple nodules, IgG4-RD should always be included in the differential diagnosis.

Keywords: IgG4-related disease; IgG4-related lung disease; clinical case.

Contact: Evgenia Vladimirovna Sokol; name.sokol@gmail.com

For reference: Sokol EV, Vasilyev VI, Kokosadze NV. A case of isolated IgG4-related lung disease in a teenager. *Sovremennaya Revmatologiya = Modern Rheumatology Journal*. 2020;14(1):74–77 (In Russ.). DOI: 10.14412/1996-7012-2020-1-74-77

IgG4-связанное заболевание (IgG4-C3) – системное фибровоспалительное заболевание, характеризующееся возникновением узловых образований в одном или нескольких органах, протекающее у большинства пациентов с повышением уровня IgG4 в сыворотке крови и/или в тканях пораженных органов. Наиболее часто в процесс вовлекаются большие слюнные железы, органы орбит, в первую очередь слезные железы, поджелудочная железа и желчевыводящие пути (аутоиммунный панкреатит 1-го типа и IgG4-связанный склерозирующий холангит), забрюшинная клетчатка, но описаны поражения всех органов и систем [1, 2]. Заболевание чаще имеет хроническое течение с медленным прогрессированием при отсутствии выраженных обще конституциональных симптомов и хорошо поддается иммуносупрессивной терапии. У 60–90% пациентов на момент диагностики заболевание имеет системный характер с поражением двух и более органов, однако в некоторых случаях имеется изолированное поражение того или иного органа [3–6]. Такие случаи сложны для диагностики и требуют исключения широкого круга других заболеваний, имеющих сходную клиническую картину. Морфологическое исследование является «золотым стандартом» диагностики IgG4-C3, однако в случаях изолированного поражения внутренних органов, например легких, поджелудочной железы или забрюшинной клетчатки, проведение биопсии может представлять серьезные технические трудности и порой сопряжено с высоким риском для здоровья пациентов. Тем не менее именно в случае изолированного поражения биопсия приобретает особую ценность, так как позволяет провести полноценную дифференциальную диагностику (в первую очередь со злокачественными новообразованиями).

Поражение легких при IgG4-C3 встречается, по данным разных авторов, у 30–50% пациентов, но носит крайне гетерогенный характер [3, 4, 7–10]. D. Inoue и соавт. [11] выделили 4 основных рентгенологических паттерна IgG4-связанных поражений легких (IgG4-C3Л): 1) солидное узловое образование; 2) округлые тени по типу «матового стекла»; 3) альвеолярно-интерстициальный тип; 4) бронховаскулярный тип. Позднее были описаны и другие изменения, такие как формирование полостей в легком и вовлечение плевры по типу плеврита или, чаще, утолщения плевральных листков, а также практически патогномичное для IgG4-C3 поражение по типу формирования мягкотканых образований, вытянутых вдоль позвоночника по типу ленты [10, 12, 13]. Различные паттерны могут сочетаться у одного и того же пациента,

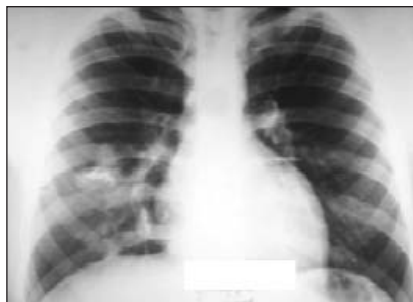

Рис. 1. Рентгенография органов грудной клетки пациента Р., 16 лет
Fig. 1. Chest X-ray in Patient R. aged 16 years

что дополнительно усложняет оценку результатов компьютерной томографии (КТ) [14]. Своеобразна и морфологическая картина поражения легких при IgG4-C3. Так, в отличие от других органов, наряду с флебитом, который далеко не всегда носит облитерирующий характер, может встречаться и поражение артериол, а муароподобный паттерн фиброза не всегда отчетливо выражен; также может присутствовать минимальная примесь нейтрофильных лейкоцитов [15]. Наличие деструктивного васкулита, выраженного нейтрофильного инфильтрата и гранулем не характерно для IgG4-C3 и предполагает

альтернативный диагноз [15]. Мы приводим описание редкого случая изолированного IgG4-C3Л у подростка.

Пациент Р., 16 лет, был направлен на рентгенографию, а затем КТ органов грудной клетки после получения положительного результата реакции Манту (12 мм). При рентгенографии выявлены массивные очаговые поражения обоих легких (рис. 1), по данным мультиспиральной (МС) КТ в S₁₋₁₁ и S_{IV} левого легкого – образования до 1,5 см в диаметре, в S_{VII-VIII} правого легкого определялось образование неправильной формы размером до 5,5 см с наличием петрификатов, все образования накапливали контрастное вещество (рис. 2).

Пациент направлен в отделение физиопульмонологии для проведения дифференциальной диагностики между множественными туберкуломами легких и опухолью легких. При дообследовании (диаскинтест, посев мокроты и исследование промывных вод бронхов методом полимеразной цепной реакции на микобактерию туберкулеза) данных, свидетельствующих о наличии туберкулеза легких, не получено. При бронхоскопии выявлена полная обтурация бронха В8-в справа за счет сдавления извне, слизистая оболочка всех бронхов была без изменений, в промывных водах злокачественных клеток не выявлено. Для уточнения диагноза пациенту была выполнена видеоторакоскопическая правосторонняя расширенная билобэктомия. При гистологическом исследовании в ткани легкого выявлено разрастание фиброзной ткани в виде пересекающихся пучков и веретеновидных клеток с очагово-диффузной лимфоидной инфильтрацией с участками, напоминающими организирующую пневмонию, – картина псевдоопухоли, возможно, миофибробластической опухоли. Результаты биопсии не показались лечащим врачам убедительными, и пациенту через месяц была проведена также комбинированная резекция левого легкого с удалением очагов. Оба биоптата были исследованы в учреждении экспертного уровня: в обоих биоптатах аналогичные изменения в виде фиброза, участки облитерирующего флебита и артериита, перибронхиальный фиброз с выраженной лимфоцитарной инфильтрацией с гиперсекрецией IgG4+ клеток (до 150–350 в п/зр при большом увеличении), не выявлено секреции ALK, секреция κ- и λ-легких цепей в равном количестве – морфологический субстрат IgG4-C3 (рис. 3).

Пациент направлен в ФГБНУ НИИР им. В.А. Насоновой для определения тактики терапии. При поступлении пациент нормостенического телосложения,

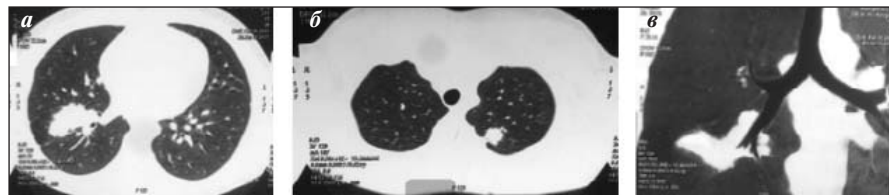


Рис. 2. МСКТ органов грудной клетки пациента Р., 16 лет (а–в) – множественные узловатые образования в обоих легких
Fig. 2. Chest MSCT in Patient R. aged 16 years: (a–c) – multiple nodules in both lungs

нормального питания (индекс массы тела 22,8 кг/м²). При аускультации в межлопаточной области выслушивались незвучные крепитирующие хрипы, по другим органам и системам — без отклонений от нормы. В клиническом анализе крови, общем анализе мочи и биохимических показателях крови также никаких отклонений не выявлено. В иммунологическом анализе крови уровень С-реактивного белка (СРБ) 0,5 мг/л (норма — до 5 мг/л), уровень иммуноглобулинов, в том числе IgG4 и IgE, а также компонентов комплемента в пределах нормы, антинейтрофильные цитоплазматические антитела не обнаружены. Для выявления других возможных очагов активного заболевания пациенту была проведена позитронно-эмиссионная томография/КТ с 18F-фтордезоксиглюкозой (ФДГ-ПЭТ/КТ), по результатам которой очагов активного накопления радиофармпрепарата не отмечено. Диагноз был сформулирован следующим образом: IgG4-C3, достоверное, с поражением легких, ремиссия (после хирургического лечения). Решено выбрать выжидательную тактику. Пациент наблюдается в ФГБНУ НИИР им. В.А. Насоновой ежегодно (к настоящему моменту в течение 2 лет), данных, свидетельствующих о рецидиве заболевания, нет.

Обсуждение. IgG4-C3 — системное фибровоспалительное заболевание, при котором синхронно или метахронно поражается один или несколько органов. Истинная частота IgG4-C3 неизвестна; по расчетам японских исследователей, она составляет примерно 4,6 на 10 тыс. населения [16]. Считается, что преимущественно заболевают пожилые мужчины, что верно, в частности, для IgG4-C3Л [1, 10]. Несмотря на то что в последнее время осведомленность специалистов в России о существовании данной патологии растет, она по-прежнему остается недостаточной, особенно за пределами крупных экспертных медицинских центров, с чем связаны поздняя диагностика и ошибки в диагнозе. Очень сложными для дифференциальной диагностики представляются случаи изолированного IgG4-связанного поражения внутренних органов, которые встречаются гораздо реже системного варианта заболевания, а проведение биопсии этих органов сопряжено с техническими трудностями и представляет угрозу здоровью пациента. Мы приводим описание именно такого случая. Он интересен с нескольких точек зрения. Во-первых, редкая локализация: изолированное узловое поражение легких. Во-вторых, клинико-лабораторные особенности: дебют в детском возрасте, отсутствие каких-либо иммунологических отклонений (как повышения уровня IgG4 сывотки, так и снижения содержания компонентов комплемента). Вероятно, именно наличие данных особенностей заставило пульмонологов думать в первую очередь о специфическом поражении легкого и настороженно относиться к «неспецифическому» характеру изменений по данным биопсии легкого, что привело к необоснованному повторному хирургическому вмешательству.

Диагностические критерии IgG4-C3Л были предложены S. Matsui и соавт. в 2016 г. [17], в их основу положены

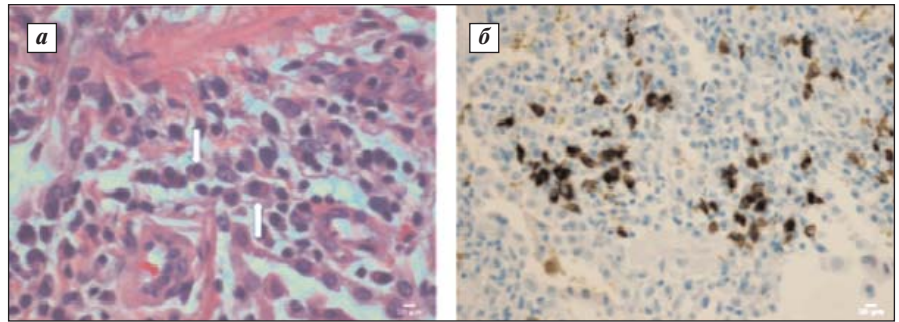


Рис. 3. Исследование биоптата легкого пациента Р., 16 лет: а — при гистологическом исследовании выявляется большое число плазматических клеток в инфильтрате (окраска гематоксилином и эозином, $\times 400$); б — при иммуногистохимическом исследовании определяется большое число IgG4-секретирующих клеток (иммунопероксидазный метод, $\times 400$)

Fig. 3. Examination of a lung biopsy specimen from Patient R. aged 16 years: a — histological study reveals a large number of plasma cells in the infiltrate (hematoxylin and eosin staining, $\times 400$); b — immunohistochemical study identifies a large number of IgG4-secreting cells (immunoperoxidase staining method, $\times 400$)

универсальные диагностические критерии IgG-C3 Н. Umehara и соавт. [18]. Приведенный случай удовлетворяет критериям предполагаемого IgG4-C3 по критериям Umehara и достоверного диагноза IgG4-C3Л по органоспецифическим критериям Matsui, так как имеется гистологическое и иммуногистохимическое подтверждение диагноза. В любом случае терминологические тонкости не должны влиять на выбор тактики терапии. Согласно существующим рекомендациям, при наличии активного IgG4-C3 любой локализации требуется назначение лечения [19]. Однако в описанном нами случае после проведения ФДГ-ПЭТ/КТ было решено воздержаться от какой-либо терапии в связи с отсутствием метаболически активной ткани в легких. Терапевтическое вмешательство, безусловно, является потенциально более успешным, когда в пораженном органе более выражены явления лимфоплазмочитарной инфильтрации, а не фиброза, и ФДГ-ПЭТ/КТ, по данным многих исследователей, является чувствительным инструментом для оценки выраженности именно воспалительного компонента в органе и прогнозирования степени ответа на терапию [20]. IgG4-C3 хорошо поддается иммуносупрессивной терапии, однако склонно к частым рецидивам, как в том же органе, так и за его пределами. Патогенез заболевания по-прежнему остается неизвестным, поэтому предсказать, наступит ли рецидив, и если да, то в каком органе, будет ли заболевание приобретать системное течение — в данный момент невозможно. В то же время известны случаи длительной ремиссии в течение многих лет после хирургического удаления очагов IgG-C3. На сегодняшний день выжидательная тактика в отношении данного пациента полностью себя оправдывает, признаков прогрессирования заболевания не зафиксировано.

Подводя итог, можно сделать вывод: клиницистам следует помнить о том, что IgG4-C3 не всегда имеет системное течение и характерные серологические маркеры. В этих случаях гистологическая верификация диагноза имеет особое значение. При выявлении гистологической картины фибровоспалительной «псевдоопухоли», особенно при наличии множественных узловых образований, в дифференциальную диагностику всегда следует включать IgG4-C3.

ЛИТЕРАТУРА / REFERENCES

1. Stone JH, Zen Y, Deshpande V, et al. IgG4-related disease. *New Engl J Med*. 2012;366(6):539-51. doi: 10.1056/NEJMr1104650
2. Kamisawa T, Zen Y, Pillai S, et al. IgG4-related disease. *Lancet*. 2015 Apr 11; 385(9976):1460-71. doi: 10.1016/S0140-6736(14)60720-0
3. Сокол ЕВ, Васильев ВИ, Пальшина СГ и др. Клинико-лабораторная характеристика IgG4-связанного заболевания и алгоритм его диагностики. *Терапевтический архив*. 2019;91(5):40-8. doi: 10.26442/00403660.2019.05.000236 [Sokol EV, Vasilyev VI, Palshina SG, et al. Clinical and laboratory characteristics of IgG4-related disease and its diagnostic algorithm. *Terapevticheskiy Arkhiv = Therapeutic Archive*. 2019;91(5):40-8. doi: 10.26442/00403660.2019.05.000236 (In Russ.)].
4. Wallace ZS, Deshpande V, Mattoo H, et al. IgG4-Related Disease: Clinical and Laboratory Features in One Hundred Twenty-Five Patients. *Arthritis Rheum*. 2015 Sep;67(9):2466-75. doi: 10.1002/art.39205
5. Inoue D, Yoshida K, Yoneda N, et al. IgG4-related disease: dataset of 235 consecutive patients. *Medicine (Baltimore)*. 2015 Apr; 94(15):e680. doi: 10.1097/MD.0000000000000680
6. Chen H, Lin W, Wang Q, et al. IgG4-related disease in a Chinese cohort: a prospective study. *Scand J Rheumatol*. 2014; 43(1):70-4. doi: 10.3109/03009742.2013.822094
7. Hirano K, Kawaba T, Komatsu Y, et al. High-rate pulmonary involvement in autoimmune pancreatitis. *Int Med J*. 2006;36(1):58-61. doi: 10.1111/j.1445-5994.2006.01009.x
8. Matsui S, Taki H, Shinoda K, et al. Respiratory involvement in IgG4-related Mikulicz's disease. *Mod Rheumatol*. 2012 Feb;22(1):31-9. doi: 10.3109/s10165-011-0504-x
9. Yi ES, Sekiguchi H, Peikert T, et al. Pathologic manifestations of Immunoglobulin (Ig) G4-related lung disease. *Semin Diagn Pathol*. 2012 Nov;29(4):219-25. doi: 10.1053/j.semmp.2012.07.002
10. Wallace ZS, Perugino C, Matza M, et al. Immunoglobulin G4-related disease. *Clin Chest Med*. 2019;40(3):583-97. doi: 10.1016/j.ccm.2019.05.005
11. Inoue D, Zen Y, Abo H, et al. Immunoglobulin G4-related lung disease: CT findings with pathologic correlations. *Radiology*. 2009 Apr;251(1):260-70. doi: 10.1148/radiol.2511080965
12. Jinnur PK, Yi ES, Ryu JH, et al. Cavitating lung disease: a novel presentation of IgG4-related disease. *Am J Case Rep*. 2015 Jul 21;16:478-82. doi: 10.12659/AJCR.894015
13. Kasashima S, Kawashima A, Ozaki S, et al. Clinicopathological features of immunoglobulin G4-related pleural lesions and diagnostic utility of pleural effusion cytology. *Cytopathology*. 2019 May;30(3): 285-94. doi: 10.1111/cyt.12641
14. Matsui S, Hebisawa A, Sakai F, et al. Immunoglobulin G4-related lung disease: clinicoradiological and pathological features. *Respirology*. 2013 Apr;18(3):480-7. doi: 10.1111/resp.12016
15. Deshpande V, Zen Y, Chan JK, et al. Consensus statement on the pathology of IgG4-related disease. *Mod Pathol*. 2012 Sep; 25(9):1181-92.
16. Kanno A, Masamune A, Okazaki K, et al. Nationwide epidemiological survey of autoimmune pancreatitis in Japan in 2011. *Pancreas*. 2015 May;44(4):535-9. doi: 10.1097/MPA.0000000000000325
17. Matsui S, Yamamoto H, Minamoto S, et al. Proposed diagnostic criteria for IgG4-related respiratory disease. *Respir Investigat*. 2016;54(2):130-2. doi: 10.1016/j.resinv.2015.09.002
18. Umehara H, Okazaki K, Masaki Y, et al. Comprehensive diagnostic criteria for IgG4-related disease (IgG4-RD), 2011. *Mod Rheumatol*. 2012 Feb;22(1):21-30. doi: 10.3109/s10165-011-0571-z
19. Khosroshahi A, Wallace ZS, Crowe JL, et al. International consensus guidance statement on the management and treatment of IgG4-related disease. *Arthritis Rheum*. 2015 Jul;67(7):1688-99. doi: 10.1002/art.39132
20. Zhang J, Chen H, Ma Y, et al. Characterizing IgG4-related disease with 18F-FDG PET/CT: a prospective cohort study. *Eur J Nucl Med Mol Imaging*. 2014 Aug;41(8):1624-34. doi: 10.1007/s00259-014-2729-3

Поступила/отрецензирована/принята к печати

Received/Reviewed/Accepted

28.11.2019/25.12.2019/11.01.2020

Заявление о конфликте интересов / Conflict of Interest Statement

Исследование не имело спонсорской поддержки. Конфликт интересов отсутствует. Авторы несут полную ответственность за предоставление окончательной версии рукописи в печать. Все авторы принимали участие в разработке концепции статьи и написании рукописи. Окончательная версия рукописи была одобрена всеми авторами.

The investigation has not been sponsored. There are no conflicts of interest.

The authors are solely responsible for submitting the final version of the manuscript for publication. All the authors have participated in developing the concept of the article and in writing the manuscript. The final version of the manuscript has been approved by all the authors.

Сокол Е.В. <https://orcid.org/0000-0002-2191-9361>