

Лапароскопическая пластика мочеточников у онкологических пациентов

Н.Б. Забродина, Э.А. Галлямов, А.В. Коваленко, А.М. Сысоев, М.Е. Бехтева

ФБУ «Центральная клиническая больница гражданской авиации»; Россия, 125367 Москва, Ивановское шоссе, 7

Контакты: Александр Михайлович Сысоев alexandr-sysoev@yandex.ru

Цель исследования – улучшение результатов лечения онкологических пациентов со стриктурами и облитерациями мочеточников после перенесенного оперативного вмешательства и/или дистанционной лучевой терапии.

Материалы и методы. В исследование включены 6 мужчин и 12 женщин. Средний возраст мужчин составил $67 \pm 8,5$ (53–79) года, женщин – $46 \pm 15,8$ (28–74) года. По результатам проведенных рентгенурологических обследований оценивали среднюю протяженность рубцового сужения мочеточника, после чего определяли тактику оперативного лечения.

Результаты. Продолжительность оперативного лечения составила 97–380 мин. Интраоперационный объем кровопотери во всех группах был примерно одинаковым и составил 20–160 мл. Необходимости в гемотрансфузии не возникло ни в одном случае. Интраоперационное осложнение (вскрытие просвета тонкой кишки) зафиксировано у 1 (5,5 %) пациентки и устранено интракорпоральным мануальным швом. Все операции завершены лапароскопически без конверсии доступа. Обобщенный показатель послеоперационных осложнений достиг 16,7 %. При этом все возникшие осложнения незначительно повлияли на среднее число койко-дней и период реабилитации.

Заключение. Результаты свидетельствуют о том, что пластику мочеточника у пациентов после лечения онкологических заболеваний можно выполнять лапароскопическим доступом, который значительно снижает травматичность хирургического вмешательства, сокращает длительность пребывания в стационаре и реабилитации больных. Также возможности лапароскопической хирургии позволяют добиться лучшей визуализации, сформировать более прецизионные швы.

Ключевые слова: стриктура мочеточника, лапароскопическая кишечная пластика мочеточника, лапароскопическая операция Боари, лапароскопический уретероцистонеоанастомоз, лапароскопический уретероуретероанастомоз

Для цитирования: Забродина Н.Б., Галлямов Э.А., Коваленко А.В. и др. Лапароскопическая пластика мочеточников у онкологических пациентов. Онкоурология 2020;16(2):118–25.

DOI: 10.17650/1726-9776-2020-16-2-118-125



Ureteral laparoscopic surgery in cancer patients

N.B. Zabrodina, E.A. Gallyamov, A.V. Kovalenko, A.M. Sysoev, M.E. Bekhteva

Central Clinical Hospital of the Civil Aviation; 7 Ivankovskoe Shosse, Moscow 125367, Russia

Objective: to improve the results of treatment of cancer patients with strictures and obliteration of the ureters after surgery and/or remote radiation therapy.

Materials and methods. The study included 6 men and 12 women. The average age of men was 67 ± 8.5 years (53–79 years) and 46 ± 15.8 years (28–74 years) among women. According to the results of X-ray examinations, the average length of cicatricial narrowing of the ureter was determined, after which the tactics of surgical treatment were determined.

Results. The duration of surgical treatment ranged from 97 to 380 minutes. Intraoperative blood loss in all groups was approximately the same and ranged from 20 to 160 ml. Intraoperative complications occurred in one patient (5.5 %), injury of the intestine. The described damage was repaired by the intracorporeal manual suture. All operations were completed laparoscopically. A generalized indicator of postoperative complications reached 16.7 %. All the complications that occurred had a slight effect on the the rehabilitation period.

Conclusion. The results of this work indicate that ureteroplasty in patients after cancer treatment can be performed by laparoscopic access, which significantly reduces the invasiveness of surgery, reduces the length of hospital stay and rehabilitation of patients. Also, the possibilities of laparoscopic surgery allow you to achieve better visualization, to form more precise sutures.

Key words: strictures of ureters, laparoscopic intestinal ureteral plasty, laparoscopic Boari operation, laparoscopic ureterocystoanastomosis, laparoscopic ureteroureteroanastomosis

For citation: Zabrodina N.B., Gallyamov E.A., Kovalenko A.V. et al. Ureteral laparoscopic surgery in cancer patients. Onkourologiya = Cancer Urology 2020;16(2):118–25. (In Russ.).

Введение

Тема улучшения качества жизни, сохранения функции пораженных органов у онкологических пациентов является важной в настоящее время. Несмотря на значительный прогресс в медицинской практике, вопрос о таких патологических состояниях в урологии, как стриктуры и облитерации мочеточников, после проведенного оперативного вмешательства, лучевой терапии, комбинированного лечения остается актуальным. Наиболее часто травмы мочеточников возникают в акушерско-гинекологической практике — до 30 % [1–3], из них 86 % при онкогинекологических процессах после абдоминальной гистерэктомии и сальпингофорэктомии. Абдоминальная хирургия составляет 5–15 % всех ятрогенных повреждений мочеточника. Большинство повреждений обусловлено операциями на толстой и прямой кишке. После операций на прямой и сигмовидной кишке повреждения встречаются в 0,9–10 % случаев [4].

В целях сохранения функции почек, профилактики гнойно-воспалительных изменений мочевых путей, избавления пациентов от дренажей мочевых путей, улучшения качества жизни больных выполняют реконструктивно-пластические операции. Для замещения мочеточника и мочевого пузыря предложено и используется на практике более 80 различных вариантов восстановительных операций [5, 6]. Наибольшее распространение среди них нашли реконструктивные вмешательства, основанные на использовании собственных неизмененных тканей мочевых путей (уретероуретероанастомоз, различные варианты перекрестных анастомозов, операции Боари и psoas-hith), а также операции с применением в качестве трансплантатов различных сегментов желудочно-кишечного тракта, в том числе червеобразного отростка [7]. Нередко объем оперативного лечения в каждом конкретном случае решается интраоперационно с учетом состояния тканей и анатомических особенностей пациента. После перенесенной реконструктивно-пластической операции в ряде случаев отмечаются рецидивы заболевания, требующие повторного лечения.

По мере совершенствования лапароскопического, а затем и роботического оборудования все более сложные вмешательства выполняются без традиционного хирургического разреза [8]. Так, в 2000 г. I.S. Gill и соавт. впервые осуществили лапароскопическую заместительную илеопластику пациентке с единственной почкой при уротелиальной карциноме верхней трети мочеточника [9]. В свою очередь, первая робот-ассистированная операция при множественных стриктурах мочеточника описана J.R. Wagner и соавт. в 2008 г. [10]. Не менее интересной является работа L.F. Brandao и соавт., выполнивших интракорпоральную робот-ассистированную илеоуретеропластику больному с протяженным дефектом правого мочеточника [11].

Пионером среди российских урологов стал А.Е. Санжаров, выполнивший лапароскопическую кишечную пластику 22.07.2010 [12]. В 2014 г. А.Е. Санжаров и соавт. описали 4 случая лапароскопической илеоуретеропластики и 1 случай аппендикуретеропластики, проведенных ими за последние 4 года [13]. И.Е. Хатьковым и соавт. был описан случай успешного тотального лапароскопического замещения правого мочеточника изоперистальтически расположенным илеотрансплантатом после его отрыва от лоханки во время уретеропиелоскопии [14]. В 2018 г. группа российских ученых опубликовала данные о 40 выполненных лапароскопических заместительных кишечных пластиках мочеточников в период с 2010 по 2017 г. [8]. R.J. Stein и соавт. была проведена сравнительная оценка ближайших и отдаленных результатов открытой и лапароскопической кишечной пластики мочеточников на протяжении 7 лет послеоперационного наблюдения [15]. Пациенты были разделены на группы по 7 человек в каждой и наблюдались проспективно. Анализ полученных данных показал, что применение лапароскопического доступа существенно сокращает послеоперационную морбидность и число послеоперационных койко-дней, позволяет значительно реже назначать пациентам наркотические анальгетики [16].

В связи с этим данная область урологии требует дальнейшего изучения, анализа, улучшения методик операций и определения более точных показаний к тем или иным видам вмешательств.

Цель исследования — улучшение результатов лечения онкологических пациентов со стриктурами и облитерациями мочеточников после перенесенного оперативного вмешательства и/или дистанционной лучевой терапии.

Материалы и методы

В исследование были включены 18 пациентов (6 мужчин и 12 женщин) с подтвержденным отсутствием прогрессирования онкологического процесса. Пациенты были разделены на группы по полу, возрасту, этиологии заболевания и объему выполненного оперативного лечения. Средний возраст мужчин составил $67 \pm 8,5$ (53–79) года, женщин — $46 \pm 15,8$ (28–74) года.

При поступлении у всех пациентов верхние мочевые пути были дренированы. Нефростомические дренажи стояли у 8 (44 %), мочеточниковые стенты — у 10 (56 %) пациентов. Обследование перед оперативным вмешательством включало изучение анамнеза заболевания, физикальный осмотр, инструментальное обследование (ультразвуковое исследование почек, мультиспиральную компьютерную томографию (рис. 1), антеградную и ретроградную уретеропиелографию (рис. 2), динамическую нефросцинтиграфию), лабораторные методы исследования (общеклинические и биохимические анализы крови и мочи, бактериологическое

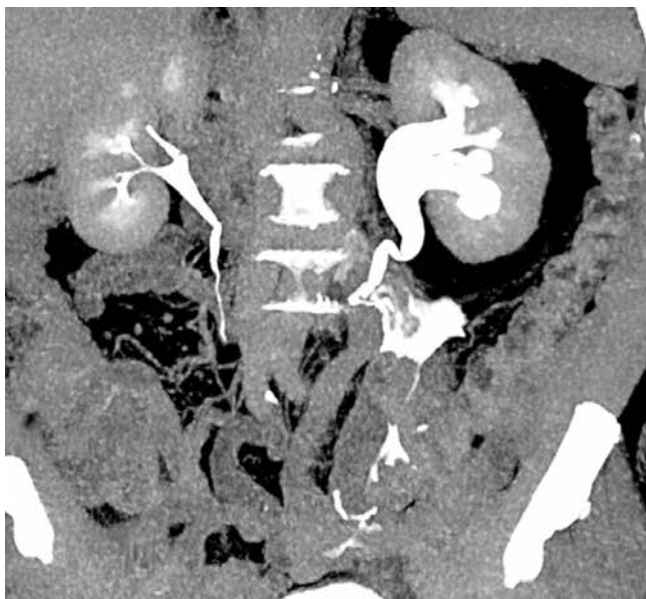

Рис. 1. Пациент М., 67 лет. Дефект мочеточника после лапароскопической резекции нисходящего отдела сигмовидной кишки. По данным компьютерной томографии выявлен дефект левого мочеточника с затеком контрастного препарата в брюшную полость, малый таз

Fig. 1. Patient M., 67 years old. Ureter defect after laparoscopic resection of the descending sigmoid colon. Computed tomography revealed a defect in the left ureter with a contrast drug flowing into the abdominal cavity, small pelvis

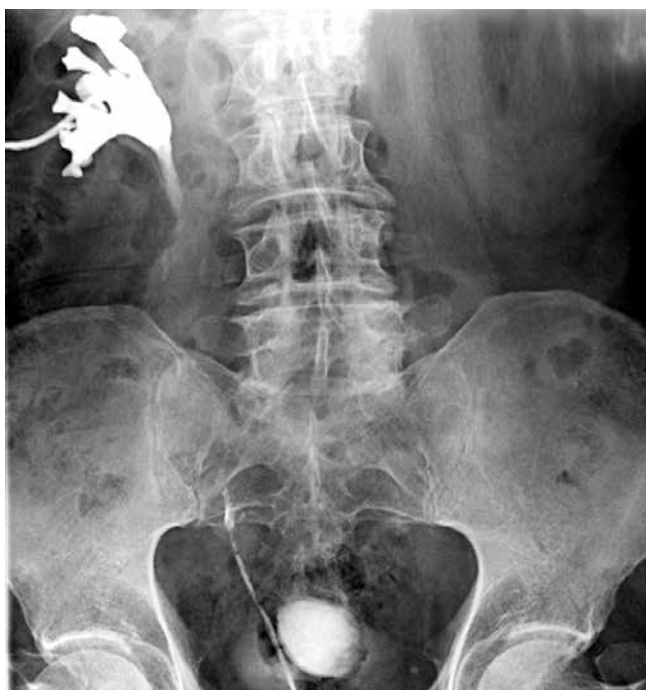

Рис. 2. Пациент С., 67 лет. Дефект мочеточника после лапароскопической резекции восходящего отдела сигмовидной кишки. По данным антеградной уретеропиелографии и ретроградной уретерографии выявлен диастаз краев мочеточника около 7 см

Fig. 2. Patient S., 67 years old. Ureter defect after laparoscopic resection of the ascending sigmoid colon. Antegrade pyelography and retrograde urethrography reveal a 7 cm diastasis of the ureter edges

исследование мочи), оценку общесоматического статуса.

По результатам проведенных рентгенурологических обследований средняя протяженность рубцового сужения мочеточника составила $5,2 \pm 3,7$ см. По данным динамической нефросцинтиграфии функция почки на стороне поврежденного мочеточника составила 40–48 %, функция контралатеральной почки – 52–60 %. У 5 (28 %) пациентов стриктура мочеточника образовалась в результате перенесенной лучевой терапии, у 4 (23 %) – после комбинированного лечения рака шейки матки, у 9 (50 %) – после видеоэндоскопического лечения основного заболевания (табл. 1).

В период с 2013 по 2019 г. было выполнено 19 оперативных пособий у 18 пациентов (табл. 2), так как у 1 пациентки возникла стриктура аппендикулярного трансплантата, что потребовало проведения повторной пластики мочеточника с использованием сегмента подвздошной кишки. Все этапы оперативных вмешательств осуществляли лапароскопически. При протяженности стриктуры более 10 см вне зависимости от уровня повреждения мочеточника выполняли кишечную пластику. При локализации процесса преимущественно в нижней трети правого мочеточника и достаточной длине аппендикса интраоперационно принято решение о выполнении аппендикулярной пластики мочеточника. При дефекте мочеточника менее 10 см осуществляли пластику с использованием собственных тканей мочевыделительной системы. При непротяженной стриктуре в целях восстановления проходимости дистальных отделов мочеточников выполняли операцию прямого уретероцистоанастомоза. Однако для ликвидации дефекта тазового отдела мочеточника длиной более 5 см использовали пластику по методу Боари (табл. 3).

Таблица 1. Распределение пациентов в зависимости от основного заболевания

Table 1. Patients' distribution depending on the underlying disease

Патология Pathology	n	%
Рак шейки матки Cervical cancer	8	44,4
Рак кишки Colon cancer	5	27,8
Рак мочевого пузыря Bladder cancer	1	5,6
Рак мочеточника Ureteral cancer	3	16,6
Лимфома Ходжкина Hodgkin's lymphoma	1	5,6

Таблица 2. Распределение пациентов в зависимости от объема выполненной операции**Table 2.** Patients' distribution by the performed surgery

Объем оперативного пособия Amount of performed surgery	n	%
Аппендикулярная пластика мочеточника Ureteral plastic surgery with appendix	2	10,5
Кишечная пластика мочеточника Intestinal plastic surgery of the ureter	5	26,3
Уретероуретероанастомоз Uretero-uretero anastomosis	2	10,5
Уретероцистоанастомоз Uretero-cysto anastomosis	4	21,1
Операция Боари/psoas-hitch Neocystostomy/psoas-hitch	6	31,6
<i>Всего</i> <i>Total</i>	<i>19</i>	<i>100</i>

Таблица 3. Объем операции в зависимости от локализации и протяженности дефекта мочеточника**Table 3.** Performed surgery depending on the location and extent of the ureter defect

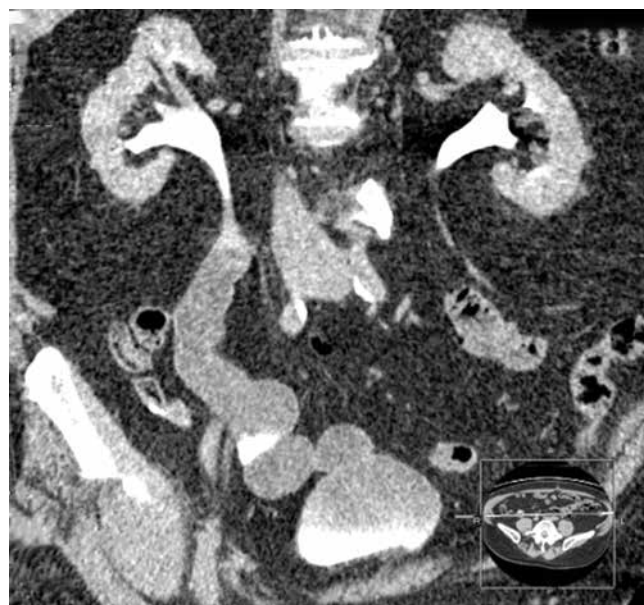
Операция Surgery	Протяженность стриктуры, см Stricture extent, cm	Отдел мочеточника Ureter part
Кишечная пластика мочеточника Intestinal plastic surgery of the ureter	11,25 ± 4,7	Все отделы All parts
Операция Боари Neocystostomy	5,33 ± 3,6	Нижняя треть, граница средней и нижней трети Lower third, border of the middle and lower third
Уретероцистонеоанастомоз Uretero-cysto neoanastomosis	2,25 ± 1,8	Нижняя треть Lower third of the ureter
Уретероуретероанастомоз Uretero-uretero anastomosis	1,57 ± 0,5	Все отделы All parts

Результаты

Продолжительность оперативного лечения составила 97–380 мин: в группе пациентов, которым выполняли кишечную пластику мочеточника, – 335,2 ± 45 мин, операцию Боари/psoas-hitch – 325,8 ± 35 мин, лапароскопический уретероуретероанастомоз – 173,6 ± 45 мин, лапароскопический уретероцистоанастомоз – 172,67 ± 75 мин. Длительность оперативного вмешательства

зависела не только от опыта хирургов, но и от причины формирования стриктуры и функционального состояния тканей в области операции. Интраоперационный объем кровопотери во всех группах был примерно одинаковым и составил 20–160 мл. Необходимости в гемотрансфузии не возникло ни в одном случае.

Интраоперационное осложнение зарегистрировано у 1 (5,5 %) пациентки: при выполнении операции Боари произошло вскрытие просвета тонкой кишки. Описанное повреждение устранено интракорпоральным мануальным швом. Все операции завершены лапароскопически без конверсии доступа. Обобщенный показатель послеоперационных осложнений достиг 16,7 %. В 3 случаях после операции Боари и в 2 случаях после кишечной пластики диагностированы стриктуры анастомозов (I степень по классификации Clavien), которые при дообследовании (мультиспиральная компьютерная томография мочевых путей с контрастированием, антеградная уретеропиелография) признавались компенсированными (рис. 3). В 2 (11,1 %) случаях пришлось прибегнуть к повторным вмешательствам в раннем послеоперационном периоде (III степень по классификации Clavien). Причем в 1-м случае возникла необходимость в цистоуретероскопии с заменой внутреннего мочеточникового стента в связи с его дислокацией и нарушением оттока мочи из почки со стороны поражения. У 2-й пациентки клиническая картина острой кишечной непроходимости потребовала срочного хирургического вмешательства на 3-и послеоперационные сутки. Выполнены релапароскопия, ревизия брюшной полости, наложение

**Рис. 3.** Пациент С., 67 лет. Кишечная пластика протяженной стриктуры правого мочеточника**Fig. 3.** Patient S., 67 years old. Intestinal plastic surgery of an extended stricture of the right ureter

обходного еюноскоанастомоза «бок в бок». В 1 (5,5 %) случае после кишечной пластики аппендиксом диагностирована стриктура аппендикулярного трансплантата, в связи с чем через 1 год выполнена кишечная пластика участком подвздошной кишки. У 1 (5,5 %) пациентки с постлучевой стриктурой нижней трети правого мочеточника в связи с прогрессированием вторичного сморщивания почки и полной утраты ее функции проведена лапароскопическая нефрэктомия через 1 год (табл. 4).

Среднее число койко-дней после кишечной пластики мочевых путей составило $22,83 \pm 5,3$ сут, после операции Боари/psoas-hith — $16,33 \pm 4,5$ сут, после уретероуретероанастомоза — $10,8 \pm 3$ сут, после уретероцистоанастомоза — $10,8 \pm 3$ сут. Пациентка, которой выполняли повторное оперативное вмешательство по поводу кишечной непроходимости, провела в стационаре 19 сут, больная, которой проводили замену стента, — 11 сут. Все возникшие осложнения, на наш взгляд, незначительно повлияли на период реабилитации.

Обсуждение

С учетом того, что в ряде случаев стриктура мочеточника обусловлена его прогрессирующей ишемией, наиболее патогенетически обоснованный метод — формирование нового мочевого тракта с использованием собственных тканей мочевыделительной системы [17]. Одной из основных трудностей в лечении пациентов с постлучевыми поражениями мочеточников является риск рецидивирования заболевания, обусловленный трофическими поражениями ткани. При повторном возникновении протяженность стриктур и облитераций, как правило, возрастает, что приводит к увеличению объема повторных оперативных вмешательств, вплоть до кишечной пластики [18]. При невозможности пластики собственными тканями мочевых путей у «первичных» пациентов из-за протяженности дефекта мочеточника также показано выполнение тонкокишечной илеоуретеропластики [19]. По данным литературы, после открытой пластики мочеточника кишкой в 10 % случаев наблюдаются такие отдаленные осложнения, как негерметичность анастомоза, стриктура и фистула [20–22]. По последним данным отечественной литературы [8, 19], как и в нашей серии наблюдений, подобных осложнений не отмечено. Это связано с тем, что минимально инвазивная техника обеспечивает хорошую визуализацию, позволяющую проводить более аккуратную диссекцию тканей и тщательное формирование анастомозов. А. Косот и соавт. в своем исследовании, являющемся самым крупным в настоящее время, демонстрируют результаты лечения 157 пациентов, подвергшихся заместительной кишечной пластике мочеточников в период с 1991 по 2016 г. Через 54 мес регресс гидронефроза отмечен в 62 %, улучше-

ние функции почки — в 94 % случаев. При этом отсроченные (через 18–36 мес) повторные вмешательства потребовались 6 из 157 пациентов [23].

Среди отечественных работ заслуживает внимание исследование Б.К. Комякова и В.А. Очеленко, опубликованное в 2013 г. В исследование были включены 50 пациентов, период наблюдения составил от 3 мес до 11 лет. Послеоперационные осложнения возникли в 14 % случаев. Ранние осложнения имели место у 6 (12 %), поздние — у 1 (2 %) пациента. Осложнения, потребовавшие оперативного лечения, возникли у 3 (6 %) больных. Результаты повторных операций были успешными. Летальных исходов не зарегистрировано. У всех пациентов достигнуты восстановление уродинамики и нормализация функции почек [24]. В нашем исследовании регресс гидронефроза отмечен у всех пациентов, а у 1 из 7 пациенток после кишечной пластики аппендиксом диагностирована стриктура аппендикулярного трансплантата, в связи с чем через 1 год выполнена кишечная пластика участком подвздошной кишки.

Информации о проведении лапароскопической уретероуретеростомии в литературе крайне мало, и она ограничивается докладами о единичных наблюдениях выполнения подобных операций [25, 26]. В своей работе А.В. Баранов и соавт. описывают выполнение 6 лапароскопических уретероуретероанастомозов по поводу стриктуры дистального отдела мочеточника. Среднее время операции составило 158 мин, среднее число послеоперационных койко-дней — 8 сут [27], что сопоставимо с нашими результатами (среднее время операции — 173 мин, среднее число койко-дней — 12 сут). В наших наблюдениях ранних и поздних послеоперационных осложнений не выявлено.

Также результаты настоящего исследования подтверждают таковые, представленные в литературе, свидетельствующие об эффективности прямого уретероцистоанастомоза при лечении стриктур дистальных отделов мочеточника [18, 28, 29]. По данным мировой литературы, риск рецидивирования в послеоперационном периоде составляет 4 % [28], однако в нашем исследовании за время наблюдения рецидивов стриктуры не возникло. Частота атак пиелонефрита в среднем составляет 14,28 % [18]. Обострений пиелонефрита за период нашего наблюдения не зафиксировано. По данным различных авторов, при выполнении операции Боари высока частота обострения эпизодов хронического пиелонефрита (18,36 % против 11,1 % в нашем исследовании), а риск рецидивирования составляет всего 4,44 % [17, 18, 29]. В настоящей работе в 16,7 % случаев диагностирована компенсированная стриктура в области анастомоза. У 1 пациентки на фоне вторичного сморщивания почки выполнена лапароскопическая нефрэктомия через 1 год после реконструктивной операции на мочевых путях, что сопоставимо с данными мировой литературы [22, 30].

Таблица 4. Анализ послеоперационных осложнений по классификации P. Clavien (1992) в модификации D. Dindo (2004)
 Table 4. Postoperative complications according to P. Clavien classification (1992) as modified by D. Dindo (2004)

Осложнение Complication	Степень тяжести по классификации Clavien—Dindo Grade according to Clavien— Dindo classification	Кишечная пластика, n (%) Intestinal plastic surgery, n (%)	Уретероуретеро- анастомоз, n (%) Uretero-uretero anastomosis, n (%)	Уретероцисто- анастомоз, n (%) Uretero-cysto anastomosis, n (%)	Операция Боари/ psoas-hitch, n (%) Neocystostomy/ psoas-hitch, n (%)
Компенсированная стриктура анастомоза Compensated anastomotic stricture	I	2 (11,1)	0	0	3 (16,7)
Обострение пиелонефрита Pyelonephritis recrudescence	II	4 (22,2)	0	0	2 (11,1)
Дополнительные манипуля- ции, не потребовавшие общей анестезии (установка или смена нефростомы/ стенга) Additional manipulations that did not require general anesthesia (nephrostomy/stent placement/replacement)	IIIa	1 (5,5) — замена нефростомы 1 (5,5) — nephrostomy change	0	1 (5,5) — замена стенга через 2 сут после операции в связи с дилатацией чашечно- лоханочной системы 1 (5,5) — stent replacement 2 days after the surgery due to dilatation of the pelvicalyceal system	0
Дополнительные манипуля- ции, потребовавшие проведения общей анестезии (при кишечной непроходи- мости, функциональной стриктуре анастомоза) Additional manipulations that required general anesthesia (with intestinal obstruction, functional anastomotic stricture)	IIIb	1 (5,5) — явления тонкокишечной непроходимости (выполнено наложение обходного еюноцеудо- анастомоза «бок в бок») 1 (5,5) — стриктура аппендикулярного трансплантата (впоследствии выпол- нена кишечная пластика мочеочника участком подвздошной кишки) 1 (5,5) — small bowel obstruction (applied “side to side” ileo-ascendo anastomosis) 1 (5,5) — stricture of appendiceal graft (subsequently performed intestinal plastic surgery of the ureter with the ileum)	0	0	0
Вторичное сморщивание почки Second-wrinkled kidney	IVa	0	0	0	1 (5,5) — впоследствии выполнена лапароско- пическая нефрэктомия 1 (5,5) — subsequently performed laparoscopic nephrectomy
Сепсис Sepsis	IVb	0	0	0	0
Смерть Death	V	0	0	0	0

Заключение

Результаты настоящей работы свидетельствуют о том, что прямой уретероцистоанастомоз является оптимальным методом лечения стриктур и облитераций нижней трети мочеточника при протяженности дефекта до 4 см, а при более протяженных стриктурах показано выполнение уретероцистостомии. У больных с протяженными дефектами мочеточника при невозможности восстановления целостности мочевыводящих путей собственными тканями рекомендована тонкокишечная пластика. При технической возможности (протяженность стриктуры не более 2 см, «достаточный» дистальный конец мочеточника) показано

выполнение уретероуретероанастомоза. Данная операция позволяет избежать такого осложнения, как детрузорная гиперактивность (сохраняет целостность мочевого пузыря, что особенно актуально у пациентов, перенесших лучевую терапию на органах малого таза), и сохраняет целостность кишечного тракта. Подобные операции можно выполнить лапароскопическим доступом, который значительно снижает травматичность хирургического вмешательства, сокращает длительность пребывания в стационаре и реабилитации больных. Также возможности лапароскопической хирургии позволяют добиться лучшей визуализации, сформировать более прецизионные швы.

ЛИТЕРАТУРА / REFERENCES

1. Довлатян А.А. Особенности тактики и результаты восстановительных операций при травме мочевых путей в акушерской и гинекологической практике. *Акушерство и гинекология* 1994;(1):51–4. [Dovlatyan A.A. Tactics and results of reconstructive operations in urinary tract injury in obstetric and gynecological practice. *Akusherstvo i ginekologiya = Obstetrics and Gynecology* 1994;(1):51–4. (In Russ.)].
2. Billmeyer B.R., Nygard I.E., Kreder K.J. Uretero-uterine and vesicoureterovaginal fistulas as complication of cesarean section. *J Urol* 2001;165(4):1212–3. DOI: 10.1016/s0022-5347(17)37915-6.
3. Blandy I.P., Badenoch D.F., Fowler D.S. et al. Early repair of iatrogenic injury to ureter or bladder after gynecological surgery. *J Urol* 1991;146(4):761–5. DOI: 10.1016/s0022-5347(17)37915-6.
4. Кныш В.И. Лечение и профилактика повреждений мочевых путей при радикальных операциях по поводу рака прямой кишки. *Вопросы онкологии* 1982;28(9):84–90. [Knysh V.I. Treatment and prevention of urinary tract injuries during radical surgery for colorectal cancer. *Voprosy onkologii = Oncology Issues* 1982;28(9):84–90. (In Russ.)].
5. Комяков Б.К., Гулиев Б.Г., Дорофеев С.Я. и др. Аппендикоеуретеропластика. *Урология* 2006;(5):19–24. [Komyakov B.K., Guliev B.G., Dorofeev S.Ya. et al. Appendicoureteroplasty. *Urologiya = Urology* 2006;(5):19–24. (In Russ.)].
6. Лоран О.Б., Синякова Л.А., Серегин А.В. и др. Использование изолированных сегментов кишечника в оперативном лечении лучевых повреждений мочевыводящих путей. *Урология* 2012;(2):20–4. [Loran O.B., Sinyakova L.A., Seregin A.V. et al. Use of isolated intestinal segments in surgical treatment of radiation-induced lesions of the urinary tract. *Urologiya = Urology* 2012;(2):20–4. (In Russ.)].
7. Giannakopoulos X., Lolis D., Grammeniatis E., Kotoulas K. Iatrogenic injuries to the distal ureter during gynecologic interventions. *J Urol* 1995;101(2):69–76.
8. Кочкин А.Д., Галлямов Э.А., Попов С.В. и др. Лапароскопическая заместительная кишечная пластика мочеточников. *Результаты первых 40 операций. Урология* 2018;(5):5–12. [Kochkin A.D., Gallyamov E.A., Popov S.V. et al. Laparoscopic ileal ureteral substitution. Results of the first 40 operations. *Urologiya = Urology* 2018;(5):5–12. (In Russ.)].
9. Gill I.S., Savage S.J., Senagore A.J., Sung G.T. Laparoscopic ileal ureter. *J Urol* 2000;163(4):1199–202.
10. Wagner J.R., Schimpf M.O., Cohen J.L. Robot-assisted laparoscopic ileal ureter. *JLS* 2008;12(3):306–9.
11. Brandao L.F., Autorino R., Zargar H. et al. Robotic ileal ureter: a completely intracorporeal technique. *Urology* 2014;83(4):951–4. DOI: 10.1016/j.urology.2013.11.035.
12. Луцевич О.Э., Галлямов Э.А., Забродина Н.Б. и др. Опыт лапароскопической илеоуретеропластики. *Эндохирургия сегодня* 2013;(4):26–32. [Lutsevich O.E., Gallyamov E.A., Zabrodina N.B. et al. Experience of laparoscopic ileoureteroplasty. *Endokhirurgiya segodnya = Endosurgery Today* 2013;(4):26–32. (In Russ.)].
13. Санжаров А.Е., Франк М.А., Паньшин С.В. и др. Лапароскопическая пластика мочеточника сегментом тонкой кишки. *Материалы XIV Конгресса Российского общества урологов. Саратов, 2014. С. 533–534.* [Sanzharov A.E., Frank M.A., Panshin S.V. et al. Laparoscopic urethroplasty using a segment of the small intestine. Materials of the XIV Congress of the Russian Society of Urology. Saratov, 2014. Pp. 533–534. (In Russ.)].
14. Хатьков И.Е., Касаикин А.В., Родин Д.Б. и др. Полностью лапароскопическая заместительная пластика правого мочеточника участком подвздошной кишки. *Эндокопическая хирургия* 2011;17(1):41–3. [Khat'kov I.E., Kasaikin A.V., Rodin D.B. et al. Totally laparoscopic substitutive plasty of the right ureter with ileal loop. *Endoskopicheskaya khirurgiya = Endoscopic Surgery* 2011;17(1):41–3. (In Russ.)].
15. Stein R.J., Turna B., Patel N.S. et al. Laparoscopic assisted ileal ureter: technique, outcomes and comparison to the open procedure. *J Urol* 2009;182(3):1032–9. DOI: 10.1016/j.juro.2009.05.013.
16. Очеленко В.А. Хирургическое лечение больных с протяженными сужениями мочеточников. Дис. ... д-ра мед. наук. 14.01.23. Санкт-Петербург, 2018. С. 66–67. [Ochelenko V.A. Surgical treatment of patients with extensively narrowed ureters. Thesis for a doctor of medical sciences. 01.14.23. Saint Petersburg, 2018. Pp. 66–67. (In Russ.)].
17. Karam G., Héret J., Maillet F. et al. Late ureteral stenosis following renal transplantation: risk factors and impact on patient and graft survival. *Am J Transplant* 2006;6(2):352–6. DOI: 10.1111/j.1600-6143.2005.01181.x.
18. Поляков Н.В., Кешисhev Н.Г., Качмазов А.А. и др. Оперативное лечение стриктур нижней трети мочеточника после лучевой терапии органов малого таза. *Онкоурология* 2016;12(3):68–73. DOI: 10.17650/1726-9776-2016-12-3-68-73. [Polyakov N.V., Keshishev N.G., Kachmazov A.A. et al. Surgical treatment of the stricture of the lower third of ureter after radiation therapy of pelvic organs. *Onkourologiya = Cancer Urology* 2016;12(3):68–73. (In Russ.)].
19. Комяков Б.К., Гулиев Б.Г. Лапароскопическая кишечная пластика мочеточника. *Эндокопическая хирургия* 2015;

- 21(3):8–12. [Komyakov B.K., Guliev B.G. Laparoscopic bowel ureteroplasty. Endoskopicheskaya khirurgiya = Endoscopic Surgery 2015;21(3):8–12. (In Russ.)].
20. Chung B.I., Hamawy K.J., Zinman L.N., Libertino J.A. The use of bowel for ureteral replacement for complex ureteral reconstruction: long-term results. *J Urol* 2006;175(1):179–83. DOI: 10.1016/S0022-5347(05)00061-3.
21. Armatys S.A., Mellon M.J., Beck S.D. et al. Use of ileum as ureteral replacement in urological reconstruction. *J Urol* 2009;181(1):177–81. DOI: 10.1016/j.juro.2008.09.019.
22. Wolff B., Chartier-Kastler E., Mozer P. et al. Long-term functional outcomes after ileal ureter substitution: a single-center experience. *Urology* 2011;78(3):692–5. DOI: 10.1016/j.urology.2011.04.054.
23. Kocot A., Kalogirou C., Vergho D., Riedmiller H. Long-term results of ileal ureteric replacement: a 25-year single-center experience. *BJU Int* 2017;120(2):273–9. DOI: 10.1111/bju.13825.
24. Комяков Б.К., Очеленко В.А. Результаты кишечной пластики мочеточников. *Урология* 2013;(3):5–9. [Komyakov B.K., Ochelenko V.A. The results of intestinal plastic surgery of the ureters. *Urologiya = Urology* 2013;(3):5–9. (In Russ.)].
25. Baba S., Oya M., Miyahara M. et al. Laparoscopic correction of circumcaval ureter. *Urology* 1994;44(1):122–6. DOI: 10.1016/s0090-4295(94)80023-5.
26. Simmons M.N., Gill I.S., Fergany A.F. et al. Laparoscopic ureteral reconstruction for benign stricture disease. *Urology* 2007;69(2):280–4. DOI: 10.1016/j.urology.2006.09.067.
27. Баранов А.В., Биктимиров Р.Г., Пархонин Д.И. Лапароскопические транс- и экстраперитонеальные реконструктивно-пластические операции на мочеточнике. *Урология* 2013;(5):80–3. [Baranov A.V., Biktimirov R.G., Parkhonin D.I. Laparoscopic transperitoneal and extraperitoneal reconstructive plastic surgery on the ureter. *Urologiya = Urology* 2013;(5):80–3. (In Russ.)].
28. Gözen A.S., Cresswell J., Canda A.E. et al. Laparoscopic ureteral reimplantation: prospective evaluation of medium-term results and current developments. *World J Urol* 2010;28(2):221–6. DOI: 10.1007/s00345-009-0443-8.
29. Permpongkosol S., Bella A.J., Tantara-wongsa U., Stoller M.L. Laparoscopic extravesical ureteral reimplantation for iatrogenic distal ureteral stricture. *J Med Assoc Thai* 2009;92(10):1380–6.
30. Комяков Б.К., Очеленко В.А., Стецкич О.В., Николаев Н.М. Результаты аппендикoureteroластики и операции Боари у больных с сужениями тазовых отделов мочеточников. *Медицинский вестник Башкортостана* 2013;8(2):100–3. [Komyakov B.K., Ochelenko V.A., Stetsik O.V., Nikolaev N.M. The results of ureteral replacement with appendix and boari-flap in patients with ureteral strictures. *Meditsinskij vestnik Bashkortostana = Medical Bulletin of Bashkortostan* 2013;8(2):100–3. (In Russ.)].

Вклад авторов

Н.Б. Забродина: обзор публикаций по теме статьи, научное консультирование, редактирование текста рукописи;

Э.А. Галлямов: получение данных для анализа;

А.В. Коваленко: получение данных для анализа, обзор публикаций по теме статьи, редактирование текста рукописи;

А.М. Сысоев: разработка дизайна статьи, анализ клинических случаев, статистическая обработка данных, обзор публикаций по теме статьи, написание текста;

М.Е. Бехтева: анализ клинических случаев, статистическая обработка данных, редактирование текста рукописи.

Authors' contributions

N.B. Zabrodina: reviewing of publications of the article's theme, scientific advice, article editing;

E.A. Gallyamov: obtaining data for analysis;

A.V. Kovalenko: obtaining data for analysis, reviewing of publications of the article's theme, article editing;

A.M. Sysoev: developing the research design, case analysis, statistical data processing, reviewing of publications of the article's theme, article writing;

M.E. Bekhteva: case analysis, statistical data processing, article editing.

ORCID авторов / ORCID of authors

Э.А. Галлямов / E.A. Gallyamov: <https://orcid.org/0000-0002-6359-0998>

А.В. Коваленко / A.V. Kovalenko: <https://orcid.org/0000-0002-6920-2490>

А.М. Сысоев / A.M. Sysoev: <https://orcid.org/0000-0002-9321-108X>

М.Е. Бехтева / M.E. Bekhteva: <https://orcid.org/0000-0002-3064-0872>

Конфликт интересов. Авторы заявляют об отсутствии конфликта интересов.

Conflict of interest. The authors declare no conflict of interest.

Финансирование. Исследование проведено без спонсорской поддержки.

Financing. The study was performed without external funding.

Соблюдение прав пациентов и правил биоэтики

Протокол исследования одобрен комитетом по биомедицинской этике ФБУ «Центральная клиническая больница гражданской авиации». Все пациенты подписали информированное согласие на участие в исследовании.

Compliance with patient rights and principles of bioethics

The study protocol was approved by the biomedical ethics committee of Central Clinical Hospital of the Civil Aviation.

All patients gave written informed consent to participate in the study.

Статья поступила: 20.02.2020. **Принята к публикации:** 10.05.2020.

Article submitted: 20.02.2020. **Accepted for publication:** 10.05.2020.