

Иммуносупрессорные особенности фенотипа стромы опухолей почки различных гистологических типов

О.В. Ковалева¹, М.А. Рашидова¹, Д.В. Самойлова¹, П.А. Подлесная¹, Р.М. Табиев^{1, 2}, Н.В. Кунцевич³,
Г.Д. Ефремов³, Б.Я. Алексеев³, А.Н. Грачев^{1, 3}

¹ФГБУ «Национальный медицинский исследовательский центр онкологии им. Н.Н. Блохина» Минздрава России;
Россия, 115478 Москва, Каширское шоссе, 24;

²ФГБОУ ВО «Московская государственная академия ветеринарной медицины и биотехнологии – МВА им. К.И. Скрябина»;
Россия, 109472 Москва, ул. Академика Скрябина, 23;

³Научно-исследовательский институт урологии и интервенционной радиологии им. Н.А. Лопаткина – филиал ФГБУ
«Национальный медицинский исследовательский центр радиологии» Минздрава России; Россия, 105425 Москва,
3-я Парковая ул., 51, стр. 1

Контакты: Алексей Николаевич Грачев alexei.gratchev@gmail.com

Введение. Почечно-клеточная карцинома представляет собой гетерогенную группу опухолевых заболеваний, характеризующуюся высокой васкуляризованностью и иммуногенностью. Иммуноterapia совершила прорыв в лечении данной патологии, однако недостаточность выработки критериев ее применения не позволяет добиться еще больших успехов. Известно, что в успехе иммунотерапии немаловажную роль играет опухолевая строма. Среди различных гистологических типов опухолей почки стромы светлоклеточного варианта почечно-клеточной карциномы изучена достаточно подробно. Однако остальные гистологические типы практически не изучены.

Цель исследования – описание иммуносупрессорного фенотипа стромы опухолей почки различных гистологических типов.

Материалы и методы. В исследование были включены образцы опухолей, полученные от 44 больных почечно-клеточным раком различных гистологических типов (16 образцов хромофобного, 15 образцов светлоклеточного и 13 образцов папиллярного рака почки). В исследуемых образцах иммуногистохимически проведена оценка экспрессии маркеров опухолевой стромы, а именно CD68, CD206, PU.1, CD3, IDO1 и PD-L1.

Результаты. Анализ общего числа макрофагов, ассоциированных с опухолью, показал, что наименьшее их количество наблюдается в образцах хромофобного рака почки, в то время как в образцах светлоклеточного рака их количество наибольшее. Для T-клеток отмечена похожая ситуация: наибольшее число CD3⁺-клеток наблюдается в светлоклеточных опухолях. В хромофобных и папиллярных опухолях их количество снижено. Также папиллярные опухоли характеризуются практически полным отсутствием экспрессии PD-L1 и IDO1 по сравнению с другими гистологическими типами опухолей почки. Также мы показали, что для PU.1 наблюдается сильная положительная корреляция его количества с локализацией, как и для CD68. Таким образом, PU.1 можно использовать в качестве общего маркера для описания стромальных макрофагов в опухолях почки.

Заключение. Результаты исследования показали, что опухоли почки различных гистологических типов сильно и значимо отличаются по составу своего микроокружения. Это, несомненно, необходимо учитывать при выборе иммунной терапии в лечении данной патологии.

Ключевые слова: светлоклеточный рак почки, хромофобный рак почки, папиллярный рак почки, макрофаг, T-клетка, иммуносупрессия

Для цитирования: Ковалева О.В., Рашидова М.А., Самойлова Д.В. и др. Иммуносупрессорные особенности фенотипа стромы опухолей почки различных гистологических типов. Онкоурология 2020;16(2):29–35.

DOI: 10.17650/1726-9776-2020-16-2-29-35



Immunosuppressive peculiarities of stromal cells of various kidney tumor types

O. V. Kovaleva¹, M. A. Rashidova¹, D. V. Samoilova¹, P. A. Podlesnaya¹, R. M. Tabiev^{1, 2}, N. V. Kuntsevich³,
G. D. Efremov³, B. Ya. Alekseev³, A. N. Gratchev^{1, 3}

¹N.N. Blokhin National Medical Research Center of Oncology, Ministry of Health of Russia; 24 Kashirskoe Shosse, Moscow 115478, Russia;

²Moscow State Academy of Veterinary Medicine and Biotechnology – MVA named after K.I. Scriabin; 23 Akademika Scriabina St.,
Moscow 109472, Russia;

³N.A. Lopatkin Research Institute of Urology and Interventional Radiology – branch of the National Medical Research Radiological
Center, Ministry of Health of Russia; Build. 1, 51 3rd Parkovaya St., Moscow 105425, Russia

Background. Renal cell carcinoma is a heterogeneous group of tumors characterized by high vascularization and immunogenicity. Immunotherapy has made a breakthrough in the treatment of this pathology, however, the lack of development of criteria for its use does not allow

to achieve even greater success. It is known that the tumor stroma plays an important role in the success of immunotherapy. Among the various histological types of kidney tumors, the stroma of the clear cell renal cell carcinoma has been studied in sufficient detail. However, the remaining histological types are practically not studied.

Objective: description of the immunosuppressive phenotype of the stroma of kidney tumors of various histological types.

Materials and methods. The study included tumor samples obtained from 44 patients with renal cell carcinoma of various histological types (16 samples of chromophobe cancer, 15 samples of clear cell and 13 samples of papillary renal cell carcinoma). The method of immunohistochemistry evaluated the expression of tumor stromal markers, namely CD68, CD206, PU.1, CD3, IDO1 and PD-L1 in the studied samples.

Results. Analysis of the total number of macrophages associated with the tumor showed that the smallest number is observed in samples of chromophobe renal cancer, while in the samples of clear cell cancer their number is greatest. A similar situation is observed for T-cells: the largest number of CD3⁺ cells is observed in clear cell tumors. In chromophobe and papillary tumors, their number is reduced. Papillary tumors are also characterized by an almost complete absence of expression of PD-L1 and IDO1 compared to other histological types of kidney tumors. We also showed that for PU.1 there is a strong positive correlation between its quantity and localization, as in CD68. Thus, PU.1 can be used as a general marker for describing stromal macrophages in kidney tumors.

Conclusion. The study showed that kidney tumors of various histological types strongly and significantly differ in the composition of their microenvironment. These data, of course, must be considered when choosing immune therapy in the treatment of this pathology.

Key words: clear cell renal cancer, chromophobic kidney cancer, papillary kidney cancer, macrophage, T-cell, immunosuppression

For citation: Kovaleva O.V., Rashidova M.A., Samoilova D.V. et al. Immunosuppressive peculiarities of stromal cells of various kidney tumor types. *Onkourologiya = Cancer Urology* 2020;16(2):29–35. (In Russ.).

Введение

Почечно-клеточная карцинома представляет собой гетерогенную группу опухолевых заболеваний, возникающих из эпителиальных клеток почечных канальцев, которая охватывает 85 % всех первичных новообразований почек. Наиболее распространенными подтипами почечно-клеточных карцином являются светлоклеточный почечно-клеточный, папиллярный и хромофобный рак [1]. Возникновение и развитие первичной опухоли почки зависят от ее микроокружения, представленного клетками различных типов, основные из которых – клетки иммунной системы. Анализ иммунных стромальных клеток опухоли с помощью различных гистологических и иммунологических методов подтверждает их значимость в развитии и прогрессировании опухолевого процесса.

В целом почечно-клеточный рак является высокоvascularизированным и иммуногенным типом опухоли. Ингибирование образования сосудов антиангиогенной терапией, а также стимуляция иммунной системы иммунотерапией произвели революцию в терапевтическом лечении в последние годы. Именно ввиду распространения методов иммунотерапии возникает необходимость дополнительного понимания роли иммунных клеток стромы опухоли в ее ответе на терапию.

Среди основных компонентов опухолевой стромы рака почки 1-е место занимают макрофаги, ассоциированные с опухолью (MAO) [2]. Эти клетки поддерживают рост опухоли и ее предрасположенность к метастазированию посредством производства протеаз, способных ремоделировать внеклеточный матрикс [3]. Также крайне важную роль для данного типа опухоли играют различные типы Т-клеток и эндотелиальные клетки.

Среди различных гистологических типов опухолей почки стромы светлоклеточного варианта почечно-клеточной карциномы изучена достаточно подробно. Однако для остальных гистотипов информации крайне мало.

Цель исследования – изучение и описание основных иммунологических компонентов стромы опухолей почки различных гистотипов.

Материалы и методы

В исследование были включены образцы опухолей, полученные от 44 больных почечно-клеточным раком, проходивших лечение в НИИ урологии и интервенционной радиологии им. Н.А. Лопаткина: 16 образцов хромофобного, 15 образцов светлоклеточного и 13 образцов папиллярного рака. Распределение пациентов по полу, возрасту и стадии заболевания представлено в табл. 1. Диагностика основывалась на результатах гистологического исследования в соответствии с отраслевыми стандартами и алгоритмами объемов диагностики и лечения злокачественных новообразований в онкологии.

Иммуногистохимическое исследование CD68, CD206, PU.1, CD3, IDO1 и PD-L1. Иммуногистохимическое исследование выполнено по стандартной методике на срезах опухолевой ткани. Для демаскировки антигена использовали Трис-EDTA буфер (pH 9,0) (ПраймБиоМед, Россия). Первичные антитела к CD206 (HPA004114; Sigma, США, 1:2000 dilution), PU.1 (Clone 9G7; Cell Signaling Technology, США, 1:200 dilution), PD-L1 (clone E1L3N; Cell Signaling Technology, США, 1:200 dilution), CD68 (clone GR021, 61-0184 Genemed, США, 1:100 dilution), CD3 (61-0011 Genemed, США, 1:100 dilution), IDO1 (clone D5J4E, Cell Signaling Technology, США, 1:200 dilution) инкубировали

в течение 60 мин. Использовали систему детекции UltraVision Quanto Detection System HRP DAB (Thermo Fisher Scientific, США) согласно инструкции производителя.

Таблица 1. Клинико-патологические характеристики пациентов (n = 44)

Table 1. Clinicopathological characteristics of patients (n = 44)

Характеристика Characteristic	n	%
Возраст, лет: Age, years:		
≤60	25	57
>60	19	43
Пол: Gender:		
мужской male	27	61
женский female	17	39
Стадия: Stage:		
I–II	41	93
III–IV	3	7
N–	44	100
N+	0	0
M–	44	100
M+	0	0

Для PD-L1 оценивали экспрессию в опухолевых клетках. В качестве PD-L1-положительных рассматривали образцы с уровнем экспрессии PD-L1 >1 % в опухолевых клетках.

Результаты анализа общей экспрессии CD68, CD206, PU.1, CD3 и IDO1 выражали с учетом количества антигенположительных клеток (0 – <1 %; 1 – <10 %; 2 – 11–50 %; 3 – >50 %). Для дальнейшего анализа проводили объединение групп в группы с низкой (0–1) и высокой (2–3) экспрессией.

Методы статистического анализа. Статистический анализ полученных результатов выполняли с помощью пакета статистических программ GraphPad Prism v. 8.3. Достоверность различий наблюдаемых признаков в изучаемых группах определяли с использованием χ^2 -критерия. Различия считали статистически значимыми при $p < 0,05$.

Результаты

Для сравнения фенотипа опухолей почки провели анализ экспрессии основных макрофагальных (CD68, PU.1, CD206), Т-клеточных (CD3) и дополнительных иммуносупрессорных маркеров (PD-L1 и IDO1) в 44 образцах рака почки различных гистологических типов.

CD68 и PU.1 были использованы в качестве общих макрофагальных маркеров. CD68 хорошо охарактеризован в литературе и широко применяется для описания макрофагов [4]. PU.1 – транскрипционный фактор, участвующий в гематопоэтической дифференцировке [5], на сегодняшний день не относится к общеизвестным макрофагальным маркерам и имеет некоторые ограничения в использовании, однако результаты наших исследований свидетельствуют в пользу того, что он может быть использован наравне с CD68 для описания опухолевой стромы рака почки. CD206 был выбран нами как классический маркер MAO (M2-фенотип) [3].

Подавляющее большинство исследованных образцов содержало большое количество макрофагов.

Мы показали, что различные гистологические типы опухолей почки значимо отличаются по количеству макрофагов, их инфильтрирующих (табл. 2). Так, в группе образцов папиллярного рака почки все образцы содержали высокое количество CD68⁺-клеток. Аналогичная картина наблюдалась для образцов светлоклеточного почечно-клеточного рака: 87 % образцов содержали высокое количество CD68⁺-макрофагов. Для хромофобного рака ситуация существенно отличалась. Образцы данного типа опухолей

Таблица 2. Анализ количества макрофагов в образцах почечно-клеточного рака различных гистологических типов

Table 2. Macrophage analysis in different histological types of renal carcinoma

Гистологический тип Histology	CD68			PU.1		
	Высокое, n (%) High, n (%)	Низкое, n (%) Low, n (%)	p	Высокое, n (%) High, n (%)	Низкое, n (%) Low, n (%)	p
Папиллярный Papillary	13 (100)	0		13 (100)	0	
Хромофобный Chromophobe	6 (38)	10 (62)	0,0003*	8 (50)	8 (50)	0,0002*
Светлоклеточный Clear cell	13 (87)	2 (13)		15 (100)	0	

*Статистически значимое различие.

*Statistically significant.

были инфильтрированы CD68⁺-макрофагами в значительно меньшей степени.

Далее был проведен анализ CD206⁺-макрофагов и IDO1⁺-эндотелиальных клеток (табл. 3). Показано, что в образцах светлоклеточного рака содержится большое количество CD206⁺-клеток. Для других исследованных гистологических вариантов продемонстрировано противоположное. Образцы хромофобного и папиллярного рака содержат в основном низкое количество CD206⁺-макрофагов (77 и 62 % образцов соответственно).

Результаты исследования IDO1 показали его преимущественную экспрессию в опухолевых эндотелиальных клетках и полное отсутствие в самих опухолевых клетках. Количество IDO1⁺-клеток значительно варьировало в группах опухолей различных гистотипов. Так, при папиллярном раке наблюдается низкая экспрессия исследованного фермента, в то время как в группе светлоклеточного рака — преимущественно высокая.

Для T-клеток в целом ситуация была аналогична макрофагам: в образцах присутствовало достаточно большое количество CD3⁺-T-клеток. Наибольшее количество наблюдалось в группе светлоклеточного и па-

пиллярного рака. По аналогии с макрофагами для хромофобных опухолей немного чаще характерна низкая инфильтрация CD3⁺-T-клеток (табл. 4).

Экспрессия PD-L1 (CD274) лежит в основе механизма ухода опухоли из-под иммунологического надзора для многих типов опухолей, в том числе почечно-клеточного рака [6]. Препараты, блокирующие PD-L1 или его рецептор, уже применяются в клинике, и экспрессия PD-L1 может использоваться для предсказания ответа на терапию. Результаты анализа экспрессии PD-L1 в опухолях почки различных гистологических типов показали, что данный белок не экспрессируется в исследованных образцах папиллярного рака, в то время как его экспрессия составляет 44 и 40 % для хромофобных и светлоклеточных опухолей соответственно (см. табл. 4).

Отдельно необходимо отметить новый потенциальный общий маркер макрофагов — PU.1. На основании того, что PU.1 в опухолях экспрессируется преимущественно в макрофагах, в проведенном исследовании использовали его в качестве маркера MAO.

Корреляционный анализ экспрессии некоторых маркеров макрофагов в образцах опухолей почки различных гистологических типов показал, что PU.1

Таблица 3. Анализ количества M2-макрофагов и экспрессии IDO1 в образцах почечно-клеточного рака различных гистологических типов
Table 3. Tumor associated macrophages and IDO1 expression in different histological types of renal carcinoma

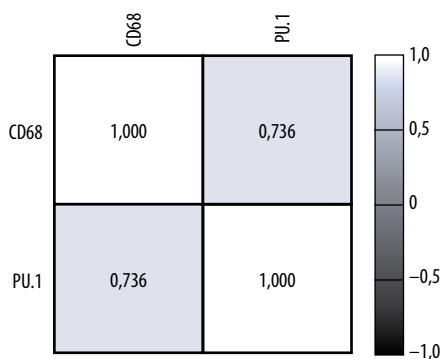
Гистологический тип Histology	CD206			IDO1		
	Высокое, n (%) High, n (%)	Низкое, n (%) Low, n (%)	p	Высокое, n (%) High, n (%)	Низкое, n (%) Low, n (%)	p
Папиллярный Papillary	3 (23)	10 (77)	0,0003*	0	13 (100)	<0,0001*
Хромофобный Chromophobe	6 (38)	10 (62)		5 (31)	11 (69)	
Светлоклеточный Clear cell	14 (93)	1 (7)		12 (80)	3 (20)	

*Статистически значимое различие.
*Statistically significant.

Таблица 4. Анализ количества T-клеток и экспрессии PD-L1 в образцах почечно-клеточного рака различных гистологических типов
Table 4. T-cell and PD-L1 expression analysis in different histological types of renal carcinoma

Гистологический тип Histology	CD3			PD-L1		
	Высокое, n (%) High, n (%)	Низкое, n (%) Low, n (%)	p	Экспрессия, n (%) Expression, n (%)	Нет экспрессии, n (%) No expression, n (%)	p
Папиллярный Papillary	9 (69)	4 (31)	0,04*	0	13 (100)	0,0203*
Хромофобный Chromophobe	7 (44)	9 (56)		7 (44)	9 (56)	
Светлоклеточный Clear cell	13 (87)	2 (13)		6 (40)	9 (60)	

*Статистически значимое различие.
*Statistically significant.



Корреляционный анализ между экспрессией PU.1 и CD68 (коэффициент корреляции Спирмена), $r = 0,736$; $p < 0,0001$
 Correlation analysis of PU.1 and CD68 expression (Spearman's rank correlation), $r = 0,736$; $p < 0,0001$

значимо положительно коррелирует с CD68 ($r = 0.736$; $p < 0,0001$) (см. рисунок).

Как видно из представленных данных, для PU.1 наблюдается сильная положительная корреляция его количества с локализацией, как и для CD68. Таким образом, PU.1 можно использовать в качестве общего маркера для описания стромальных макрофагов в опухолях почки.

Обсуждение

Почечно-клеточный рак широко известен как гетерогенное заболевание, охватывающее различные гистологические подтипы [7]. Светлоклеточный рак почки является наиболее распространенным подтипом и составляет более 80 % опухолей, возникающих из почечного эпителия [8]. Остальные злокачественные новообразования эпителия почек, в совокупности называемые нецитоплазматическими RCC (non-ccRCC), включают несколько подтипов, таких как папиллярный RCC (10–15 %), RCC хромофобный (5 %) и более редкие формы, такие как Xp11.2-транслокация RCC, неклассифицированный RCC и собирающая протоковая карцинома (WHO Kidney Cancer-Pathological Classification IARC press, Lyon, France, 2004).

Почечно-клеточный рак относится к группе высокоиммуногенных опухолей, несущих от 5 до 10 соматических мутаций ДНК, что обуславливает высокую чувствительность этих опухолей к ингибиторам контрольных точек. Устойчивость к терапии данным классом препаратов может быть обусловлена секрецией иммуносупрессорных метаболитов. Например, IDO1 (индол-амин-2,3-диоксигеназа-1), стимулируя катаболизм триптофана, супрессируют Т-клеточный иммунитет. Увеличение экспрессии IDO1 ведет к увеличению содержания концентрации кинуренина, что приводит к привлечению регуляторных Т-клеток в опухоль и супрессии иммунного ответа. Детальные знания фенотипа опухолевой стромы помогут преодолеть сложно-

сти существующей терапии почечно-клеточного рака. Именно поэтому данное исследование сосредоточено на изучении фенотипа опухолевой стромы 3 основных гистологических типов опухолей почек.

Первой и основной популяцией изученных нами опухолевых клеток явились MAO. Макрофаги, как и многие другие иммунные эффекторные клетки, существуют в виде множества подтипов с различными паттернами экспрессии поверхностных маркеров и секретируемых факторов. Роль, которую макрофаги играют в опухолевом микроокружении, зависит от их фенотипа. Они подразделяются на 2 основных типа, хотя это является предметом споров и некоторые исследователи описывают существование множества подтипов [9]. Первый тип – «классически активированные», или M1-подобные макрофаги. Данный тип макрофагов является провоспалительным и, как полагают, оказывает противоопухолевые эффекты посредством продуцирования интерлейкинов 12 и 23, интерферона γ , активных форм кислорода и азота [10]. M2-подобные макрофаги ингибируют M1-подобные MAO и способствуют ремоделированию тканей посредством продукции интерлейкина 10, трансформирующего ростового фактора β , фактора роста эндотелия сосудов, фактора некроза опухоли α и индукции ангиогенеза [11]. Во многих опухолях инфильтрирующие макрофаги преимущественно относятся к «альтернативному» M2-подобному типу, обеспечивая иммуносупрессивную среду, подходящую для роста опухоли [12].

Все MAO, включая как M1-, так и M2-подобные подтипы, могут быть идентифицированы и количественно определены с помощью иммуногистохимического окрашивания на CD68, тогда как M2-подобные макрофаги характеризуются наличием дополнительных маркеров, например CD206. Мы изучили взаимосвязь между плотностью MAO и различными гистологическими типами опухолей почки у 44 пациентов. Показали, что подавляющее большинство исследованных образцов сильно инфильтрированы CD68⁺-клетками. Наибольшее количество макрофагов наблюдается в образцах светлоклеточного и папиллярного рака почки. Для хромофобного рака мы впервые продемонстрировали содержание значительно меньшего количества макрофагов по сравнению с другими гистологическими группами. При анализе CD206⁺ M2-макрофагов мы наблюдали следующее. Если для светлоклеточных опухолей почки выявлено большое количество CD206⁺ в исследованных образцах, то для папиллярного рака картина была противоположной (только в 23 % образцов наблюдалось большое количество CD206⁺). Интересно отметить, что светлоклеточный и папиллярный рак почки в целом характеризовались содержанием большого количества CD68⁺. Для хромофобного рака для CD206 ситуация оказалась аналогична CD68:

приблизительно половина образцов характеризовалась высоким содержанием CD206, а половина – низким. Таким образом, можно сделать вывод о том, что различные гистологические типы опухолей почки отличаются по количеству и фенотипу инфильтрирующих их макрофагов.

В настоящем исследовании мы также провели анализ количества CD3⁺-лимфоцитов в различных гистологических типах опухолей почки. Анализ показал, что образцы светлоклеточного рака содержат наибольшее количество CD3⁺-клеток. Образцы папиллярного рака содержат немного меньше CD3⁺-клеток, что в целом согласуется с данными литературы, где показаны не очень сильные различия в этих группах [13]. Для хромофобного рака, в отличие от остальных по аналогии с макрофагами, характерно меньшее содержание Т-клеток в целом.

Еще одним иммуносупрессорным механизмом опухолевой стромы является взаимодействие PD-1/PD-L1. Связывание PD-L1 с его рецептором, PD-1, генерирует ингибирующие сигналы, что приводит к уходу опухоли из-под иммунологического надзора. Поскольку иммунотерапия получила распространение в терапии почечно-клеточного рака, исследованию экспрессии данного белка посвящено достаточное количество современных работ.

Р.Н. Thompson и соавт. одними из первых описали экспрессию PD-L1 при светлоклеточном раке почки. В проведенном исследовании экспрессия PD-L1 ассоциирована с агрессивным фенотипом опухоли (большими размерами, стадией и градацией по Фурману), а также с повышенной летальностью [14]. В целом экспрессия PD-L1 в светлоклеточном раке почки может быть независимым фактором плохого прогноза [15]. Для более редких гистологических типов опухолей почки известно значительно меньше. Т.К. Choueiri и соавт. первыми описали значение и уровень экспрессии данного белка при хромофобном, папиллярном и некоторых других видах рака почки. В целом папиллярный и хромофобный рак характеризуется более низкой экспрессией PD-L1 по сравнению со светлоклеточным вариантом [16]. Полученные нами результаты согласуются с данными литературы, а именно большая экспрессия PD-L1 наблюдается в образцах светлоклеточного рака почки и более низкая – в других исследованных гистологических типах.

IDO1 является одним из известных иммуномодуляторов, вовлеченных в процесс избегания опухолью

иммунного ответа. Мы провели анализ экспрессии IDO1 в опухолях почки различных гистологических вариантов. Результаты показали, что анализируемые группы образцов значительно отличаются друг от друга. Наибольшая экспрессия IDO1 наблюдалась в образцах светлоклеточного рака почки. По данным литературы известно, что для светлоклеточного варианта рака почки экспрессия IDO1 коррелирует с ответом на терапию ниволумабом и лучшей выживаемостью [17]. Для хромофобного и папиллярного варианта данные по экспрессии IDO1 практически отсутствуют. В нашем исследовании показано, что в образцах папиллярного рака отсутствует экспрессия IDO1, а в образцах хромофобного рака обнаруживается в 30 % случаев.

Также мы использовали PU.1 в качестве маркера макрофагов. Необходимо отметить, что PU.1 не является высокоспецифичным маркером макрофагов. Однако стоит подчеркнуть, что многие маркеры опухолевого микроокружения пересекаются как между клетками микроокружения, так и с опухолевыми клетками, что не препятствует их использованию. Высокая экспрессия PU.1 наблюдается, помимо макрофагов, также в зрелых В-клетках. Во всех остальных клетках лимфоидного и миелоидного инфильтрата опухоли PU.1 присутствует в значительно меньшем количестве. В-клеток в опухолях почки значительно меньше по количеству по сравнению с различными типами макрофагов. Все вышесказанное и полученные результаты позволяют с некоторыми ограничениями пробовать использование PU.1 в качестве общего маркера макрофагов в опухолях почки. Еще одно явное преимущество применения данного маркера – его ядерная локализация. Все общеизвестные маркеры (CD68, CD163 и др.) выявляются в виде мембранной и цитоплазматической окраски, что делает достаточно затруднительным проведение двойных окрашиваний. Таким образом, PU.1 представляется достаточно перспективным для использования в качестве маркера макрофагов при раке почки.

Заключение

Результаты исследования показали, что опухоли почки различных гистологических типов сильно и значительно отличаются по составу своего микроокружения. Несомненно, что для повышения эффективности существующей терапии достаточно перспективной представляется оценка данных отличительных особенностей опухолевой стромы.

ЛИТЕРАТУРА / REFERENCES

- Hsieh J.J., Purdue M.P., Signoretti S. et al. Renal cell carcinoma. *Nat Rev Dis Primers* 2017;3:17009. DOI: 10.1038/nrdp.2017.9.
- Kovaleva O.V., SamoiloVA D.V., Shitova M.S., Gratchev A. Tumor associated macrophages in kidney cancer. *Anal Cell Pathol (Amst)* 2016;2016:9307549. DOI: 10.1155/2016/9307549.
- Gratchev A., Kzhyshkowska J., Utikal J. et al. Interleukin-4 and dexamethasone counterregulate extracellular matrix remodeling and phagocytosis in type-2 macrophages. *Scand J Immunol* 2005;61(1):10–7. DOI: 10.1111/j.0300-9475.2005.01524.x.
- Holness C.L., Simmons D.L. Molecular cloning of CD68, a human macrophage marker related to lysosomal glycoproteins. *Blood* 1993;81(6):1607–13.
- Mak K.S., Funnell A.P., Pearson R.C., Crossley M. PU.1 and haematopoietic cell fate: dosage matters. *Int J Cell Biol* 2011;2011:808524. DOI: 10.1155/2011/808524.
- Jiang X., Wang J., Deng X. et al. Role of the tumor microenvironment in PD-L1/PD-1-mediated tumor immune escape. *Mol Cancer* 2019;18(1):10. DOI: 10.1186/s12943-018-0928-4.
- Cohen H.T., McGovern F.J. Renal-cell carcinoma. *New Eng J Med* 2005;353(23):2477–90. DOI: 10.1056/NEJMra043172.
- Choueiri T.K. Renal cell carcinoma. *Hematol Oncol Clin North Am* 2011;25(4):xiii–xiv. DOI: 10.1016/j.hoc.2011.06.001.
- Chevrier S., Levine J.H., Zanotelli V.R.T. et al. An immune atlas of clear cell renal cell carcinoma. *Cell* 2017;169(4):736–49.e18. DOI: 10.1016/j.cell.2017.04.016.
- Duray A., Demoulin S., Hubert P. et al. Immune suppression in head and neck cancers: a review. *Clin Dev Immunol* 2010;2010:701657. DOI: 10.1155/2010/701657.
- Gratchev A., Schledzewski K., Guillot P. et al. Alternatively activated antigen-presenting cells: molecular repertoire, immune regulation, and healing. *Skin Pharmacol Appl Skin Physiol* 2001;14(5):272–9. DOI: 10.1159/000056357.
- Hao N.B., Lu M.H., Fan Y.H. et al. Macrophages in tumor microenvironments and the progression of tumors. *Clin Dev Immunol* 2012;2012:948098. DOI: 10.1155/2012/948098.
- Geissler K., Fornara P., Lautenschlager C. et al. Immune signature of tumor infiltrating immune cells in renal cancer. *Oncoimmunology* 2015;4(1):e985082. DOI: 10.4161/2162402X.2014.985082.
- Thompson R.H., Gillett M.D., Chevillat J.C. et al. Costimulatory B7-H1 in renal cell carcinoma patients: indicator of tumor aggressiveness and potential therapeutic target. *Proc Natl Acad Sci USA* 2004;101(49):17174–9. DOI: 10.1073/pnas.0406351101.
- Thompson R.H., Dong H., Kwon E.D. Implications of B7-H1 expression in clear cell carcinoma of the kidney for prognostication and therapy. *Clinical Cancer Res* 2007;13(2 Pt 2):709s–15s. DOI: 10.1158/1078-0432.CCR-06-1868.
- Choueiri T.K., Fay A.P., Gray K.P. et al. PD-L1 expression in nonclear-cell renal cell carcinoma. *Ann Oncol* 2014;25(11):2178–84. DOI: 10.1093/annonc/mdl445.
- Seeber A., Klinglmaier G., Fritz J. et al. High IDO1 expression in tumor endothelial cells is associated with response to immunotherapy in metastatic renal cell carcinoma. *Cancer Sci* 2018;109(5):1583–91. DOI: 10.1111/cas.13560.

Вклад авторов

О.В. Ковалева: получение данных, анализ данных, написание текста статьи;
 М.А. Рашидова, Д.В. Самойлова, П.А. Подлесная, Р.М. Табиев: получение данных;
 Н.В. Кунцевич: сбор материала, получение данных;
 Г.Д. Ефремов: сбор материала, написание текста статьи;
 Б.Я. Алексеев: написание текста статьи;
 А.Н. Грачев: разработка и планирование работы, написание текста статьи.

Authors' contributions

O.V. Kovaleva: obtaining data, analysis of data, article writing;
 M.A. Rashidova, D.V. SamoiloVA, P.A. Podlesnaya, R.M. Tabiev: obtaining data;
 N.V. Kuntsevich: material collection, obtaining data;
 G.D. Efremov: material collection, article writing;
 B.Ya. Alekseev: article writing;
 A.N. Gratchev: development and work planning, article writing.

ORCID авторов / ORCID of authors

О.В. Ковалева / O.V. Kovaleva: <https://orcid.org/0000-0001-6132-9924>
 М.А. Рашидова / M.A. Rashidova: <https://orcid.org/0000-0002-3267-4232>
 Д.В. Самойлова / D.V. SamoiloVA: <https://orcid.org/0000-0001-5639-0835>
 П.А. Подлесная / P.A. Podlesnaya: <https://orcid.org/0000-0003-2312-5546>
 Р.М. Табиев / R.M. Tabiev: <https://orcid.org/0000-0002-8732-8660>
 Б.Я. Алексеев / B.Ya. Alekseev: <https://orcid.org/0000-0002-3398-4128>
 А.Н. Грачев / A.N. Gratchev: <https://orcid.org/0000-0003-2137-1866>

Конфликт интересов. Авторы заявляют об отсутствии конфликта интересов.

Conflict of interest. The authors declare no conflict of interest.

Финансирование. Исследование проведено при финансовой поддержке Российского фонда фундаментальных исследований (грант № 18-29-09069 мк).

Financing. The study was performed with the support of Russian Foundation for Basic Research (grant No. 18-29-09069 мк).

Соблюдение прав пациентов и правил биоэтики

Протокол исследования одобрен комитетом по биомедицинской этике Научно-исследовательского института урологии и интервенционной радиологии им. Н.А. Лопаткина – филиала ФГБУ «Национальный медицинский исследовательский центр радиологии» Минздрава России. Все пациенты подписали информированное согласие на участие в исследовании.

Compliance with patient rights and principles of bioethics

The study protocol was approved by the bio-medical ethics committee of N.A. Lopatkin Research Institute of Urology and Interventional Radiology – branch of the National Medical Research Radiological Center, Ministry of Health of Russia.

All patients gave written informed consent to participate in the study.

Статья поступила: 23.03.2020. **Принята к публикации:** 19.06.2020.

Article submitted: 23.03.2020. **Accepted for publication:** 19.06.2020.