

## Внутрикостная химиотерапия в лечении инвазивного рака мочевого пузыря

С.П. Селиванов, С.Н. Исаева, Т.А. Ковалик, А.В. Петлин, Е.А. Калиев  
Негосударственное медицинское учреждение Лечебно-диагностический центр, Томск

### INTRAOSSUEOUS CHEMOTHERAPY IN THE TREATMENT OF INVASIVE BLADDER CARCINOMA

S.P. Selivanov, S.N. Isayeva, T.A. Kovalik, A.V. Petlin, Ye.A. Kaliyev  
Treatment-and-Diagnostic Center, Tomsk

*Neoadjuvant chemotherapy (CT) with cisplatin administered intraosseously into the pubic bone in patients with invasive bladder carcinoma (T2–4N0M0) was most effective in patients with circular involvement of the bladder neck, even in large tumors of 5–7 cm. Out of 4 patients with this site of a tumor, full regression without further treatment was achieved in one patient, transurethral resection was performed in 3 patients with 75% tumor regression. In multiple bladder tumor lesions involving the bladder neck, the degree of regression was not greater than 40%. The therapeutic efficiency of intraosseous CT with cisplatin was 54% with acceptable toxicity.*

Роль неоадьювантной химиотерапии (ХТ) в лечении инвазивного рака мочевого пузыря (РМП) неоспорима. Большинство исследователей подтверждают значительное преимущество комбинированного лечения, позволяющего увеличить продолжительность жизни до 77 мес (при хирургическом лечении в объеме радикальной цистэктомии — 46 мес) [1]. Однако препятствием к использованию системной ХТ у больных инвазивным РМП является высокая токсичность наиболее эффективных схем, например MVAC. При непосредственной эффективности, составляющей 55%, частота нейтропении IV степени достигает 37% [2] и является причиной смерти в 3–5% случаев. Использование менее токсичных вновь создаваемых химиопрепаратов или новых комбинаций уже известных пока не оправдано в связи с недостаточной по сравнению с MVAC эффективностью [3]. Поэтому зачастую методом выбора остается радикальная цистэктомия с лимфаденэктомией [4, 5].

С целью разработки эффективных и минимально токсичных для организма больного химиотерапевтических способов воздействия на опухоль мочевого пузыря мы разработали способ внутрикостного введения химиопрепаратов у больных инвазивным РМП (патент на изобретение № 2260434 от 18.03.2005). Способ заключается во введении препаратов платины, в частности цисплатина, в лобковую кость путем ее пункции на стороне локализации опухоли иглой для внутривенных инъекций. Максимальная разовая доза цисплатина составляет 30 мг/м<sup>2</sup> (разведение 20 мг цисплатина на 5 мл растворителя) при среднем числе вливаний на одного пациента не более пяти. Инъекции цисплатина (с предварительной внутривенной водной нагрузкой 500 мл физиологического раствора или 5% глюкозы) осуществляются повторными пункциями (с чередованием левой и правой лобковых костей при тотальном поражении мочевого пузыря) через день до общей суммарной дозы 70 мг/м<sup>2</sup>. Для пациентов с выраженной

сопутствующей патологией сердечно-сосудистой системы и печени в связи с возможным системным токсическим действием цитостатика на жизненно важные органы общая доза цисплатина снижается в 2 раза и распределяется на 3 введения.

По предлагаемой нами программе комбинированного лечения больных инвазивным РМП перед оперативным лечением проводится 3 курса внутрикостной ХТ с оценкой эффекта через 4 нед после каждого курса. Как при первичном обследовании, так и на этапах комбинированного лечения объем диагностических процедур наряду с общеклиническими анализами (общий анализ крови, мочи, биохимический анализ крови, ЭКГ) включает цистоскопическое исследование, ультразвуковое исследование и томографические методы (компьютерная или магнитно-резонансная томография, в том числе с контрастированием Gd-DTPA) с определением объема опухоли и степени инвазии стенки мочевого пузыря.

После окончания внутрикостной ХТ при частичной регрессии или стабилизации опухолевого процесса выполняется хирургическое лечение в объеме трансуретральной резекции. В случае прогрессирования опухолевого процесса планируемый объем хирургического лечения радикальный — цистэктомия с тазовой лимфаденэктомией.

В настоящем исследовании ХТ с внутрикостным введением цисплатина получили 24 пациента в возрасте от 65 до 79 лет (средний возраст 70 лет) с верифицированным переходноклеточным РМП. У 11 пациентов РМП выявлен впервые, у 9 — рецидив РМП, 4 пациента с продолженным ростом опухоли мочевого пузыря после комбинированного лечения, включающего трансуретральную резекцию и системную ХТ. Стадирование РМП было выполнено нами в соответствии с рекомендуемым Международным противораковым союзом шестым изданием классификации злокачественных опухолей TNM

[6]: у 3 больных — T2N0M0, у 20 — T3N0M0, у 1 — стадия T4N0M0.

Внутрикостное введение химиопрепарата у 50% больных сопровождалось болью в виде чувства распирания с иррадиацией в нижнюю конечность на стороне пункции. Подобные проявления находились в прямой зависимости от скорости введения препарата и прекращались сразу же после окончания внутрикостных вливаний. Побочных реакций на внутрикостное введение цисплатина, характерных для системного введения (лейкопения, тошнота, рвота, понос, периферические сенсорные нейропатии, повышение температуры тела, недомогание, кожная сыпь), не наблюдалось. Также не было отмечено дизурических расстройств.

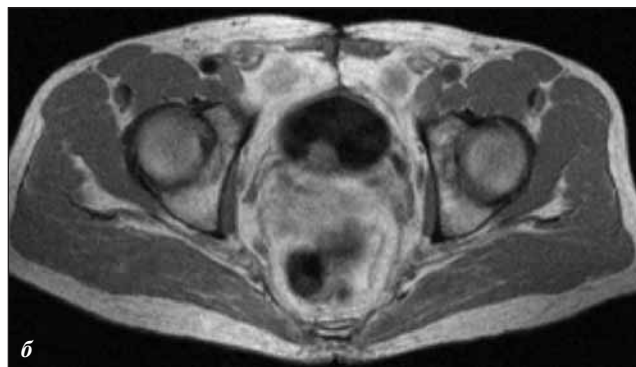
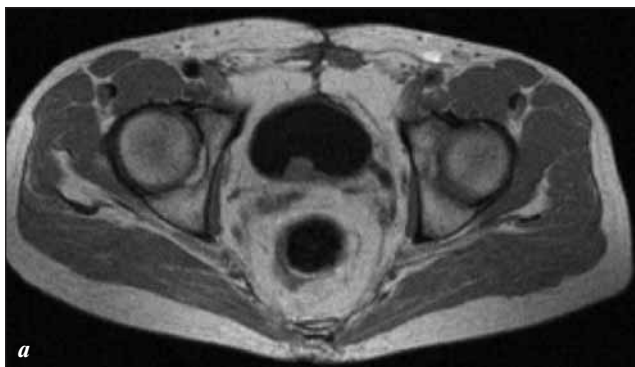В результате проведения трех курсов внутрикостной ХТ цисплатином из 24 больных инвазивным РМП полная регрессия опухоли мочевого пузыря достигнута у 6, частичная регрессия — у 12, стабилизация опухолевого процесса — у 5. Прогрессирование опухоли после внутрикостной ХТ отмечено у одного пациента с рецидивом опухоли мочевого пузыря в устье мочеточника. Из шести пациентов с полной регрессией опухоли — 3 с поверхностным рецидивом и 3 с продолженным ростом опухоли мочевого пузыря. При этом размер опухоли до лечения составлял преимущественно 0,5–2 см и у двух пациентов — 4–5 см. Следует отметить, что среди пациентов с полной регрессией был 1 с тотальной опухолевой инвазией мочевого пузыря, 1 с субтотальным поражением и 1 с опухолью в шейке мочевого пузыря, инфильтрирующей паравезикальную клетчатку.

Среди пациентов с частичной регрессией опухоли мочевого пузыря у троих размеры превышали 5–8 см, у двоих опухоль распространялась на шейку мочевого пузыря, но не превышала 1–2 см. У пациентов со стабилизацией опухолевого процесса наблюдалось субтотальное или тотальное поражение мочевого пузыря (3 пациента), либо опухоль с небольшими раз-

мерами располагалась в устьях мочеточников или распространялась на простатический отдел уретры (2 пациента). В целом непосредственная терапевтическая эффективность внутрикостной ХТ цисплатином составила 54%. В результате из 24 больных инвазивным РМП у 17 пациентов с частичной регрессией или стабилизацией опухолевого процесса остаточная опухоль была резецирована трансуретральным доступом.

Основной целью системной ХТ в современных схемах лечения инвазивного РМП является уменьшение объема опухоли с сохранением мочевого пузыря при хирургическом лечении и воздействие на микрометастазы, не определяемые лучевыми методами диагностики. Лидирующие позиции с момента внедрения в клиническую практику схемы MVAC занимают схемы ХТ с включением препаратов платины, в особенности цисплатина [7]. Однако высокая токсичность системного введения препаратов платины не позволяет пройти полный курс ХТ более чем 50% больных [2].

Внутрикостный способ введения лекарственных препаратов в кости таза широко используется в акушерско-гинекологической практике для лечения воспалительных заболеваний женских половых органов [8, 9]. В основе этого способа — широкая анастомотическая связь санториниева сплетения, представляющего переднюю часть большого венозного сплетения вокруг шейки и дна пузыря, с седалищными и лобковыми костями, доказанная в работах с тазовой венографией [10]. Это обеспечивает важное преимущество внутрикостного способа введения химиопрепарата в лобковые кости — более высокую проникающую способность и продолжительно действующую концентрацию в опухолевом очаге. Таким образом, достоверно высокое содержание цисплатина в опухоли при его введении в губчатое вещество лобковой кости по сравнению с системной ХТ [11] при меньшей разовой дозе цисплатина для внутрикостной ХТ позволяет наряду с сопоставимым лечебным эффектом снизить токсическое действие препарата на организм пациента [12].

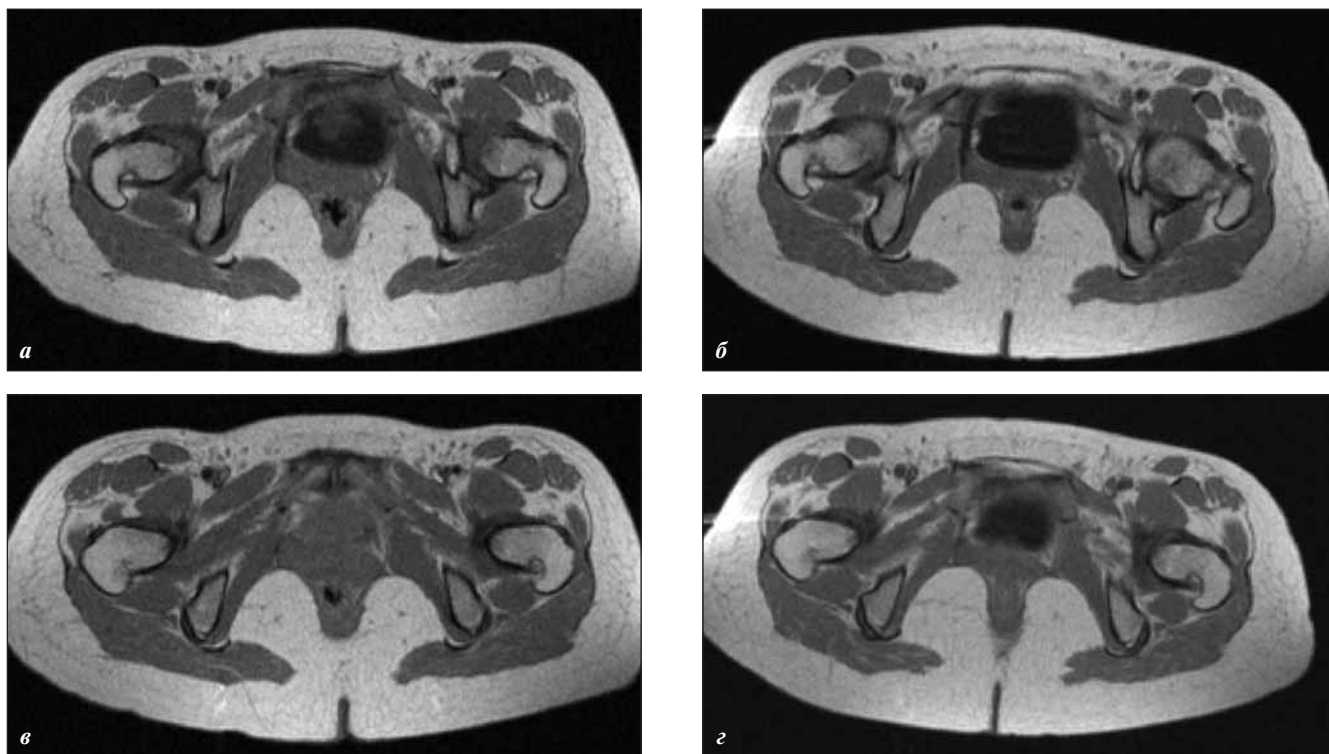


**Рис. 1.** Рецидив переходно-клеточного РМП T3N0M0. Магнитно-резонансные томограммы в T1-взвешенном режиме  
 а — опухоль до 1,5 см в диаметре по задней стенке мочевого пузыря в проекции устья правого мочеточника;  
 б — после трех курсов внутрикостной ХТ цисплатином сохраняется опухолевое образование в проекции устья правого мочеточника прежних размеров

Мы проанализировали степень регрессии опухоли мочевого пузыря в зависимости от ее локализации. Судить о достоверности полученных при этом результатов не представляется возможным из-за малочисленности исследуемой группы, различной локализации и протяженности опухолевого поражения мочевого пузыря. Но уже сейчас видно, что минимальная эффективность внутрикостной ХТ наблюдалась у больных с локализацией опухоли в устьях мочеточников (рис. 1). Непосредственная эффективность при этом редко превышала 20—40%. Степень регрессии опухоли мочевого пузыря, ограниченной шейкой мочевого пузыря, составила 70—100% (рис. 2). При этом размеры опухоли достигали 5—7 см с признаками инфильтрации окружающих тканей. В то же время при опухолевом поражении других отделов мочевого пузыря с распространением процесса на шейку в первую очередь регрессировала, вплоть до 100%, именно эта часть опухоли, тогда как уменьшение расположенного выше компонента (в дне или боковых стенках мочевого пузыря) было незначительным (не более 40%). Эту немаловажную для планирования в дальнейшем внутрикостной ХТ особенность можно объяснить следующим образом. Локализация опухоли в области треугольника Льео и шейки мочевого пузыря предрасполагает к быстрому прорастанию опухоли в околопузырную клетчатку. При инфильт-

рации паравезикальной клетчатки и начинающемся росте опухоли за пределы мочевого пузыря сохраняется венозный отток в системе мозговое вещество лобковой кости — санториниевое сплетение, но значительно страдает в системе санториниевое сплетение — околопузырная клетчатка с развитием венозного стаза [13]. Значительное нарушение оттока по запирательным венам от санториниевого сплетения приводит к развитию мощных венозных коллатералей от лобковых костей в зону бедренной вены, обходящих околопузырную клетчатку и мочевой пузырь. Именно этим можно объяснить низкий процент регрессии опухоли при распространенном опухолевом процессе с поражением шейки мочевого пузыря.

Нарушение венозного оттока в системе мозговое вещество лобковой кости — санториниевое сплетение стало, на наш взгляд, причиной минимальной (25%) регрессии опухоли у больного с благоприятной для внутрикостной ХТ локализацией в боковой стенке мочевого пузыря, но с наличием в анамнезе дистанционной лучевой терапии опухоли. Последствиями лучевого воздействия на область таза в случае сохранения венозного дренажа лобковых костей являются немногочисленность, ригидность и значительная суженность венозных сосудов санториниевого сплетения. Но чаще лобковая кость и клетчатка малого таза, получив значительную лучевую нагрузку, претерпева-



**Рис. 2.** Рецидив РМП Т3N0M0 у больной Л., 56 лет. Магнитно-резонансные срезы в T1-взвешенном режиме на уровне дна (а, б) и шейки (в, г) мочевого пузыря а, в — опухоль до 7 см вовлекает шейку мочевого пузыря, треугольник Льео и инфильтрирует паравезикальную клетчатку; б, г — полная регрессия опухоли после внутрикостной ХТ цисплатином

ют постлучевые изменения с последующим замещением плотной фиброзной бессосудистой тканью [14]. В таких случаях вводимое внутрикостно вещество с большим трудом проникает внутрь лобковых костей.

В заключение следует обратить внимание на тот факт, что выполнение органосохраняющих операций при инвазивном РМП с поражением шейки мочевого пузыря считается неоправданным из-за высокой частоты рецидивов заболевания и ухудшения отдаленных результатов [15]. В нашем исследовании из четырех больных с данной локализацией опухоли в результате внутрикостной ХТ полная регрессия без последующего лечения получена у одного пациента, и трое с регрессией опухоли 75% выполнены трансуретральная резекция, как и всем пациентам в исследуемой группе.

Таким образом, суммируя результаты исследования, можно выделить следующие основные положения для проведения эффективной внутрикостной ХТ у больных инвазивным РМП:

— внутрикостную монохимиотерапию не рекомендуется проводить больным инвазивным РМП после курсов дистанционной лучевой терапии, а также больным с подозрением на инфильтративный рост при одновременной локализации опухоли в шейке мочевого пузыря и других его стенках;

— рекомендуемая разовая доза цисплатина не должна превышать 30 мг/м<sup>2</sup>, а объем вводимой внутрикостно жидкости — 20 мл. При этом условия проведения внутрикостной ХТ должны соответствовать таковым при системном введении препаратов платины;

— внутрикостное введение цисплатина не оказывает побочных эффектов, характерных для системного введения химиопрепарата, и может выполняться у пациентов старше 70 лет;

— внутрикостная ХТ цисплатином позволяет достичь у больных инвазивным РМП высокой непосредственной эффективности и обеспечивает выполнение в дальнейшем органосохраняющего хирургического лечения.

## Литература

- Jemal A., Siegel R., Ward E. et al. Cancer statistics, 2006. *Cancer J Clin* 2006; 56:106–30.
- Natale R.B., Grossman H.B., Blumenstein N. et al. SWOG 8710 (INT-0080): randomized phase 3 trial of neoadjuvant MVAC + cystectomy versus cystectomy alone in patients with locally advanced bladder cancer. Program and abstracts of the 37th Annual Meeting of the American Society of Clinical Oncology. San Francisco, California, 2001: abstr 3.
- Ramirez A., Maroto P., Gallego H. et al. Carboplatin (CBDCA) - gemcitabine (GEM) as first-line therapy for advanced transitional cell carcinoma (TCC) of the urinary tract. Feasibility in patients with moderate to severe renal failure. Single center experience. Program and abstracts of the American Society of Clinical Oncology 38th Annual Meeting. Orlando, Florida, 2002: abstr 795.
- Herr H.W., Bochner B.H., Dalbagni G. et al. Impact of the number of lymph nodes retrieved on outcome in patients with muscle invasive bladder cancer. *J Urol* 2002; 167(3):1295–8.
- Konety B.R., Joslyn S.A., O'Donnell M.A. Extent of pelvic lymphadenectomy and its impact on outcome in patients diagnosed with bladder cancer: analysis of data from the surveillance, epidemiology and end results program data base. *J Eur Urol* 2003; 169(3): 946–50.
- Sobin D.H., Witteking Ch. TNM Classification of Malignant Tumours. 6th edition. New York, Wiley-Liss; 2002.
- Herr H.W., Donat S.M., Bajorin D.F. Post-chemotherapy surgery in patients with unresectable or regionally metastatic bladder cancer. *J Urol* 2001; 165(3):811–4.
- Липницкая О.Г. Лечение воспалительных процессов женской половой сферы внутрикостным введением антибиотиков. Автореф. дисс. ... канд. мед. наук. Томск; 1971.
- Уткин Е.В. Применение метода внутрикостного введения лекарственных препаратов в акушерстве и гинекологии. Методические рекомендации. Кемерово; 2002.
- Ландман Ю.В. Клиническая и анатомо-экспериментальная оценка метода внутрикостного введения лекарственных и рентгеноконтрастных веществ. Автореф. дисс. ... докт. мед. наук. Томск; 1969.
- Селиванов С.П., Исаева С.Н., Ковалик Т.А., Хурсевич Н.А. Лечение рака мочевого пузыря методом внутрикостного введения платидиама. Материалы конференции «Актуальные вопросы лечения онкоурологических заболеваний». Обнинск; 1997. с. 78–9.
- Селиванов С.П., Исаева С.Н., Петлин А.В. и др. Неoadъювантная внутрикостная химиотерапия в комбинированном лечении местнораспространенного рака мочевого пузыря. Материалы VI Всероссийской научно-практической конференции «Актуальные вопросы лечения онкоурологических заболеваний». Онкоурология 2005; 60–1.
- Мглобишвили Г.И. Внутрикостная тазовая флебография при раке мочевого пузыря и предстательной железы. Автореф. дисс. ... канд. мед. наук. М.; 1964.
- Piner K., Blomlie V., Fossa S. Radiation-induced insufficiency fractures after definitive prostate cancer radiotherapy. *Acta Oncol* 1998; 37(2): 201–2.
- Фигурин К.М., Матвеев Б.П., Матвеев В.Б. и др. Сравнительная оценка результатов резекции мочевого пузыря и цистэктомии при инвазивном раке мочевого пузыря. VI Российская онкологическая конференция, 2002.

### Комментарий редакции

*Мы опубликовали данную статью, так как считаем, что она представляет интерес для наших читателей. В то же время мы хотели бы познакомить читателей с замечаниями рецензента, которые нельзя оставить без внимания.*

Статья С.П. Селиванова и соавт. «Внутрикостная химиотерапия в лечении инвазивного рака мочевого пузыря» носит дискуссионный характер. Метод внутрикостной терапии был разработан в 60-е годы прошлого века, использовался некоторое время травматологами, анестезиологами и гинекологами, однако без особых успехов. Характер и интенсивность болей при внутрикостном введении препаратов в статье описаны поверхностно. Неизвестно, требовалось ли введение наркотиков, анальгетиков.

Утверждается, что у 6 из 24 больных с инвазивным РМП была полная ремиссия. Непонятно, подтвержден ли этот факт гистологическим исследованием. Как оценивалась частичная регрессия: по наибольшему диаметру, по двум диаметрам, по трем диаметрам? В статье говорится об объеме опухолей до и после лечения (в этом случае «частичной» считается регрессия на 75%). Ничего не сказано о медиане выживаемости и количестве больных, которым удалось сохранить мочевоую систему.

Имеются существенные неточности при цитировании литературы и изложении собственного материала. Так, в докладе R. Natale и соавт. подчеркивается, что фебрильная нейтропения развилась лишь у 1 из 159 пациентов, получавших неoadъювантно M-VAC, и никто из пациентов не умер от осложнений. Медиана выживаемости у получавших M-VAC — 6,2 года, хирургического контроля — 3,8 года.

*Проф. А.М. Гарин*