

Paralisia do nervo hipoglosso como única manifestação de dissecação espontânea de carótida interna associada a variante da artéria faríngea ascendente

Hypoglossal palsy as a sole manifestation of spontaneous internal carotid dissection associated with variation of ascending pharyngeal artery

Eduardo Augusto Silva Rosa, Isabella Mesquita Venâncio, Nathalia Aidar Bittar, Antenor Tavares de Sá Júnior, Patrícia Montini Perazolo, Rodrigo Santos Beze.

Centro Universitário de Anápolis (UniEVANGÉLICA), Anápolis- GO- Brasil.

Resumo

Objetivo: A dissecação espontânea de carótida interna é um evento raro, que costuma cursar com quadro sintomático intenso. Relatamos um caso em que a paralisia unilateral do nervo hipoglosso foi a única manifestação de uma dissecação de carótida interna, associada à variação anatômica da artéria faríngea ascendente (AFA). **Descrição do Caso:** Paciente, 53 anos, sem comorbidades e histórico de trauma, queixando-se de disfagia, xerostomia e aumento de volume em língua. Ao exame apresentava paralisia unilateral do nervo hipoglosso, com desvio da língua para esquerda. Exames de imagem revelaram pseudoaneurisma, redução segmentar do calibre da carótida interna e variação anatômica da artéria faríngea ascendente. **Considerações Finais:** Diante da complexidade da anatomia cervical e da raridade desta apresentação, ressaltamos a importância de indagar a dissecação espontânea de carótida interna em caso de paralisia isolada do nervo hipoglosso sem etiologia aparente.

Abstract

Objective: Spontaneous dissection of the internal carotid artery is a rare event, which usually occurs with an intense symptomatic picture. We report a case in which unilateral paralysis of the hypoglossal nerve was the only manifestation of an internal carotid dissection, associated with anatomical variation of the ascending pharyngeal artery (AFA). **Case Description:** Patient, 53 years old, with no comorbidities and history of trauma, complaining of dysphagia, xerostomia and increased volume in the tongue. At the examination he presented unilateral paralysis of the hypoglossal nerve, with deviation of the tongue to the left. Image exams revealed pseudoaneurysm, segmental reduction of the internal carotid and anatomical variation of the ascending pharyngeal artery. **Comments:** In view of the complexity of the cervical anatomy and the rarity of this presentation, we emphasize the importance of investigating the spontaneous dissection of the internal carotid artery in case of isolated paralysis of the hypoglossal nerve without apparent etiology.

Palavras-chave:

Dissecação; Nervo hipoglosso; Pseudoaneurisma; Anatomia..

Keyword:

Dissection; Hypoglossal nerve; Pseudoaneurysm; Anatomy.

*Correspondência para/ Correspondence to:

Eduardo Augusto Silva Rosa: eduardo@trindaderosa.com.br

INTRODUÇÃO

A dissecação espontânea de carótida interna é um evento incomum, que acomete cerca de 3 para cada 100.000 habitantes por ano.^{1,2,3} Usualmente, essa dissecação dá origem a quadros de forte cefaléia, cervicalgia, déficits neurológicos focais, síndrome de Horner e acidentes vasculares cerebrais isquêmicos (AVCi). Em uma minoria, aproximadamente 12% dos casos, pode haver paralisia de nervos cranianos associada^{4,5}, sendo o nervo hipoglosso o mais comumente acometido.^{5,6,7} No entanto, sua paralisia como sinal isolado de dissecação de carótida interna é um evento incomum, sendo pouco encontrado na literatura.^{8,9,10}

A artéria faríngea ascendente (AFA) é um ramo da artéria carótida externa, que possui um tronco neuromeningeal, de onde emerge o ramo hipoglossal que supre a vasa nervorum do nervo hipoglosso.¹¹ Variações da AFA que se originam da carótida interna são raras e verificadas em apenas 2% dos casos.¹² Em geral, a carótida interna possui trajeto cervical retilíneo até a base do crânio e não emite ramos.¹³

Relatamos um caso de paralisia unilateral do nervo hipoglosso como única manifestação de uma dissecação de carótida interna, associada à variação anatômica da AFA.

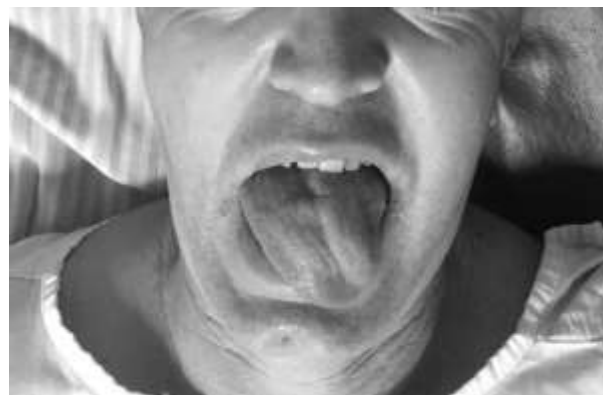DESCRIÇÃO DO CASO

Paciente O.S.T., masculino, 53 anos, motorista, comparece ao ambulatório de otorrinolaringologia com queixa de disfagia constante, sensação de aumento do volume da língua e xerostomia há 30 dias. Nega queixas epigástricas e rinológicas, bem como febre, mal-estar ou outros sintomas sistêmicos. Não possui hipertensão arterial, diabetes ou outras comorbidades, nega tabagismo e história de trauma.

À oroscopia apresentava edema lingual e sinais de paralisia unilateral do nervo hipoglosso, com desvio da língua para esquerda (Figura 01). Não apresentava paralisia facial o

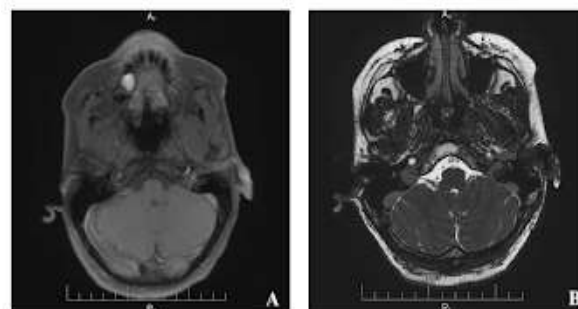
qualquer sinal de lesão em outros pares cranianos.

Figura 01 – Desvio da língua para esquerda.



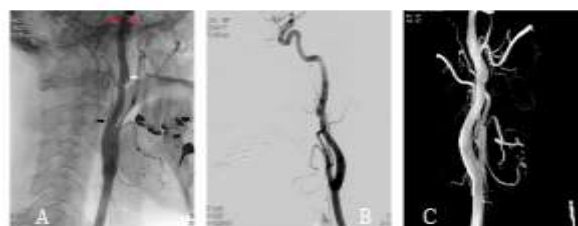
Foi solicitada angioressonância de crânio e pescoço, que revelou trombo intramural na carótida interna esquerda, sugestivo de dissecação arterial (Figura 02).

Figura 02 –Angioressonância de crânio e pescoço.



Posteriormente, estudo angiográfico com subtração digital de carótida interna esquerda evidenciou presença de pseudoaneurisma, redução segmentar do calibre da carótida interna na porção distal e ainda variação anatômica com a AFA emergindo como ramo da carótida interna. Estudo angiográfico 3D demonstrou os mesmos achados (Figura 03).

Figura 03 – Angiografia de carótida interna esquerda.



CONSIDERAÇÕES FINAIS

Como visto no presente caso, a ocorrência de variação anatômica da vasculatura carotídea, ainda que rara, pode levar a uma apresentação clínica atípica de uma doença vascular. A compressão mecânica do nervo decorrente do efeito expansivo da dissecação parece ser o principal mecanismo causador da paralisia.^{7,8,9,10,14,15} Contudo, acreditamos que a variante anatômica da AFA, neste caso, originando-se logo abaixo da região de dissecação, pode ter sofrido hipofluxo, sendo desse modo, determinante para a paralisia.

Dessa maneira, diante da complexidade da anatomia cervical e da raridade desta apresentação, ressaltamos a importância de indagar a dissecação espontânea de carótida interna em caso de paralisia isolada do nervo hipoglosso sem etiologia aparente. Assim sendo, os exames radiológicos de imagem têm um papel preponderante no auxílio da investigação diagnóstica e etiológica desta paralisia.

DECLARAÇÃO DE CONFLITOS DE INTERESSE

Os autores declaram a inexistência de conflito de interesses.

Forma de citar este artigo: Rosa EAS, Venâncio IM, Bittar NA, Sá Júnior AT, Perazolo PM, Beze RS. Paralisia do nervo hipoglosso como única manifestação de dissecação espontânea de carótida interna associada a variante da artéria faríngea ascendente. *Rev. Educ. Saúde* 2020; 8 (1): 234-237.

REFERÊNCIAS

1. Pieri A, Spitz M, Valiente RA, Avelar WM, Silva GS, Massaro AR. Spontaneous carotid and vertebral arteries dissection in a multiethnic population. *Arq Neuropsiquiatr.* 2007; 65:1050-1055.
2. Giroud M, Fayolle H, Andre N, Dumas R, Becker F, Martin D, et al. Incidence of internal carotid artery dissection in the community of Dijon. *J Neurol Neurosurg Psychiatry.* 1994; 57:1443.
3. Campos CR, Evaristo EF, Yamamoto FI, Puglia P Jr, Lucato LT, Scaff M. Spontaneous cervical carotid and vertebral arteries dissection: study of 48 patients. *Arq Neuropsiquiatr.* 2004; 62:492-498.
4. Schievink WI, Mokri B, Whisnant JP. Internal carotid artery dissection in a community: Rochester, Minnesota, 1987-1992. *Stroke.* 1993; 24:1678-1680.
5. Mokri B, Silbert PL, Schievink WI, Piepgras DG. Cranial nerve palsy in spontaneous dissection of the extracranial internal carotid artery. *Neurology.* 1996; 46:356-359.
6. Sturzenegger M, Huber P. Cranial nerve palsies in spontaneous carotid artery dissection. *J Neurol Neurosurg Psychiatry.* 1993; 56:1191-1199.
7. Panisset M, Eidelman BH. Multiple cranial neuropathy as a feature of internal carotid artery dissection. *Stroke.* 1990; 21:141-147.
8. Urseakar MA, Singhal, BS, Konin, BL. Hypoglossal nerve palsy due to spontaneous dissection of the internal carotid artery. *Clin Radiol.* 2000; 978-979.
9. Shahab R, Savy LE, Croft CB. Isolated hypoglossal nerve palsy due to internal carotid artery dissection. *J Laryngol Otol.* 2001; 115:587-589.
10. Lieschke GJ, Davis S, Tress BM, Ebeling P. Spontaneous internal carotid artery dissection presenting as hypoglossal nerve palsy. *Stroke.* 1988; 19:1151-1155.
11. Haffajee MR. A contribution by the ascending pharyngeal artery to the arterial supply of the odontoid process of the axis vertebra. *Clin Anat.* 1997; 10:14-18
12. Hayashi N1, Hori E, Ohtani Y, Ohtani O, Kuwayama N, Endo S. Surgical anatomy of the cervical carotid artery for carotid endarterectomy. *Neurol Med Chir.* 2005; 45(1):25-9.
13. Paulsen F, Tillmann B, Christofides C, Richter W, Koebke J. Surgical anatomy of the cervical carotid artery for carotid endarterectomy. *J Anat.* 2000; 197 (3):373-81.
14. Vieira VL, Pereira DC, Ribeiro VT, Leite AB, Emerique I. Spontaneous internal carotid

artery dissection with paralysis of lower cranial nerves: case report. Arq Neuropsiquiatr. 2006; 64:1047-1049.

15. Heckmann JG, Tomandl B, Duhm C, Stefan H, Neundorfer B. Collet-Sicard syndrome due to coiling and dissection of the internal carotid artery. Cerebrovasc Dis. 2000; 10:487-488.