

УЗКОПОЛОСНАЯ ФОТОТЕРАПИЯ И ПРЕПАРАТ НАТРИЕВОЙ СОЛИ СИНТЕТИЧЕСКОГО ДИПЕПТИДА ГАММА-D-ГЛУТАМИЛ-D-ТРИПТОФАНА В КАЧЕСТВЕ КОМБИНИРОВАННОГО МЕТОДА ЛЕЧЕНИЯ ПСОРИАЗА: КОМПЛЕКСНАЯ И СРАВНИТЕЛЬНАЯ ОЦЕНКА

Ю.А. Новиков¹, В.А. Охлопков², Д.С. Трошина¹, С.И. Мозговой¹,
Е.И. Полещук¹, О.В. Правдина¹

¹Омский государственный медицинский университет, Омск, Россия

²Федеральный научно-клинический центр реаниматологии и реабилитологии, Москва, Россия

Резюме

В работе представлены результаты сравнительного исследования различных иммуносупрессивных методов лечения вульгарного псориаза среднетяжелой степени (PASI от 10 до 20). В качестве оцениваемых параметров использовали индекс PASI, уровни экспрессии маркера апоптоза p53 и экспрессии маркера Т-регуляторных клеток Foxp3. В исследование были включены 96 пациентов в возрасте от 18 до 60 лет, разделённые методом рандомизации на три группы. Пациенты в 1-й группе (n=32) получали узкополосную фототерапию по 4-дневной схеме. Использовали прибор «Waldmann UV-7002K» и лампы F79/120W-TL01, генерирующие излучение с максимальной эмиссией на длине волны 311 нм. Начинали с дозы 0,05 – 0,1 Дж/см², повышая в последующем на 0,05 – 0,1 Дж/см² каждую процедуру, при отсутствии эритемы. Всего пациенты получали от 12 до 15 процедур с курсовой дозой облучения 4,7 – 7,65 Дж/см². Во 2-й группе (n=32) пациентам проводили терапию натриевой солью синтетического дипептида гамма-D-глутамил-D-триптофана. Пациентам 3-й группы (n=32) проводили комбинированную терапию, включающую в себя сочетание двух вышеописанных методик. В результате лечения наибольшее снижение индекса PASI, а также уровня экспрессии маркера Т-регуляторных клеток Foxp3 наблюдали среди пациентов, получивших комбинированную схему. Полученные данные свидетельствуют о высокой терапевтической эффективности узкополосной фототерапии в комбинации с препаратом натриевой соли синтетического дипептида гамма-D-глутамил-D-триптофана. Также было отмечено, что иммуногистохимический маркер p53, отражающий клеточное обновление кератиноцитов псориазической папулы, является информативным молекулярно-клеточным показателем эффективности узкополосной фототерапии.

Ключевые слова: вульгарный псориаз, узкополосная фототерапия, UVB 311 нм, гамма-D-глутамил-D-триптофан натрия, маркер апоптоза, p53, Foxp3+ Т-регуляторные клетки.

Для цитирования: Новиков Ю.А., Охлопков В.А., Трошина Д.С., Мозговой С.И., Полещук Е.И., Правдина О.В. Узкополосная фототерапия и препарат натриевой соли синтетического дипептида гамма-D-глутамил-D-триптофана в качестве комбинированного метода лечения псориаза: комплексная и сравнительная оценка // Biomedical Photonics. – 2020. – Т. 9, № 2. – С 10–17. doi: 10.24931/2413-9432-2020-9-2-10-17.

Контакты: Трошина Д.С., e-mail: kastaliya@mail.ru

NARROW-BAND PHOTOTHERAPY AND SODIUM SALT OF THE SYNTHETIC DIAMIDE GAMMA-D- GLUTAMYL-D TRYPTOPHAN AS A COMBINED METHOD OF PSORIASIS TREATMENT: COMPREHENSIVE AND COMPARATIVE EVALUATION

Novikov Y.A.¹, Okhlopkov V.A.², Troshina D.S.¹, Mozgovoy S.I.¹, Poleshchuk E.I.¹,
Pravdina O.V.¹

¹Omsk state medical University of Health of the Russian Federation, Omsk, Russia

²Federal Research and Clinical Center of Intensive Care Medicine and Rehabilitology, Moscow, Russia

Abstract

The paper presents the results of a comparative study of various immunosuppressive treatment methods of medium severity vulgar psoriasis (PASI from 10 to 20). The parameters used were PASI indices, p53 apoptosis marker expression indices, and expression indices

of T-regulatory cell marker Foxp3. The study involved 96 patients, from 18 to 60 years old, divided by randomization into three groups. Patients in the 1st group (n = 32) received narrow-band phototherapy according to a 4-day regimen. We used the Waldmann UV-7002K instrument and F79/120W-TL01 lamps generating radiation with a maximum emission at a wavelength of 311 nm. We started with a dose of 0.05–0.1 J/cm², subsequently increased by 0.05–0.1 J/cm² for each procedure, in the absence of erythema. In total, patients received 12–15 procedures, with a course dose of 4.7–7.65 J/cm². In the 2nd group (n = 32), patients were treated with the sodium salt of the synthetic gamma-D-glutamyl-D tryptophan dipeptide. Patients of the 3rd group (n = 32) underwent combination therapy, which included both methods described above. As a result of treatment, the greatest decrease in the PASI index, as well as the level of expression of the marker of Foxp3 T-regulatory cells, was observed among patients who received the combined regimen. The data obtained indicate the high therapeutic efficacy of narrow-band phototherapy in combination with the sodium salt of the synthetic gamma-D glutamyl-D tryptophan synthetic dipeptide. It was also noted that the immunohistochemical marker p53, reflecting the cellular renewal of psoriatic papule keratinocytes, is an informative molecular-cellular indicator of the effectiveness of narrow-band phototherapy.

Keywords: psoriasis vulgaris, narrow-band phototherapy, UVB 311 nm, gamma-D-glutamyl-D sodium tryptophan, marker of apoptosis, p53, Foxp3+ T-regulatory cells.

For citations: Novikov Y.A., Okhlopov V.A., Troshina D.S., Mozgovoy S.I., Poleschuk E.I., Pravdina O.V. Narrow-band phototherapy and sodium salt of the synthetic diamide gamma-D-glutamyl-D-tryptophan as a combined method of psoriasis treatment: comprehensive and comparative evaluation, *Biomedical Photonics*, 2020, vol. 9, no. 2, pp. 10–17 (in Russian). doi: 10.24931/2413–9432–2020–9–2–10–17.

Contacts: Troshina D.S., e-mail: kastaliya@mail.ru

Введение

Псориаз является хроническим, мультисистемным воспалительным заболеванием с преимущественным поражением кожи и суставов. Помимо физических аспектов заболевания, псориаз оказывает сильное эмоциональное и психосоциальное воздействие на пациентов: приводит к стигматизации, плохой самооценке и стрессу, влияет на межличностные отношения [1].

Начало заболевания индуцируется и поддерживается инфильтрирующими дерму лимфоцитами с вторичной усиленной пролиферацией кератиноцитов и эпидермальной гиперплазией [2]. В норме баланс между апоптозом и пролиферацией клеток поддерживает гомеостаз эпидермального компартмента [3]. Псориаз является заболеванием, связанным со снижением активности апоптоза [4]. В настоящее время появляется все больше данных о том, что в патогенезе псориаза могут играть роль два уникальных подмножества CD4+ T-клеток: Т-хелперные клетки-17 (Th17) и CD4+ CD25+ регуляторные Т-клетки (Treg) [5, 6]. В норме функция Т-регуляторных клеток направлена на подавление воспаления и аутоиммунных реакций. Специфичным маркером Treg является транскрипционный фактор Foxp3, посредством которого реализуется их супрессорная активность [7]. Предполагают, что изменение количества либо функциональный дисбаланс Treg-клеток в крови или ткани может быть причиной снижения регуляции и последующей гиперпролиферации патогенных для псориаза Т-клеток (Th17) [8].

Несмотря на значительное влияние заболевания на качество жизни, до сих пор существуют трудности в диагностике и лечении псориаза [9, 10]. В связи

с этим необходимо лучшее понимание патогенеза данного заболевания и доступных вариантов лечения для обеспечения оптимальной терапии [1].

Как известно, базисными средствами лечения лёгкой и средней степени тяжести псориаза являются такие наружные средства как топические кортикостероиды и аналоги витамина D3 [11]. Однако если местные препараты не вызывают адекватного ответа или их назначение не является практичным из-за обширной поражённой площади поверхности тела, более подходящим лечением будет назначение системной терапии [1].

Фототерапия является основным методом лечения псориаза от умеренной до тяжелой степени тяжести, особенно при его форме, не реагирующей на местное лечение. В настоящее время доступны такие виды фототерапии как PUVA, широкополосная UVB и узкополосная UVB (NB-UVB). NB-UVB терапия часто используется в качестве лечения первой линии [12]. Действие данного метода обусловлено тем, что ультрафиолетовый свет вызывает повреждения ДНК, результатом чего является гиперэкспрессия p53 и, по некоторым данным, стимуляция апоптоза кератиноцитов и Т-клеток в эпидермисе и дерме [13]; изменяет цитокиновый и Т-клеточный профили в сторону преобладания Th2-звена, что подавляет дифференцировку лимфоцитов Th1/Th17-звена и синтез их цитокинов (IL-12, IL-22, TNF, IFN- γ) [14].

Ещё одним методом системного воздействия на течение псориаза является терапия препаратом натриевой соли синтетического дипептида гамма-D-глутамил-D-триптофана [15]. Его плюсами является отсутствие токсичности, эффективность при исполь-

зовании низких концентраций, а также широкий терапевтический интервал доз. Препарат оказывает иммунодепрессивное действие, подавляя реакции гуморального и клеточного иммунитета, пропорционально снижает уровни Т-хелперов и Т-супрессоров, уменьшает количество маркеров активации на лимфоцитах, подавляет пролиферацию Т-клеток.

В настоящем исследовании нашей целью было оценить эффективность сочетания узкополосной фототерапии и терапии препаратом натриевой соли синтетического дипептида гамма-D-глутамил-D-триптофана на основании клинических и иммуногистохимических данных.

Целью исследования являлось на основании сравнительных данных об экспрессии маркера апоптоза p53 и маркера Т-регуляторных клеток Foxp3 в биоптатах псориатических бляшек пациентов, получавших различные иммуносупрессивные схемы лечения, сделать выводы об эффективности каждой из схем.

Материалы и методы

В рамках когортного открытого проспективного рандомизированного контролируемого исследования, в соответствии с критериями включения и исключения, было задействовано 96 больных прогрессирующей стадией вульгарного псориаза, находящихся на стационарном лечении в БУЗ Омской области «ККВД». Протокол исследования был одобрен локальным научным этическим комитетом Омского ГМУ.

К критериям включения в исследование относились возраст от 18 лет, наличие добровольного информированного согласия на участие в исследовании, давность заболевания на момент исследования не менее 6 мес и прогрессирующая стадия вульгарного псориаза среднетяжелой степени, что соответствует индексу PASI от 10 до 20.

Критериями исключения являлись наличие декомпенсированной хронической соматической патологии, осложненных форм псориаза, предыдущая госпитализация по поводу псориаза менее полугода назад, развитие побочных эффектов на получаемую терапию, осложненный аллергологический анамнез, нарушение режима лечения, алкоголизм, наркомания, параллельный прием иных лекарственных препаратов, которые могут повлиять на течение основного заболевания.

Все пациенты были разделены на три исследовательские группы методом рандомизации. Пациенты 1-й группы (n=32) получали узкополосную фототерапию по 4-дневной схеме, с использованием прибора «Waldmann UV-7002K» и ламп F79/120W-TL01 (компания «Herbert Waldmann GmbH & Co. KG», Германия), генерирующих излучение в диапазоне волн 310–315 нм с максимальной эмиссией на длине волны 311 нм. На-

чальная доза облучения была 0,05–0,1 Дж/см², с последующим повышением на 0,05–0,1 Дж/см² каждую процедуру, при отсутствии эритемы. За время госпитализации пациенты получали 12–15 процедур, с достижением курсовой дозы облучения 4,7–7,65 Дж/см².

Во 2-й группе (n=32) наблюдались пациенты, получавшие терапию препаратом натриевой соли синтетического дипептида гамма-D-глутамил-D-триптофана (ООО «Фарма Био», Россия, регистрационное удостоверение PN-000022/02 от 10.08.2009). Схема лечения включала два курса внутримышечных инъекций 0,1% раствора в дозе 2,0 мл и 1,0 мл ежедневно в течение 7 дней на первом и втором курсе соответственно с 2-дневным межкурсовым перерывом.

В 3-й группе (n=32) пациенты получали комбинированную терапию, включающую в себя сочетанное назначение двух вышеописанных методик.

Во всех исследуемых группах пациентам также назначали ретинола пальмитат 55 мг + альфа-токоферола ацетат 100 мг по 1 капсуле 3 раза в день в течение 14 дней, 30% раствор тиосульфата натрия по 10 мл внутривенно в течение 10 дней. Наружно назначали 3% серно-салициловую мазь, средства базового ухода с целью увлажнения кожи в стационарной стадии.

Тяжесть и динамику псориатического процесса оценивали с помощью дерматологического индекса PASI, который также является инструментом для оценки эффективности терапии. PASI вычисляли по разработанной компьютерной программе.

У всех исследуемых пациентов выполняли биопсию пораженных участков кожи до начала лечения и на 21-й день терапии. Иммуногистохимическое исследование экспрессии p53 и Foxp3 в биоптатах проводили на кафедре патологической анатомии Омского ГМУ.

Для забора биоматериала использовали иглу для биопсии кожи DERMO PUNCH диаметром 4 мм («STERYLAB S.r.l.», Италия). Под местной инцизионной анестезией 2% раствором лидокаина выполняли биопсию (в пределах дермы) свежих морфоэлементов на границе со здоровой кожей до начала лечения, и остаточных высыпаний – на 21 день терапии.

Полученные фрагменты кожи фиксировали в 10% нейтральном забуференном формалине (pH 7,2–7,4) в течение 12–24 ч, заливали в парафин. С парафиновых блоков изготавливали срезы перпендикулярно поверхности кожи, продольно через все слои, толщиной 4–5 мкм, которые монтировали на предметные стекла с поли-L-лизиновым адгезивным покрытием (ООО «БиоВитрум», Россия, регистрационное удостоверение №РЗН 2015/2954 от 14.08.2015). Демаскировку антигенов проводили в цитратном буфере (pH 6,0) при кипячении на водяной бане в течение 1 ч. В качестве первичных антител использовали готовые к применению не требующие разведения (RTU – ready

to use) кроличьи моноклональные антитела (Spring Bioscience, Corp., США, регистрационное удостоверение №ФСЗ 2010/07436 от 20.06.2010) Foxp3, клон PCH 101, и P53, клон SPM 514. Для визуализации результатов иммуногистохимической реакции использовали набор детекции REVEAL-Biotin-Free Polyvalent DAB (Spring Bioscience, Corp., США, регистрационное удостоверение №ФСЗ 2010/07437 от 20.06.2010). В качестве хромогена использовался 3,3-диаминобензидин тетрагидрохлорид, входящий в коммерческий набор детекции. Ядра клеток докрашивали гематоксилином Майера в течение 30 с – 2 мин.

Индекс экспрессии Т-регуляторных лимфоцитов (ядерная метка Foxp3) проводили путем подсчета количества положительно окрашенных клеток среди общего количества мононуклеаров (≥ 1000 клеток) в 10 полях зрения ($\times 400$), выражая полученные результаты в процентах. Аналогичным образом проводили оценку индекса апоптоза.

Микропрепараты просматривали и фотографировали на микроскопе Axioskop 40, используя камеру AxioCam 503 color («Carl Zeiss Microscopy GmbH», Германия) и программного комплекса ZEN.

Статистическую обработку результатов исследования осуществляли с использованием пакета программ Statistica v.6, Microsoft Office Excel 2016. Описательная статистика количественных признаков представлена медианой и стандартными отклонениями (в формате $Me \pm \sigma$), также использовали показатели минимума и максимума. Применяли непараметрические методы (критерий Уилкоксона для проверки различий между двумя выборками парных измерений, метод Краскела-Уоллиса для сравнения трёх независимых групп), использовали коэффициент корреляции Спирмена для исследования взаимосвязи двух переменных, из-

меренных в метрических шкалах на одной и той же выборке (где $r \leq 0,3$ – слабая связь, $0,3 < r < 0,7$ – связь средней силы, $r > 0,7$ – сильная связь). Результаты считали статистически значимыми при $p < 0,05$.

Результаты

В 1-й группе находились пациенты в возрасте от 19 до 60 лет. Длительность заболевания варьировала от года до 29 лет, что по медиане составило $14,0 \pm 7,29$ лет. Индивидуальные значения индекса PASI до лечения колебались от 10,2 до 20,0, медиана 16,25, после курса узкополосной фототерапии индекс снижался в пределах от 8,0 до 1,2, медиана 2,25.

Во 2-ю группу были включены пациенты в возрасте от 18 до 60 лет, длительность заболевания варьировала от года до 44 лет ($8,0 \pm 14,04$ лет). Значения индекса PASI до лечения колебались от 10,0 до 19,5, медиана 13,9, после курса лечения – от 6,0 до 1,3, медиана 3,25.

В 3-ю группу входили больные в возрасте от 18 до 60 лет. Длительность заболевания варьировала от года до 35 лет, средний показатель составил $6,5 \pm 8,89$ лет. Значения индекса PASI до лечения колебались от 10,0 до 20,0, медиана 15,6, после текущего курса лечения – от 5,1 до 0, медиана 1,75.

Значения индекса PASI до начала лечения статистически значимо не различались в сравниваемых группах пациентов ($N=5,83$; $p=0,55$) (табл. 1). После завершения лечения в каждой группе отмечалось достоверное снижение показателя, но наиболее значительным оно было в 3-й группе, то есть у пациентов, получивших комбинированную терапию ($N=19,65$; $p=0,000$).

До начала лечения белок p53 выявлялся в 2,31–3,82% эпидермальных клеток, статистически значимых различий среди трёх исследуемых групп выяв-

Таблица 1

Динамика значений индекса PASI, экспрессии p53 и Foxp3 до и на 21 день лечения

Table 1

Dynamics of the PASI index, p53 and Foxp3 expression before and on 21 day of treatment

Показатель Indicator	1-я группа 1st group (n=32)	2-я группа 2nd group (n=32)	3-я группа 3rd group (n=32)	Критерий Краскела-Уоллиса, H Kruskal-Wallis test, H	p
PASI до лечения, M PASI before treatment, M	16,25	13,9	15,6	5,83	0,55
PASI на 21 день лечения, M PASI on 21 day of treatment, M	2,25	3,25	1,75	19,65	0,000
Экспрессия p53 до лечения, M p53 expression before treatment, M	2,31	3,82	3,14	9,2	0,1
Экспрессия p53 на 21 день лечения, M p53 expression on 21 day of treatment, M	5,32	1,85	4,86	18,89	0,000
Экспрессия Foxp3 до лечения, M Foxp3 expression before treatment, M	12,1	11,86	11,8	0,47	0,79
Экспрессия Foxp3 на 21 день лечения, M Foxp3 expression on 21 day of treatment, M	5,33	6,5	2,18	36,84	0,000

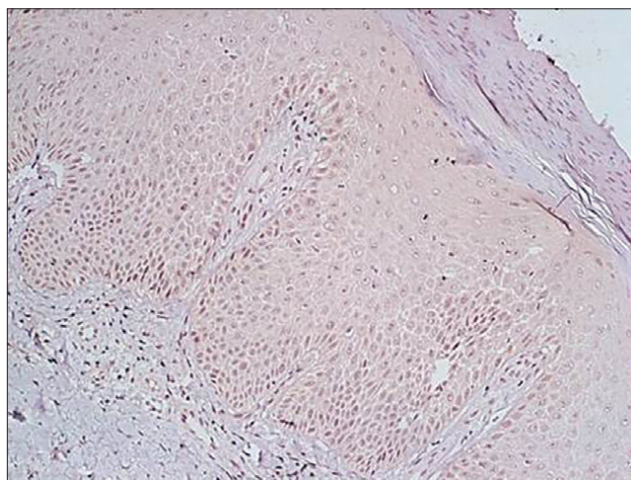


Рис. 1. Позитивно p53-экспрессирующие клетки в псориатической бляшке до начала лечения, Иммуногистохимия. Ув. 200

Fig. 1. Positively p53-expressing cells in psoriatic plaque before treatment, Immunohistochemistry. x200 magnification

лено не было ($N=9,2$; $p=0,1$). Позитивно экспрессирующие клетки располагались в базальном и супрабазальном слоях эпидермиса (рис. 1).

После курса узкополосной фототерапии, способной индуцировать апоптоз, экспрессия маркера p53 в 1-й группе стала достоверно выше (см. табл. 2, рис. 2 а), что может свидетельствовать о защитной

функции белка в отношении гомеостаза кожи, которая реализуется путем влияния на процесс гликолиза и регуляции роста клеток. В биоптатах кожи пациентов 2-й группы, получивших терапию препаратом натриевой соли синтетического дипептида гамма-D-глутамил-D-триптофана, на 21 день лечения количество эпидермальных клеток, экспрессирующих p53, наоборот, достоверно снизилось (см. табл. 2, рис. 2 б), что согласуется с данными предыдущих исследований [15] и свидетельствует о нормализации явлений клеточной кооперации и торможении гипертрофированных функций клеточного иммунитета. В 3-й группе наблюдения увеличение экспрессии p53 регистрировалось в 22 случаях, в 10 отмечалось ее снижение. По-видимому, исходя из данных исследования, можно судить о доминирующей роли того или иного метода терапии в регрессе заболевания у конкретного пациента. Как видно из табл. 3, увеличение экспрессии p53 наблюдалось преимущественно у больных, ранее получавших узкополосную фототерапию, снижение же уровня экспрессии отмечалось в основном у лиц, ранее находившихся только на общем лечении, которое не включало методов иммуносупрессивной терапии.

До лечения уровень положительно экспрессирующих Foxp3 клеток среди мононуклеарных клеток дермального инфильтрата составлял от 11,8 до 12,1%. Клетки находились в сосочковом слое дермы (табл. 1, рис. 3 а). Статистически значимых различий среди

Таблица 2

Индексы экспрессии p53 и Foxp3+ клеток до начала лечения и на 21 день терапии

Table 2

p53 and Foxp3+ cells expression indices before and on 21 day of therapy

p53	Группы Groups						Foxp3	Группы Groups					
	1-я (n=32) 1st (n=32)		2-я (n=32) 2nd (n=32)		3-я (n=32) 3rd (n=32)			1-я (n=32) 1st (n=32)		2-я (n=32) 2nd (n=32)		3-я (n=32) 3rd (n=32)	
	До Before	21 день 21 day	До Before	21 день 21 day	До Before	21 день 21 day		До Before	21 день 21 day	До Before	21 день 21 day	До Before	21 день 21 day
Медиана Median	2,31	5,32	3,82	1,85	3,14	4,86	12,1	5,33	11,86	6,5	11,8	2,18	
Минимум Minimum	0,58	0,87	0,54	0,0	1,11	0,0	10,1	0,3	2,78	0,63	5,78	0,0	
Максимум Maximum	8,68	13,75	59,9	45,27	12,43	20,0	15,46	10,77	29,33	25,45	23,3	6,2	
Стандартное отклонение Standard deviation	2,1	3,29	10,27	7,81	3,21	4,49	1,43	2,48	6,55	5,3	3,94	1,65	
Критерий Уилкоксона, T Wilcoxon test, T	0,00		0,00		167,0		0,00		0,00		0,00		
p	0,000		0,000		0,07		0,000		0,000		0,000		

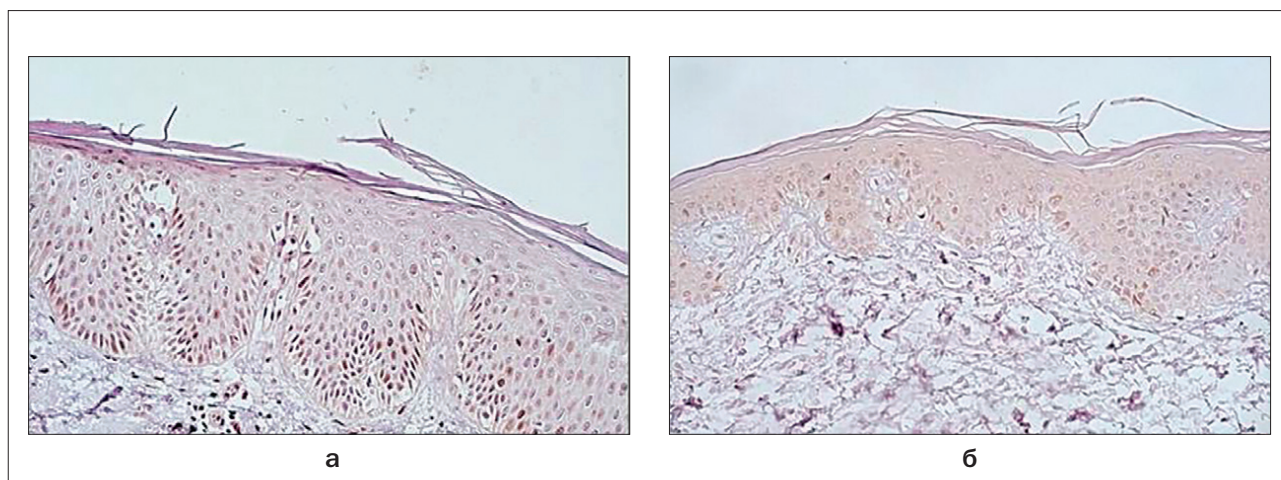


Рис. 2. Позитивно p53-экспрессирующие клетки в псориатической бляшке на 21 день лечения. Иммуногистохимия. Ув. 200
 а – 1-я исследовательская группа;
 б – 2-я исследовательская группа
Fig. 2. Positively p53-expressing cells in psoriatic plaque on 21 day of treatment. Immunohistochemistry. x200 magnification.
 а – 1st research group;
 б – 2nd research group

Таблица 3

Изменение экспрессии p53 в биоптатах кожи пациентов, получающих комбинированное лечение, в зависимости от вида терапии в анамнезе

Table 3

Change in p53 expression in skin biopsies of patients receiving combination treatment depending on the type of therapy in anamnesis

Результат комбинированного лечения Result of the combined therapy	Абсолютное число больных Absolute number of patients	Виды лечения в анамнезе Type of therapy in anamnesis			
		Терапия без применения иммуносупрессии Therapy without immunosuppression	Узкополосная фототерапия Narrow-band phototherapy	ПУВА-терапия PUVA-therapy	Метотрексат Methotrexate
Увеличение индекса экспрессии p53,% Increase in p53 expression index,%	22	3	15	2	2
Снижение индекса экспрессии p53,% Decrease in p53 expression index,%	10	8	–	–	2

исследуемых групп установлено не было ($H=0,47$; $p=0,79$) (табл. 1). На 21 день лечения отмечалось значительное снижение экспрессии Foxp3-позитивных клеток в каждой группе больных ($T=0,00$; $p=0,000$) (табл. 2). Наиболее выраженным снижением было в 3-й группе, среднее значение соответствовало 2,18% ($H=36,84$; $p=0,000$) (табл. 1, рис. 3 б).

Отмечена достоверно значимая положительная корреляция средней силы и сильная между индексом PASI

и уровнями Foxp3+ клеток: чем выше при псориазе показатель PASI, тем большее количество Foxp3+ клеток обнаруживается при иммуногистохимическом анализе биоптата. Также отмечена слабая отрицательная корреляция между значением PASI и экспрессией p53 в 1-й группе: чем меньше исходный индекс PASI у пациентов, получивших узкополосную фототерапию, тем большее количество p53+ клеток будет обнаружено при иммуногистохимическом исследовании (табл. 4).

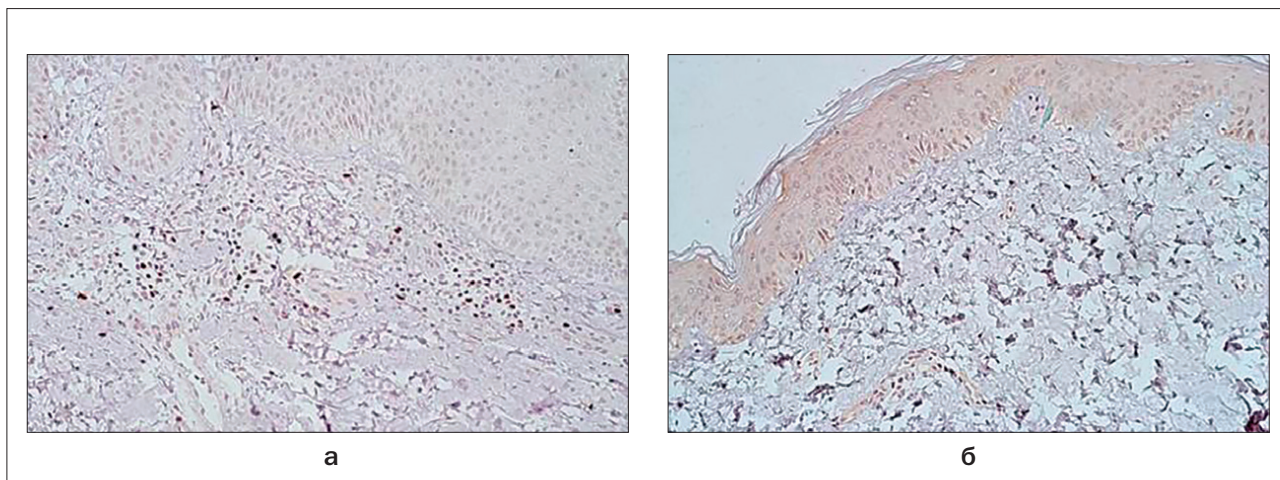


Рис. 3. Foxp3+ клетки в псориатической бляшке. Иммуногистохимия. Ув. 200

а – до лечения;
 б – после лечения

Fig. 3. Foxp3+ cells in psoriatic plaque. Immunohistochemistry. x200 magnification

а – before treatment;
 б – after treatment

Обсуждение

В настоящем исследовании проведена сравнительная оценка динамики индекса PASI, уровней экспрессии маркера апоптоза p53 и маркера Т-регуляторных клеток Foxp3 у пациентов со среднетяжёлым псориазом на фоне лечения разными схемами терапии.

В результате лечения индекс PASI значительно снизился во всех исследуемых группах, но наибольшее снижение было среди пациентов, получивших комбинированную терапию, включавшую узкополосную фототерапию (UVB 311 нм) и применение препарата натриевой соли синтетического дипептида гамма-D-глутамил-D-триптофана (3-я группа).

Исследование уровня экспрессии p53 показало его значительное увеличение в 1-й группе, в которой пациенты получали только узкополосную фототерапию. Во 2-й группе больных, леченных препаратом натриевой соли синтетического дипептида гамма-D-глутамил-D-триптофана, количество эпи-

дермальных клеток, экспрессирующих p53, наоборот, достоверно снизилось, что говорит о нормализации явлений клеточной кооперации. В 3-й группе, среди пациентов, получавших комбинированную терапию, уровни экспрессии p53 были различны. Увеличение экспрессии p53 наблюдали преимущественно среди пациентов, ранее получавших узкополосную фототерапию, а снижение – среди пациентов, которые ранее находились только на общем лечении.

Иммуногистохимическое окрашивание с использованием Foxp3+ моноклональных антител показало, что Foxp3+ клеточная фракция значительно снижается в биоптатах кожи на 21 день лечения у больных всех трех групп наблюдения. Снижение экспрессии Foxp3 у пациентов 3-й исследовательской группы было наиболее выраженным.

Выявлена положительная корреляция между индексом PASI и уровнем экспрессии Foxp3+.

Таблица 4

Корреляция между индексом PASI, экспрессией p53 и Foxp3 в исследуемых группах

Table 4

Correlation between PASI index, p53 and Foxp3 expression within the studied groups

Показатели Indicators	1-я группа (n=32) 1st group (n=32)		2-я группа (n=32) 2nd group (n=32)		3-я группа (n=32) 3rd group (n=32)	
	r	p	r	p	r	p
PASI и Foxp3 PASI and Foxp3	0,81	0,000	0,35	0,000	0,78	0,000
PASI и p53 PASI and p53	-0,3	0,02	0,14	0,26	-0,2	0,12
Foxp3 и p53 Foxp3 and p53	-0,03	0,82	0,09	0,5	-0,08	0,5

Заключение

В результате исследований было обнаружено статистически значимое различие диагностического индекса PASI до и после лечения в каждой исследовательской группе. Однако в 3-й группе снижение индекса PASI было достоверно больше, чем в других группах. Полученные данные свидетельствуют о высокой терапевтической эффективности узкополосной

фототерапии в комбинации с препаратом натриевой соли синтетического дипептида гамма-D-глутамил-D-триптофана. Интересным явилось то, что при назначении этой комбинации наблюдается потенцирование терапевтического эффекта, но, в зависимости от предшествовавшего лечения, один из методов играет ведущую роль.

ЛИТЕРАТУРА

1. Kim B., Jerome D., Yeung J. Diagnosis and management of psoriasis // *Can. Fam. Physician.* – 2017. – Vol. 63, No. 4. – P. 278–285.
2. Kalyan S., Shirazi N., Jindal R., et al. Effect of Methotrexate Therapy on p53 and Bcl2 Expression in Patients with Psoriasis: A Prospective Hospital-Based Cohort Study // *Ann. Med. Health. Sci. Res.* – 2018. – Vol. 8, No. 1. – P. 84–89.
3. Raj D., Brash D., Grossman D. Keratinocyte apoptosis in epidermal development and disease // *J. Invest. Dermatol.* – 2006. – Vol. 126, No. 2. – P. 243–57.
4. Moorchung N., Vasudevan B., Kumar D., et al. Expression of apoptosis regulating proteins p53 and bcl-2 in psoriasis // *Indian Journal of Pathology and Microbiology.* – 2015. – Vol. 58, No. 4. – P. 423–426.
5. Yoo I., Lee J., Song S., et al. T-helper 17 cells: the driving force of psoriasis and psoriatic arthritis // *Int. J. Rheum. Dis.* – 2012. – Vol. 15, No. 6. – P. 531–537.
6. Mattozzi C., Salvi M., D'Epiro S. et al. Importance of regulatory T cells in the pathogenesis of psoriasis: review of the literature // *Dermatology.* – 2013. – Vol. 227, No. 2. – P. 134–145.
7. Tang Q., Bluestone J. The Foxp3+ regulatory T cell: a jack of all trades, master of regulation // *Nat. Immunol.* – 2008. – Vol. 9, No. 3. – P. 239–244.
8. Zhang L., Yang I., Wei J., et al. Characterization of Th17 and FoxP3+ Treg Cells in Paediatric Psoriasis Patients // *Scandinavian Journal of Immunology.* – 2016. – Vol. 83, No. 3. – P. 174–180.
9. Feldman S., Fleischer A., Cooper J. New topical treatments change the pattern of treatment of psoriasis: dermatologists remain the primary providers of this care // *Int. J. Dermatol.* – 2000. – Vol. 39, No. 1. – P. 41–44.
10. Horn E., Fox K., Patel V. et al. Are patients with psoriasis undertreated? Results of National Psoriasis Foundation survey // *J. Am. Acad. Dermatol.* – 2007. – Vol. 57, No. 6. – P. 957–62.
11. Mason A., Mason J., Cork M., et al. Topical treatments for chronic plaque psoriasis: An abridged Cochrane Systematic Review // *J. Am. Acad. Dermatol.* – 2013. – Vol. 69, No. 5. – P. 799–807.
12. Menter A., Korman N., Elmets C., et al. Guidelines of care for the management of psoriasis and psoriatic arthritis: section 5. Guidelines of care for the treatment of psoriasis with phototherapy and photochemotherapy // *J. Am. Acad. Dermatol.* – 2010. – Vol. 62, No. 1. – P. 114–35.
13. Weatherhead S., Farr P., Jamieson D, et al. Keratinocyte apoptosis in epidermal remodeling and clearance of psoriasis induced by UV radiation // *J. Invest. Dermatol.* – 2011. – Vol. 131, No. 9. – P. 1916–26.
14. Wong T., Hsu L., Liao W. Phototherapy in Psoriasis: A review of mechanisms of action // *J. Cutan. Med. Surg.* – 2013. – Vol. 17, No. 1. – P. 6–12.
15. Н.Г. Короткий, В.Ю. Уджуху, А.Э. Абдуллаева. Терапевтические возможности тимодепрессина у больных псориазом и механизмы его лечебного действия // *Поликлиника.* – 2013. – Т. 1, №1. – С. 105–107.

REFERENCES

1. Kim B., Jerome D., Yeung J. Diagnosis and management of psoriasis, *Can. Fam. Physician*, 2017, vol. 63, no. 4, pp. 278–285.
2. Kalyan S., Shirazi N., Jindal R., et al. Effect of Methotrexate Therapy on p53 and Bcl2 Expression in Patients with Psoriasis: A Prospective Hospital-Based Cohort Study, *Ann. Med. Health. Sci. Res.*, 2018, vol. 8, no. 2, pp. 84–89.
3. Raj D., Brash D., Grossman D. Keratinocyte apoptosis in epidermal development and disease, *J. Invest. Dermatol.*, 2006, vol. 126, no. 2, pp. 243–57.
4. Moorchung N., Vasudevan B., Kumar D., et al. Expression of apoptosis regulating proteins p53 and bcl-2 in psoriasis, *Indian Journal of Pathology and Microbiology*, 2015, vol. 58, no. 4, pp. 423–426.
5. Yoo I., Lee J., Song S., et al. T-helper 17 cells: the driving force of psoriasis and psoriatic arthritis, *Int. J. Rheum. Dis.*, 2012, vol. 15, no. 6, pp. 531–537.
6. Mattozzi C., Salvi M., D'Epiro S. et al. Importance of regulatory T cells in the pathogenesis of psoriasis: review of the literature, *Dermatology*, 2013, vol. 227, no. 2, pp. 134–145.
7. Tang Q., Bluestone J. The Foxp3+ regulatory T cell: a jack of all trades, master of regulation, *Nat. Immunol.*, 2008, vol. 9, no. 3, pp. 239–244.
8. Zhang L., Yang I., Wei J., et al. Characterization of Th17 and FoxP3+ Treg Cells in Paediatric Psoriasis Patients, *Scandinavian Journal of Immunology*, 2016, vol. 83, no. 3., pp. 174–180.
9. Feldman S., Fleischer A., Cooper J. New topical treatments change the pattern of treatment of psoriasis: dermatologists remain the primary providers of this care, *Int. J. Dermatol.*, 2000, vol. 39, no. 1, pp. 41–44.
10. Horn E., Fox K., Patel V. et al. Are patients with psoriasis undertreated? Results of National Psoriasis Foundation survey, *J. Am. Acad. Dermatol.*, 2007, vol. 57, no. 6, pp. 957–62.
11. Mason A., Mason J., Cork M., et al. Topical treatments for chronic plaque psoriasis: An abridged Cochrane Systematic Review, *J. Am. Acad. Dermatol.*, 2013, vol. 69, no. 5, pp. 799–807.
12. Menter A., Korman N., Elmets C., et al. Guidelines of care for the management of psoriasis and psoriatic arthritis: section 5. Guidelines of care for the treatment of psoriasis with phototherapy and photochemotherapy, *J. Am. Acad. Dermatol.*, 2010, vol. 62, no. 1, pp. 114–35.
13. Weatherhead S., Farr P., Jamieson D, et al. Keratinocyte apoptosis in epidermal remodeling and clearance of psoriasis induced by UV radiation, *J. Invest. Dermatol.*, 2011, vol. 131, no. 9, pp. 1916–26.
14. Wong T., Hsu L., Liao W. Phototherapy in Psoriasis: A review of mechanisms of action, *J. Cutan. Med. Surg.*, 2013, vol. 17, no 1, pp. 6–12.
15. Korotkiy N.G., Udzhukhu V.Yu., Abdullaeva A.E. The therapeutic possibilities of Thymodepressin in patients with psoriasis and the mechanisms of its therapeutic effect, *Poliklinika*, 2013, vol. 1, no. 1, pp. 105–10. (in Russ.)