

歯周炎が原因と考えられた*Fusobacterium nucleatum*による 肝膿瘍の1症例

¹⁾ 鳥取大学医学部附属病院検査部（検査部長 福田哲也教授）

²⁾ 鳥取大学医学部附属病院消化器内科

³⁾ 鳥取大学医学部附属病院血液腫瘍内科

⁴⁾ 鳥取大学医学部機能病態内科

法正恵子¹⁾, 松木由佳子²⁾, 福田哲也¹⁾³⁾, 磯本 一²⁾⁴⁾

A case of liver abscess caused by *Fusobacterium nucleatum* in a patient with periodontitis

Keiko HOSHO¹⁾, Yukako MATSUKI²⁾, Tetsuya FUKUTA¹⁾³⁾, Hajime ISOMOTO²⁾⁴⁾

¹⁾ *Division of Clinical Laboratory, Tottori University Hospital, Yonago 683-8504 Japan*

²⁾ *Division of Gastroenterology, Tottori University Hospital, Yonago 683-8504 Japan*

³⁾ *Division of Hematology, Tottori University Hospital, Yonago 683-8504 Japan*

⁴⁾ *Department of Multidisciplinary Internal Medicine, Division of Medicine and Clinical Science, Faculty of Medicine, Tottori University, Yonago 683-8504, Japan*

ABSTRACT

We report a case of liver abscess due to *Fusobacterium nucleatum* in a 68-year-old man with periodontitis. He was admitted to our hospital complaining of high fever. Abdominal ultrasound sonography and computed tomography scan revealed a single liver abscess. *Fusobacterium nucleatum* was isolated from liver aspirates. He had no dental symptoms but periodontitis was diagnosed. After extraction of a tooth, he had high fever again suffered from sepsis. *Fusobacterium nucleatum* is anaerobic gram-negative bacilli found in normal flora of oral cavity and gastrointestinal tract, but it has rarely proven as a causative pathogen of liver abscess or systemic infection associated with periodontal disease. It should be noted that poor dental hygiene could lead to serious systemic infection. (Accepted on April 19, 2019)

Key words : *Fusobacterium nucleatum*, Liver abscess, dental hygiene

はじめに

肝膿瘍の起炎菌として一般的には*Klebsiella species*, *Streptococcus species*, *Enterococcus species*,

*Escherichia coli*が多いとされており、口腔内常在菌である*Fusobacterium*属による肝膿瘍は稀である^{1,2)}。今回、歯周炎が波及して肝膿瘍を来たしたと考えられた成人男性の症例を経験し、若干の考

Table1 入院時血液検査所見

血液学的所見		LD		免疫血清学所見	
RBC	348x10 ⁴ /uL	ALP	471 U/L	CRP	7.92 mg/dL
Hg	10.9 g/dl	GGT	175 U/L	HBsAg/sAb	(-)/(-)
Ht	34.2 %	ChE	108 U/L	HBcAb	(-)
WBC	11800 /uL	Amyl	49 U/L	HCVAb	(-)
Neu	73 %	BUN	12 mg/dL	HTLV-I/II	(-)
Lym	22 %	Cr	0.74 mg/dL	ANA	40
Mo	4 %	eGFR	80.34 ml/min/1.73m ²	AMA M2	(-)
Eo	0 %	Glu	113 mg/dL	PCT	0.31 ng/mL
Ba	0 %	HbA1c	7.3 %	尿所見	
Plt	27x10 ⁴ /uL	T-Chol	212 mg/dL	色調	黄色
PT	78.2 %	TG	74 mg/dL	混濁	(-)
APTT	37.2 sec	Na	135 mmol/L	比重	1.018
血液生化学所見		K	4.8 mmol/L	PH	5.5
TP	7.8 g/dL	Cl	101 mmol/L	蛋白定性	1+
Alb	3.2 g/dL	Ca	8.5 mg/dL	糖定性	4+
γ-glob	1.71 g/dL	AFP	2.8 ng/mL	糖濃度	over
TB	0.9 mg/dl	PIVAK II	26 mAU/mL	ウロビリノゲン定性	Normal
DB	0.2 mg/dl	CEA	3.8 ng/mL	ビリルビン定性	(-)
AST	24 U/L	CA19-9	24.2 U/mL	潜血	(-)
ALT	27 U/L	sIL-2R	1950 U/mL	白血球	(-)

察を加えて報告する。

症 例

患 者：68歳，男性。

主 訴：発熱

既往歴：糖尿病

生活歴：飲酒 日本酒2-3合/日×48年間，喫煙 40本/日×48年間

家族歴：父 膀胱癌。

職業歴：農業

現病歴：2ヶ月前から全身倦怠感があり，2週間前から37-38℃の発熱が続いた。近医でSitaflaxacin Hydrate 50mg/dayを1週間処方されるが症状の改善が無く，スクリーニングで施行された腹部超音波検査で肝腫瘍を認め，肝膿瘍疑いで当院紹介，緊急入院となった。

入院時現症：意識清明，身長161.7cm，体重50.5kg，体温 36.8℃，血圧 119/70mmHg，脈拍93/min，整，眼球結膜黄染なし，眼瞼結膜貧血なし，頸部リンパ節腫瘍なし，胸部 心音・呼吸音異常なし，腹部 平坦・軟・圧痛なし，反跳痛なし，腸雑音正常，肝脾触知せず，下腿浮腫なし。

入院時検査所見（表1）：血液検査では好中球優位の白血球増加，CRP高値，HbA1c高値，軽度の胆道系酵素の上昇を認めた。肝炎ウイルスマーカー，

腫瘍マーカーは陰性であった。

入院時画像所見（図1a-d）：腹部超音波検査では肝S7に中心部に無エコー域を有する径7×4cmの不整形腫瘍を認め，腹部造影CTでは肝右葉に不整形不染域を有する壁の厚い腫瘍を認め肝膿瘍が疑われた。

入院後臨床経過（図2）：発熱の原因として肝膿瘍を考え，超音波ガイド下膿瘍穿刺を施行した。膿汁（図1e）は淡桃色で混濁し，腐敗臭は無かった。肝膿瘍に対してDoripenem Hydrate (DRPM) を投与開始し，第3病日には解熱し，CRPも低下傾向となった。第8病日に穿刺液から*Fusobacterium nucleatum* (*F. nucleatum*) が分離された。血液培養では陰性であった。口腔内や腸管内の常在菌である事から，感染源の精査の為，歯科口腔外科に紹介した。左下顎第2大臼歯の歯肉圧迫にて排膿があり，レントゲン検査で左下第7の根尖性歯周炎を認め抜歯適応と診断した(図3)。大腸内視鏡検査では憩室とポリープを認めた。症状が軽快し血液検査・画像検査も改善した為，ご本人の希望で退院後に近医歯科で抜歯の予定とし，第18病日に退院した。翌日に抜歯したが抜歯後に再び39℃の発熱がありCRPの上昇も認め第22病日に再入院となった。腹部CTでは肝膿瘍は縮小・器質化していた。抜歯直後の発熱であり*F. nucleatum*の敗血症を疑ったが，

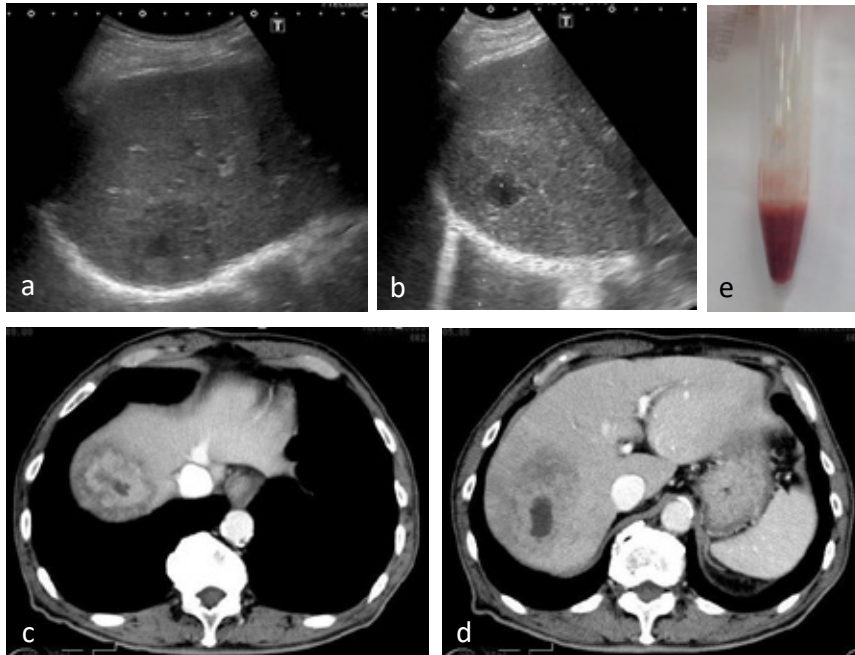


Fig. 1a, b. 腹部超音波検査 肝S7に中心部に無エコー域を有する径7×4cmの不整形腫瘍を認めた.

Fig. 1c, d. 腹部造影CTでは肝右葉に不整形不染域を有する壁の厚い腫瘤を認め肝膿瘍が疑われた.

Fig. 1e 超音波ガイド下膿瘍穿刺で得られた淡桃色で混濁した膿汁.

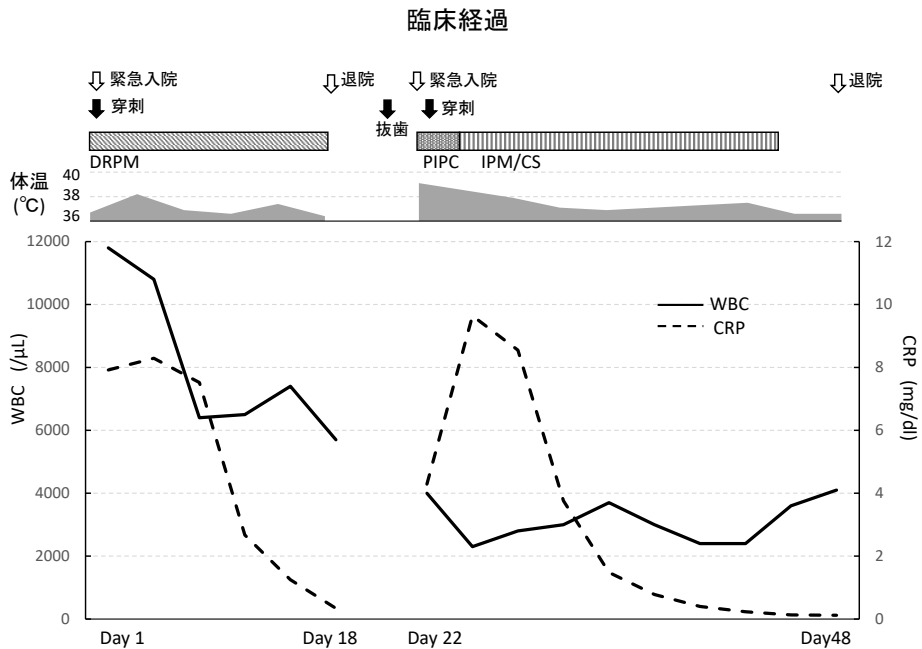


Fig. 2 臨床経過

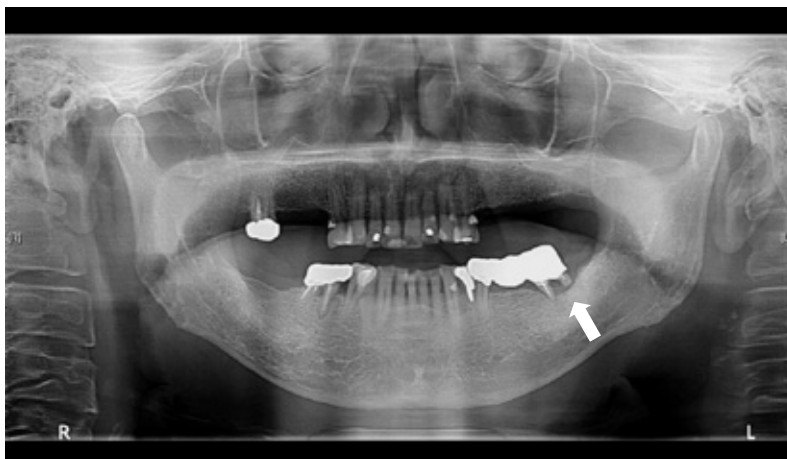


Fig. 3 パノラマX線撮影. 左下第7に根尖性歯周炎を認める.

Table2 *Fusobacterium nucleatum*による肝膿瘍を来した症例

Authors	year	Age	Sex	Underlying disease	Dental disease	Colon disease	References
Hamada	1993	76	M	-	-	cancer	[5]
Sakurai	1998	68	M	-	-	cancer	[6]
Nakazawa	2007	63	M	-	-	cancer	[7]
Sakurai	2007	60	M	-	-	cancer	[8]
Kajiya	2008	59	M	-	+	-	[9]
Ohyama	2009	59	F	-	+	-	[10]
Nakagawa	2015	50	M	ALD	-	-	[11]
		70	M	Dementia	-	-	
Matsuoka	2016	43	M	-	+	-	[4]
Shigefuku	2018	84	F	-	-	colitis	[12]
		35	M	-	+	-	
		87	F	-	-	divetuculosis	
		78	M	-	-	cancer	
		76	M	-	-	divetuculosis/ulcer	
Ikeda	2018	61	M	-	+	-	[13]
Our case	2019	68	M	ALD/DM	+	divetuculosis/polyp	Our case

ALD: Alcoholic disease DM Diabetes Melitus

抜歯創の感染は無かった。血液培養では陰性であった。Piperacillin Sodium (PIPC) を投与するも解熱せず白血球、血小板の低下とD-dimerの上昇があり、Disseminated intravascular coagulation (DIC)としてThrombomodulin alfaの開始と、抗生剤をImipenem Hydtate/Cilastatin Sodium (IPM/CS)に変更した。その後、速やかに解熱しCRPも低下した為、第48病日に退院した。退院後は3ヶ月間外来で経過観察したが、再発は無かった。

考 察

Fusobacterium 属は偏性嫌気性グラム陰性桿菌で、酸素感受性であり大気下で死滅する事が多く、初代分離時には炭酸ガス培養や嫌気培養などが⁵必要で、培養に長時間を要する為、配慮を欠いた培養方法では検出が難しいとされる³⁾。*Fusobacterium*属は口腔、女性産道、下部消化管の常在菌であるが、*Fusobacterium necrophorum* (*F. necrophorum*) と*F. nucleatum*は人に病原性があり

前者の病原性が強いとされる。*Fusobacterium*属は歯周病, Lemierre症候群を起こす事が知られている。Lemierre症候群とは口腔や咽頭の感染から菌血症になり, 内頸静脈の血栓性静脈炎や肺, 肝臓, 腎臓, 骨, 関節など全身の塞栓症や膿瘍形成を引き起こす重篤な疾患で, 通常は*F. necrophorum*が起炎菌となる事が多いが, *F. nucleatum*での報告もある⁴⁾。医学中央雑誌で過去25年分を検索し, *F. nucleatum*が原因の肝膿瘍を来した症例を表にまとめた(表2)。16例の報告があり, 13例が男性で, 年齢中央値は65.5歳(35-87歳)であった。基礎疾患はアルコール性肝臓病や糖尿病, 認知症が見られたが, 大半は基礎疾患の無い健常成人であった。感染経路としては, 口腔内, 消化管の常在菌である事から, 歯科関連疾患や消化管疾患が考えられる。歯科関連疾患を有する症例が, 16例中6例見られた。根尖性歯周病から肝膿瘍のみでなく, 多臓器に膿瘍を形成した死亡症例の報告もみられた⁹⁾。本症例は, 先行する根尖性歯周炎から*F. nucleatum*が血行性に肝に到達し肝膿瘍を形成したと考えた。又, 抜歯後に再度発熱を来したが, その際に*F. nucleatum*が散布され, 敗血症・DICを併発したと考えた。一方, 下部消化管との関連について, 16例中9例に何らかの大腸疾患が見られた。*F. nucleatum*が病巣から門脈を介して肝に到達し肝膿瘍を形成した可能性があるが, 本症例においては下部消化管内視鏡検査では大腸憩室とポリープのみの所見であり, 下部消化管は感染源とは考えなかった。

近年, *Fusobacterium*属はクローン病¹⁴⁾や大腸癌との関連が注目されている^{15,16,17)}。*Fusobacterium*属が大腸癌組織で有意に多く検出され, FISH法でも非癌部粘膜と比べ多かったとの報告がある¹⁸⁾。*F. nucleatum*が大腸癌で炎症を惹起し, MLH1の高メチル化を引き起こす事も報告されており¹⁹⁾, microsatellite instability (MSI)陽性大腸癌の発生に関わっている可能性がある。表2に示すように, 16例中9例に大腸疾患が見られ, 5例には大腸癌が認められたが, *F. nucleatum*が大腸腫瘍発生に関与した可能性も考えられた。

高齢者の誤嚥性肺炎の起炎菌として, *F. nucleatum*をはじめとする歯周炎の際に増加する偏性嫌気性グラム陰性桿菌が注目されている²⁰⁾。本症例は, コントロール不良の糖尿病や飲酒歴があり, 口腔内の衛生状態が悪かったと考えられる。

口腔内を清潔に保つ事で歯科感染症に関連した誤嚥性肺炎や, 肝膿瘍, 敗血症などの全身の重篤な感染症の予防に繋がる為, 口腔ケアの必要性について啓蒙していく必要がある。

結 語

口腔内常在菌である*Fusobacterium nucleatum*による肝膿瘍の症例を経験した。*F. nucleatum*は口腔内常在菌であるが, 口腔外で重篤な感染症を引き起こす事があり, 肝膿瘍の原因として歯科口腔領域も含めた全身検索をする必要がある。又, 口腔内を清潔に保ち, 歯科感染症から引き起こされる肝膿瘍や敗血症など重篤な感染症を予防する必要がある。

文 献

- 1) Kaplan GG, Gregson DB, Laupland KB. Population-based study of the epidemiology of and the risk factors for pyogenic liver abscess. Clin Gastroenterol Hepatol 2004; 2: 1032-1038.
- 2) 藤田識志, 吉澤 要, 丸山康弘, 他. 根尖性歯周炎が原因と考えられた*Fusobacterium*による肝膿瘍の1例. 肝臓 2013; 54: 548-552.
- 3) 川村千鶴子, 中村敏彦, 渡辺邦友, 他. 5年間で経験した*Fusobacterium*が関与する感染症108例の臨床細菌学的解析. 感染症雑誌 2001; 76: 23-30.
- 4) 松岡直紀, 岡井 研, 高橋敦史, 他. 全身に感染巣を形成した*Fusobacterium*肝膿瘍の1例. 日本消化器病学会雑誌 2016; 113: 821-827.
- 5) 浜田俊彦, 清水伸一, 伊佐治進, 他. 化膿性肝膿瘍を併発した大腸癌の2例. 臨床放射線 1993; 38: 395-398.
- 6) 桜井健一, 三宅 洋, 藤崎 滋, 他. 孤立性の化膿性肝膿瘍を併発した直腸癌の1例. 日本大腸肛門病学会雑誌 1998; 51: 242-247.
- 7) 中沢和之, 岡 政志, 新垣直樹, 他. 肝膿瘍を合併したS状結腸癌の1例. 消化器科 2007; 44: 549-552.
- 8) 櫻井 丈, 嶋田 仁, 諏訪敏之, 他. 直腸癌に伴った孤立性化膿性肝膿瘍の1例. 日本外科系連合学会誌 2007; 32: 211-214.
- 9) Kajiya T, Uemura T, Kajiya M, et al.

- Pyogenic Liver Abscess Related to Dental Disease in an Immunocompetent Host. Intern Med 2008; **47**: 675-678.
- 10) 大山秀樹, 中正恵二, 山根木康嗣, 他. 歯周病細菌感染に起因したと考えられる化膿性肝膿瘍の1剖検例. 日本嫌気性菌感染症研究 2011; **41**: 100-103.
 - 11) 中川 敬太, 鈴木康秋, 井尻学見, 他. *Fusobacterium*による肝膿瘍の2例. 名寄市病誌 2015; **23**: 24-26.
 - 12) 重福隆太, 渡邊綱正, 得平卓也, 他. *Fusobacterium*による化膿性肝膿瘍9症例の臨床的検討. 肝臓 2018; **59**: 23-32.
 - 13) 池田朱里, 加藤知爾, 光井 洋, 他. *Fusobacterium*によると考えられ, 肺血栓塞栓症を合併した, 健常男性に生じた肝膿瘍の1例. 臨床消化器内科 2018; **33**: 571-578.
 - 14) Strauss J, Kaplan GG, Beck PL, et al. Invasive potential of gut mucosa-derived *Fusobacterium nucleatum* positively correlates with IBD status of the host. Inflamm Bowel Dis 2011; **17**: 1971-1978.
 - 15) Ahn J, Sinha R, Pei Z, et al. Human gut microbiome and risk for colorectal cancer. Natl Cancer Inst. 2013; **105**: 1907-1911.
 - 16) Lazar V, Ditu LM, Pircalabioru GG, et al. Aspect of gut microbiota and immune system interactions in infectious disease, immunopathology, and cancer. Front Immunol 2018; **9**: 1830.
 - 17) Gholizadeh P, Ealami H, Kafil HS. Carcinogenesis mechanisms of *Fusobacterium nucleatum*. Biomed Pharmacother 2017; **89**: 918-925.
 - 18) Kostic AD, Gevers D, Pedamallu CS, et al. Genomic analysis identifies association of *Fusobacterium* with colorectal carcinoma. Genome Res. 2012; **22**: 292-298.
 - 19) Nosho K, Sukawa Y, Adachi Y, et al. Association of *Fusobacterium nucleatum* with immunity and molecular alterations in colorectal cancer. World J Gastroenterol 2016; **22** (2): 557-566.
 - 20) 福泉隆喜, 西原達次. 歯科医科連携が重要な疾患. Progress in Medicine 2010; **30**: 39-42.