

Incisivo central superior com desvio do eixo de erupção e dilacerado: recuperação ortodôntica-cirúrgica

Edela Puricelli*
Luciane Q. Closs**
Telmo B. Berthold***

RESUMO

A intrusão de um dente decíduo numa faixa etária precoce, pode causar sérios danos ao seu sucessor permanente. Um caso clínico é relatado no qual, devido a este tipo de traumatismo na dentadura decídua, houve desvio do eixo de erupção, com a conseqüente dilaceração do dente permanente. Num acompanhamento de dois (2) anos é descrito o tratamento ortodôntico-cirúrgico, em cuja técnica é aplicada a laçada dupla.

SUMMARY

Intrusion in a primary teeth in early ages can cause serious injuries to the permanent successor. A clinical case is related in which, due to this kind of traumatism in the deciduous denture, a deviation of the eruption axis had occurred. In the period of two (2) years, is described the surgical-orthodontic treatment, in which is applied the double knoose technique.

INTRODUÇÃO

Em um estudo feito por Andreasen, Sundstrom e Rava (1), foi relatado que 40% dos jovens examinados apresentavam alterações na forma e/ou estrutura de seus dentes permanentes, as quais poderiam ser decorrentes de traumatismo na dentadura decídua. A dilaceração radicular estava presente em 3% dos casos.

Quando houver a intrusão traumática de um dente anterior decíduo por volta de um (1) a quatro (4) anos, poderão ocorrer danos ao permanente devido a íntima relação do ápice destes dentes com seus sucessores permanentes em desenvolvimento. Conforme o estágio de formação do dente permanente e a intensidade do trauma, poderão ocorrer desde pequenas hipoplasias na coroa dentária até, nas intrusões mais severas, grandes deslocamentos da coroa do dente permanente. Este deslocamento poderá provocar uma dilaceração radicular, pois a raiz continua sua formação no mesmo sentido anterior ao trauma, o que acarretará numa angulação entre a coroa e a raiz.

Incisivos centrais superiores retos devido a desvios do eixo de erupção e dilaceração, são normalmente encaminhados à exodontia. (3, 4, 5, 6).

Contudo, se um diagnóstico precoce for feito, uma tentativa ortodôntica-cirúrgica de reposição do dente em sua posição normal, poderá ser feita com sucesso. A aplicação de dois (2) aportes metálicos,

vai permitir a tração ortodôntica nas direções necessárias: esta técnica cirúrgica proporciona a erupção do dente, favorecendo a rizogênese com direção normal, sem exposição do ápice radicular, minimizando o ângulo corono-radicular (10).

CASO CLÍNICO

O paciente S.F.J. com sete (7) anos de idade, apresentava o dente 21 em posição por seis (6) meses, enquanto o seu

xe vásculo nervoso do dente, o que levou à necrose pulpar do mesmo. Foi feito tratamento endodôntico com pasta reabsorvível e o dente se manteve por mais dois (2) anos.

No exame clínico (Figs. 1 e 2) e radiográfico (Panorâmica, Telerradiografia e Periapical - Figs. 3, 4 e 13). Se constatou a retenção do 11 com desvio do eixo de erupção e dilaceração, estando a coroa dentária com o bordo incisal posicionado

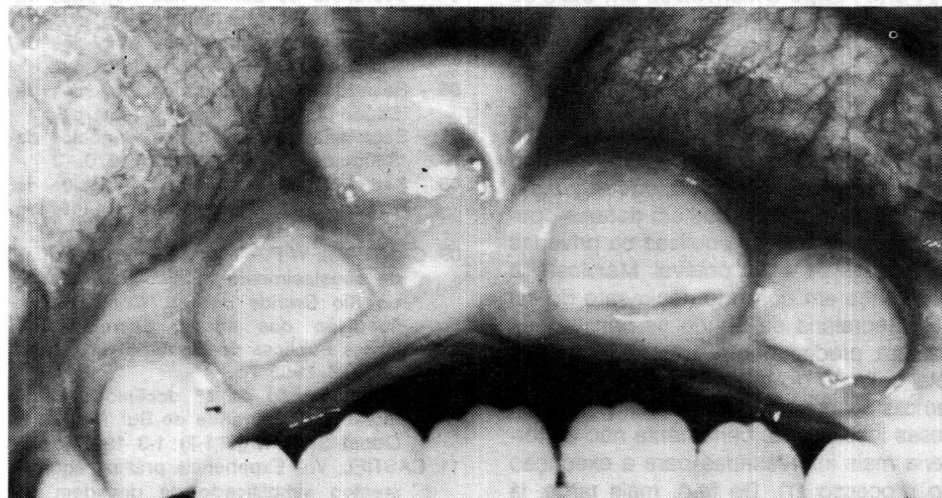


FIGURA 1

homólogo não demonstrava sinais de erupção. Na história clínica foi relatado um traumatismo dentário no 51 com a conseqüente intrusão por volta de três (3) anos de idade. Houve rompimento do fei-

* Profa. Doutora Adjunta no Dep. de Ortodontia e Cirurgia da FO/UFRGS

** C.D. Interna na disciplina de Ortodontia na FO/UFRGS

*** Prof. de Ortodontia na FO/UFRGS e PUC/RS

para vestibular (na altura do terço apical das raízes do 12 e 21). O dente não apresentava rizogênese completa, correspondendo ao estágio 8 de Nolla (8). O paciente ainda apresentava mordida aberta devido à interposição lingual.

TRATAMENTO

Mesmo não se tendo um prognóstico favorável do caso, achamos que a tentativa seria válida.

Primeiramente foi colocado um aparelho removível com duas molas para recuperar e, posteriormente, manter o espaço para o correto posicionamento do 11. Ainda foi adicionado uma grade, para corrigir a mordida aberta, evitando a interposição lingual.

Sob efeito da analgesia local, foi realizada a exposição cirúrgica do dente, desde o colo até o bordo incisal. Foram aplicados 2 (dois) apêndices metálicos - laço cirúrgico - para o tracionamento.

Uma laçada contorna firmemente o colo dentário, permitindo nesse caso, a tração vertical e palato-vestibular do processo radicular. A outra laçada fixada com resina composta na face vestibular da coroa, vai permitir rotação do dente no sentido vestibulo-palatino além de potencializar a tração vertical.

O retalho muco-gengival é recolocado em posição, recobrando perfeitamente o dente. As extremidades distais dos laços cirúrgicos ficam expostas na cavidade bucal numa situação paralelo-vertical. Os chicotes metálicos são dobrados, criando-se uma situação de alça para a aplicação dupla de forças. Estas deverão atuar isoladas ou simultaneamente durante o período de tração ortodôntica. Neste caso o tratamento foi feito com o uso alternado das forças.

Devido a dificuldade de colocação dos elásticos no aparelho removível, e o paciente apresentar mordida aberta, optou-se pelo tracionamento com ancoragem simultânea nos dentes ântero-inferiores. Foram colocados "brackets" nos dentes 32, 31, 41, 42 e confeccionado um segmento de arco com ganchos.

Após três meses, com a diminuição da mordida aberta, retirou-se a grade da placa.

Após cinco meses de uso de elásticos ancorados no segmento inferior para o tracionamento do 11, foi suspenso o apoio de tração no arco inferior, evitando assim a extrusão excessiva destes dentes.

Nova placa com ganchos soldados no Hawley foi confeccionada (Figs. 5 e 6). Após cinco meses de uso contínuo de elásticos presos ao Hawley, constatou-se uma real movimentação do dente no sen-

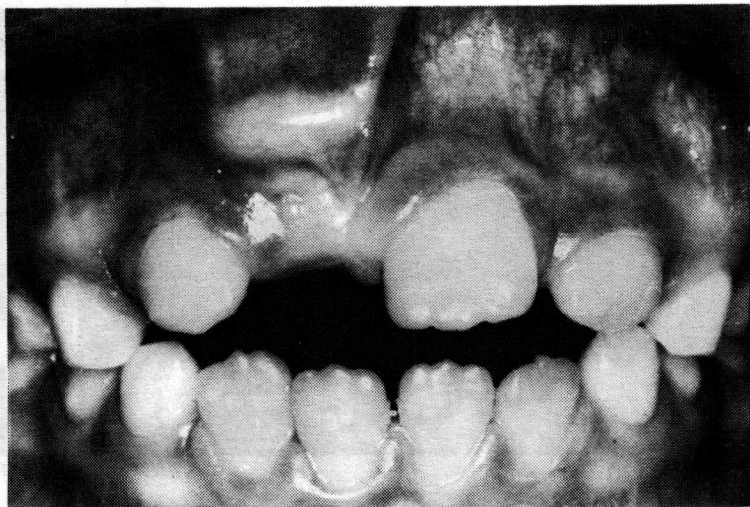

FIGURA 2

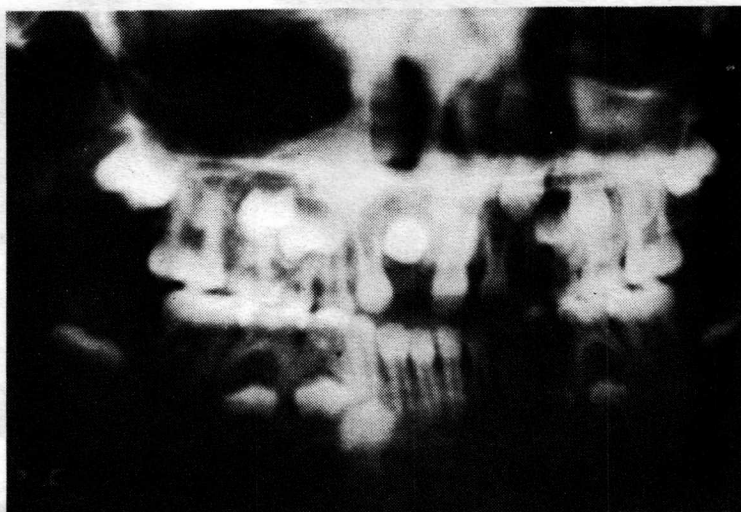

FIGURA 3

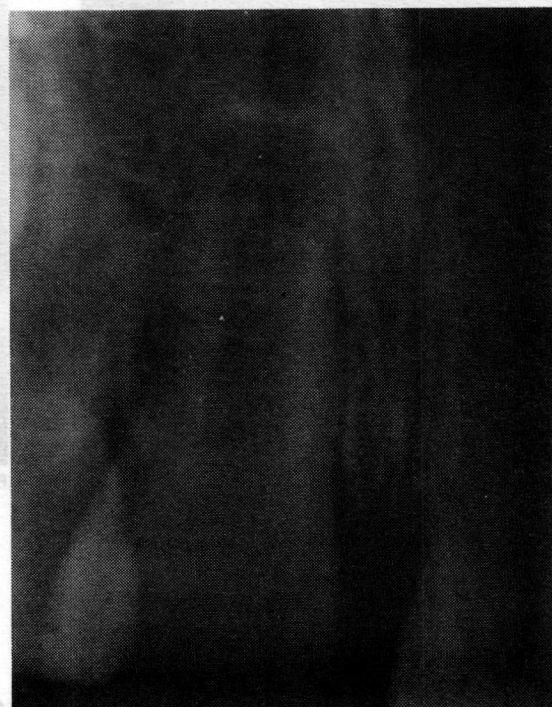


FIGURA 4

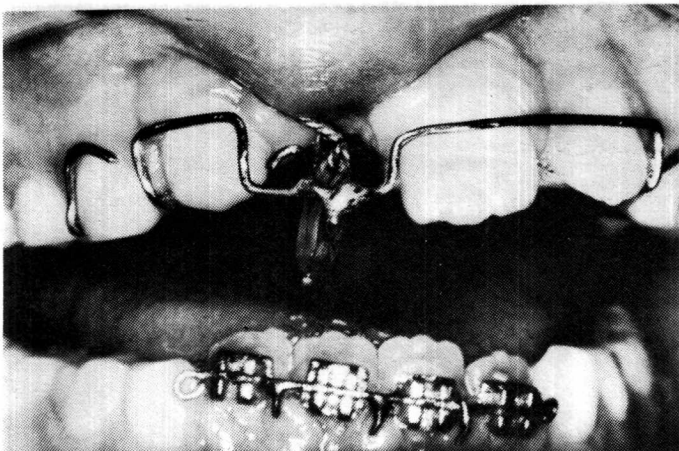

FIGURA 5

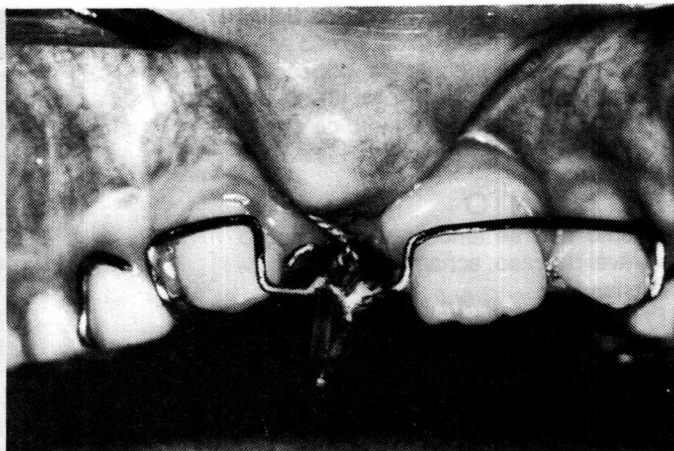


FIGURA 6

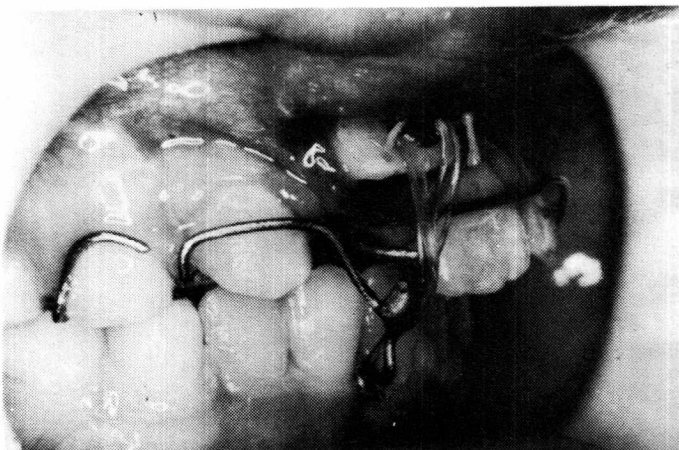


FIGURA 7

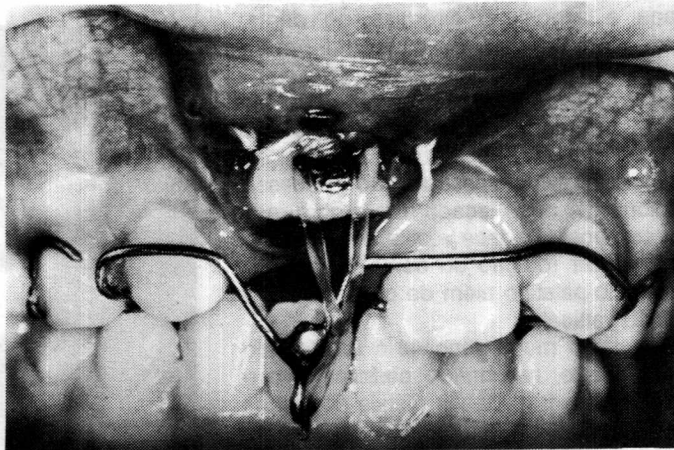


FIGURA 8

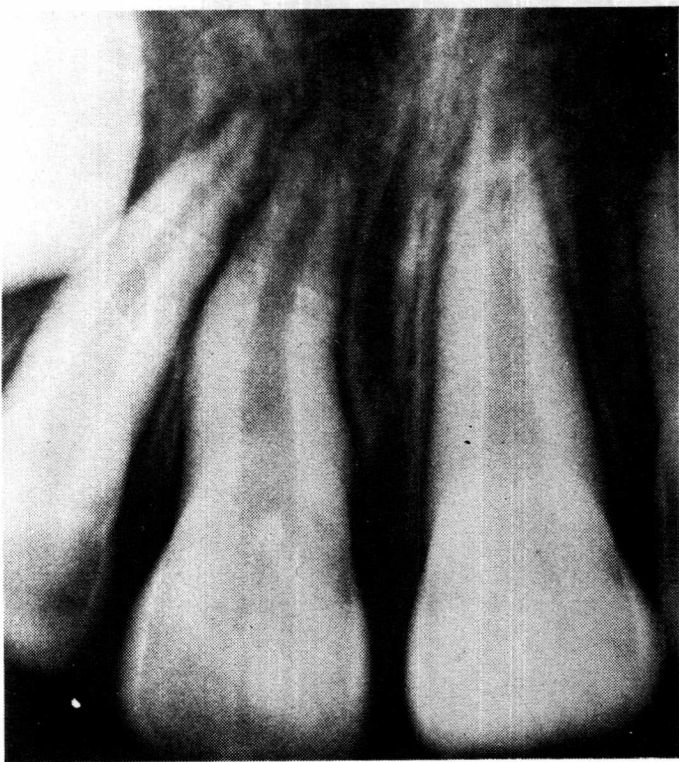

FIGURA 9

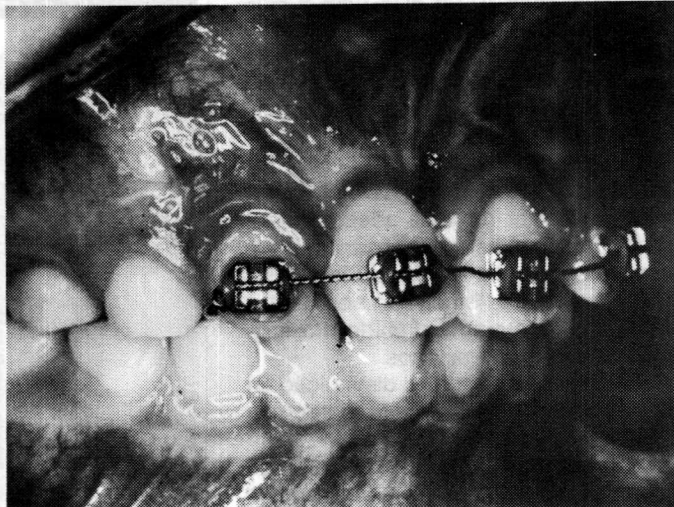


FIGURA 10

tido oclusal, sem no entanto romper a mucosa.

Onze meses após o início da tração ortodôntica, os fios metálicos que compunham a laçada dupla foram removidos. Nesse mesmo tempo fez-se a exposição parcial da coroa dentária com remoção da fibrose gengival sobre-estendida na área do bordo incisal.

Para se continuar o tracionamento, foi colado um gancho na face vestibular do dente para o uso de elásticos. (Figs. 7 e 8)

Após a completa verticalização do dente e controle radiográfico, foram colados "brackets" na região ântero-superior, para um melhor alinhamento dentário e fechamento dos diastemas. (Figs. 9, 10, 11 e 12).

Como contenção, utilizou-se uma placa com arco vestibular de Hawley.

CONCLUSÃO

Na maioria dos casos relatados, principalmente na literatura odontopediátrica,

um dente nas condições do apresentado neste caso, teria um prognóstico sombrio e provavelmente indicado para exodontia.

Destaca-se aqui, mais uma vez, o valor de um diagnóstico em idades precoces que, associado ao tratamento ortodôntico, recupera dentes de fundamental importância estética e funcional.

Através deste tratamento, pretendemos devolver ao pequeno paciente as condições naturais para um desenvolvimento dentário normal, sem a presença de próteses numa idade tão precoce.

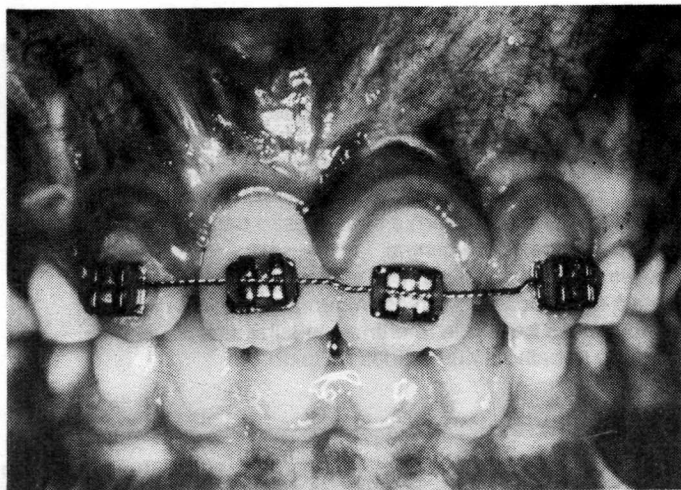


FIGURA 11

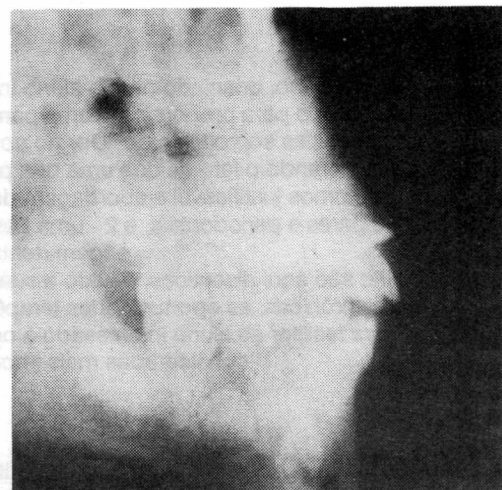


FIGURA 13

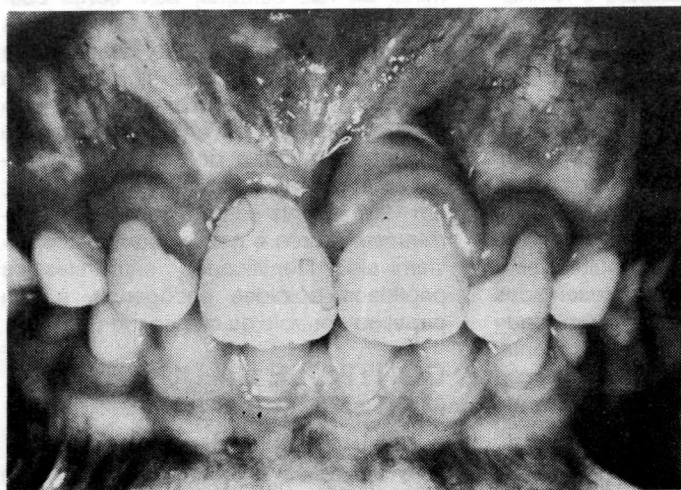


FIGURA 12

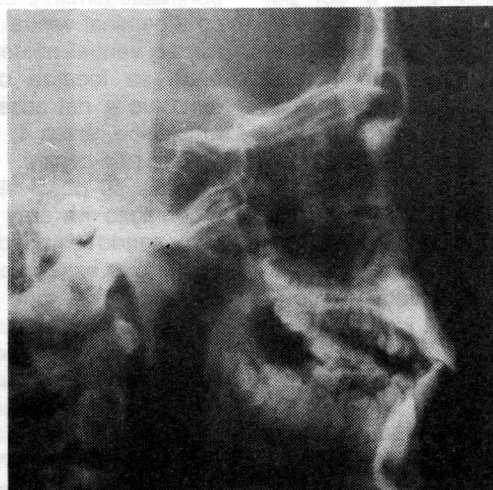


FIGURA 14

REFERÊNCIAS BIBLIOGRÁFICAS

- ANDREASEN, J.O.; SUNSTROM, R.J. - The effect of traumatic injuries to primary teeth on their permanent successors. *Scand. J. Dent. Res.* 1971. 79:219-283.
- BOBRAK, et al. - Orthodontic management of traumatically intruded incisor - a case report. *J. Indiana Dent. Assoc.* 1984. May. 56(5):181-5.
- BECKER, A.; STERN, N.; ZELCER, Z. - Utilization of a dilacerated incisor tooth as its own space maintainer. *Journal of Dentistry.* 1976. 4(6):263-264.
- CRABB, J.J.; EDMONSON, H.D. - Dilaceration of both upper central incisor teeth: a case report. *Journal of Dentistry.* 1975. 3(5):223-224.
- EDLER, R. - Dilaceration of upper central and lateral incisors: a case report. *Br. Dent. J.* 135, 331-332.
- LOWE, P.L. - Dilaceration caused by direct penetrating injury. *Br. Dent. J.* 1985. 159:373-374.
- MC DONALD, AVERY D. - *Odontopediatria.* 1983. Rio de Janeiro. 4:343-392.
- NOLLA, C. - Development of the permanent teeth. *J. Dent. Child.* 27:254-1960.
- PINTO, A.J. GUEDES - *Odontopediatria.* 1985. São Paulo. 2:773-797.
- PURICELLI, E.; PEREIRA, C. - Recuperação de um incisivo central dilacerado. *Ortodontia Paranaense.* 1985. Curitiba. 6(4/5):215-221.
- TOLEDO, O. AYRTON - *Odontopediatria - Fundamentos para a prática clínica.* 1986. São Paulo. 173-193.