

Ультразвуковая кавитация в лечении гнойной раны, протекающей на фоне ювенильного сахарного диабета и массивной иммуносупрессивной терапии. Клиническое наблюдение

П. А. Муньос Сэпэда², Ю. С. Пасхалова^{1, 2}, В. А. Митиш^{1, 2}, И. А. Чекмарева¹, Л. А. Блатун^{1, 2},
Э. Р. Рохас Космэ², А. А. Ушаков¹, С. Д. Магомедова¹, Р. С. Соков²

¹ФГБУ «Национальный медицинский исследовательский центр хирургии им. А. В. Вишневского» Минздрава России
Россия, 117997, Москва, ул. Большая Серпуховская, д. 27

²ФГАОУ ВО «Российский университет дружбы народов» Минобрнауки России
Россия, 117198, Москва, ул. Миклухо-Маклая, д. 8

Контактное лицо: Паола Александра Муньос Сэпэда, email: dramunozpa@gmail.com

В статье приведено клиническое наблюдение успешного комплексного лечения 29-летнего пациента с гнойно-некротической раной кисти, протекающей на фоне сахарного диабета I типа и массивной иммуносупрессивной терапии, назначенной для профилактики отторжения почечного аллотрансплантата. Применение в составе комплексного лечения ультразвуковой кавитации после радикальной хирургической обработки гнойного очага способствовало нормализации течения раневого процесса, снижению микробной обсемененности раны и активизации репарации.

Ключевые слова: сахарный диабет, гнойно-некротические раны, местное лечение, хирургическое лечение, ультразвуковая кавитация.

Для цитирования: Муньос Сэпэда П. А., Пасхалова Ю. С., Митиш В. А., Чекмарева И. А., Блатун Л. А., Рохас Космэ Э. Р., Ушаков А. А., Магомедова С. Д., Соков Р. С. Ультразвуковая кавитация в лечении гнойных ран, протекающих на фоне ювенильного сахарного диабета и массивной иммуносупрессивной терапии. Клиническое наблюдение. Раны и раневые инфекции. Журнал им. проф. Б. М. Костюченка. 2018; 5 (4): 28-33.

DOI: 10.25199/2408-9613-2018-5-4-28-33

Ultrasonic cavitation in the treatment of purulent wound occurring against the background of juvenile diabetes mellitus and massive immunosuppressive therapy. Clinical case

P. A. Munoz Sapeda², Yu. S. Paskhalova^{1, 2}, V. A. Mitish^{1, 2}, I. A. Chekmareva¹, L. A. Blatun^{1, 2}, E. R. Rojas Cosme²,
A. A. Ushakov¹, S. D. Magomedova¹, R. S. Sokov²

¹Federal State Budgetary Institution "A. V. Vishnevsky National Medical Research Center of Surgery" Ministry of Health of Russia
27 Bolshaya Serpukhovskaya Str., Moscow, 117997, Russia

²Federal State Autonomous Educational Institution of Higher Education "Peoples' Friendship University of Russia" Ministry of Education and Science of Russia
8 Miklukho-Maklaya Str., Moscow, 117198, Russia

The article presents a clinical case of a successful comprehensive treatment 29-years-old patient with a purulent necrotic wound of the hand, which occurs against the background of type I diabetes mellitus and massive immunosuppressive therapy (prescribed to prevent renal transplant rejection). The use of ultrasound cavitation as a part of the complex treatment after radical surgical debridement helped to normalize the wound healing process, to reduce the microbial contamination of the wound and to activate repair.

Key words: diabetes mellitus, purulent-necrotic wounds, local treatment, surgical treatment, ultrasonic cavitation.

For citation: Munoz Sepeda P. A., Paskhalova Yu. S., Mitish V. A., Chekmareva I. A., Blatun L. A., Rojas Cosme E. R., Ushakov A. A., Magomedova S. D., Sokov R. S. Ultrasonic cavitation in the treatment of purulent wound occurring against the background of juvenile diabetes mellitus and massive immunosuppressive therapy. Clinical case. Wounds and wound infections. The Prof. B. M. Kostyuchenok Journal. 2018; 5 (4): 28-33.

Введение

В последние годы все более актуальной становится проблема лечения хронических (длительно незаживающих) ран, несмотря на применяемое к ним комплексное современное лечение. К факторам, существенно

снижающим потенциал заживления ран, на сегодняшний день относят: сахарный диабет (особенно I типа); онкологические или системные заболевания, требующие проведения лучевой, иммуносупрессивной и/или химиотерапии; длительный или постоянный прием

глюкокортикостероидов; кахексию; трансплантацию органов и тканей, проведенную менее чем 6 месяцев назад и требующую профилактики реакции отторжения трансплантата.

Возникновение раны на фоне описанных выше факторов чревато не только длительным и вялым течением раневого процесса, но и высоким риском генерализации инфекции вплоть до тяжелого сепсиса и септического шока. Из местных признаков, указывающих на то, что рана не заживет в течение 30 суток, следует в первую очередь отметить отсутствие перехода в репаративную фазу (характеризуется высокой микробной обсемененностью по данным количественного микробиологического исследования; дегенеративным или дегенеративно-воспалительным типами цитограмм) [1]. Кроме того, в таких ранах макроскопически часто наблюдаем обильное количество фибрина (нередко покрывает пленкой всю поверхность раны); отделяемое может быть обильным гнойным или отсутствовать вовсе; края раны, как правило, бывают отечны и приподняты (вплоть до эпиболлии, когда вновь образующийся с краев эпидермис подворачивается внутрь и эпителизация останавливается); грануляционная ткань гипоплазирована, отечна, бледного цвета, может отсутствовать совсем; часто образуются вторичные некрозы. Безусловно, такие раны требуют проведения повторных хирургических обработок, после которых, к сожалению, уже к 3–4 суткам поверхность раны вновь приобретает прежний вид, свидетельствующий о затянувшейся фазе воспаления.

В связи с этим в последние годы все большую популярность приобретают дополнительные физические методы воздействия на раневой процесс, среди которых особого внимания заслуживает низкочастотный ультразвук [2]. По последним данным, ультразвуковая кавитация способствует снижению микробной обсемененности, разрушает биопленки и препятствует их повторному образованию, стимулирует неогенез и, следовательно, образование грануляционной ткани [3, 4].

Положительные результаты действия низкочастотного ультразвука на рану доказаны, остается проанализировать его эффективность при хронических ранах или при наличии у пациента множественных факторов риска хронизации течения раневого процесса, чему и посвящено приводимое ниже клиническое наблюдение.

Клиническое наблюдение

Больной И., 29 лет, обратился в поликлинику ФГБУ «НМИЦ хирургии им. А. В. Вишневского» Минздрава России с гнойно-некротической раной тыльной поверхности III пальца правой кисти через неделю после выполненной в другом лечебном учреждении хирургической обработки гнойного очага.

История заболевания

За 2 недели до обращения отметил появление отека и болезненной гиперемии на тыльной поверхности правой кисти, травму отрицает. В поликлинике по месту жительства выполнено вскрытие гнойного очага, назначено местное лечение (перевязки с растворами антисептиков). В связи с отсутствием эффекта от проводимой терапии, появлением вторичных некрозов и распространением зоны гиперемии в проксимальном направлении была предложена ампутация пальца. От предложенного варианта лечения пациент отказался.

Предъявляет жалобы на боли в области раны и ограничение в объеме активных и пассивных движений в пальцах правой кисти (возможно, из-за отека), большие III пальца (вероятно, вследствие наличия раны).

Из анамнеза известно, что с 3-летнего возраста страдает сахарным диабетом I типа. За год до настоящего обращения в связи с терминальной стадией ХПН, развившейся в исходе диабетической нефропатии, перенес аллотрансплантацию почки (иммуносупрессивная терапия: адваграф 1,0 мг/сут, майфортик 180,0 мг, метипред 4,0 мг/сут).

При осмотре

Рост 162 см, вес 58 кг. Общее состояние средней степени тяжести, стабильное. Сознание ясное, больной контактен, адекватен, ориентируется в пространстве, месте, во времени и в собственной личности. Очаговая неврологическая симптоматика отсутствует. Температура тела поднимается до 38 °С в вечерние часы. При осмотре кожа чистая, сухая, бледная. Дыхание через нос свободное, проводится во все отделы, везикулярное, хрипов нет, ЧДД 18–20 в 1 мин. Тоны сердца ритмичные, ясные. АД 130/80 мм рт. ст. Пульс 70–80 ударов в мин. Живот не вздут, участвует в дыхании всеми отделами, мягкий при пальпации. Перитонеальной симптоматики нет. Дизурические явления отсутствуют, симптом поколачивания отрицательный.

Местный статус

Выраженный отек и гиперемия правой кисти. На тыльной поверхности в дистальной трети ограниченный участок сухого некроза под струпом, а в проксимальной части тыльной поверхности III пальца правой кисти — гнойно-некротическая рана линейной формы длиной 7 см. В рану предлежат сухожилия длинного и короткого разгибателей пальца, местами покрытые некротизированными мягкими тканями. Кожа вокруг раны гиперемирована, отечна, мацерирована, отделяемое из раны гнойное в умеренном количестве (рис. 1).

Рентгенологически выявлено наличие деструктивных изменений в дистальном межфаланговом суставе III пальца правой кисти неизвестной давности. Отечность мягких тканей III пальца правой кисти (нельзя исключить воспалительный процесс) (рис. 2).

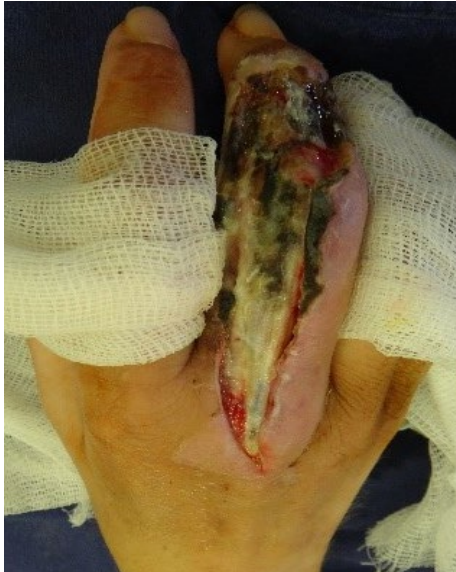

Рис. 1. Внешний вид тыльной поверхности правой кисти при поступлении

Fig. 1. The appearance of right hand dorsum surface upon admission

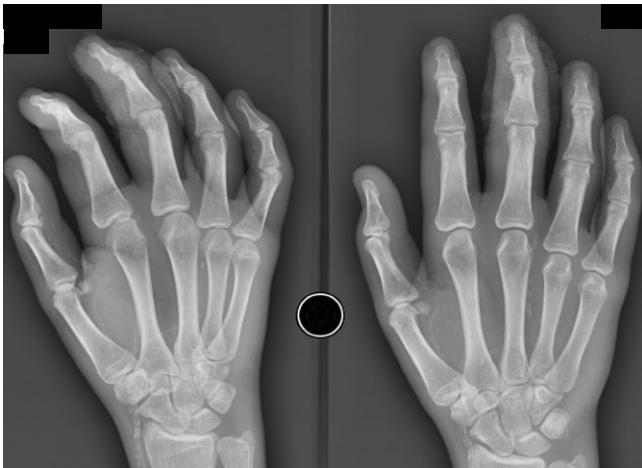

Рис. 2. Рентгенограммы правой кисти в прямой (а) и косой (б) проекциях при поступлении: деструктивные изменения в дистальном межфаланговом суставе III пальца правой кисти, отек мягких тканей пальца

Fig. 2. Radiographs of the right hand in direct (a) and oblique (b) projections upon admission: destructive changes in the distal interphalangeal joint of the right hand third finger, swelling of the finger soft tissues

Проведено дуплексное сканирование артерий правой верхней конечности: исследованы подключичная, подмышечная, плечевая, локтевая и лучевая артерии — проходимы, кровоток на всех уровнях магистрального типа. В плечевой артерии определяются включения кальция.

В лабораторных анализах, несмотря на иммуносупрессивную терапию, отмечаются лейкоцитоз ($13,8 \times 10^9/\text{л}$) со сдвигом лейкоцитарной формулы крови влево, гипергликемия до $14,3 \text{ ммоль/л}$, гиперфибриногенемия до $7,0 \text{ г/л}$ и гиперкоагуляция II степени с признаками тромбофилии.

После проведенного комплексного обследования больному поставлен следующий клинический диагноз.

Основное заболевание: сахарный диабет I типа, тяжелое течение.

Осложнения основного заболевания: гнойно-некротическая рана III пальца правой кисти; деструктивный артрит дистального межфалангового сустава III пальца правой кисти; аллотрансплантация почки; дистальная диабетическая полинейропатия; диабетическая ретинопатия OU, пролиферативная стадия.

Сопутствующие заболевания: гипертоническая болезнь 3 ст., 4 ст., риск ССО очень высокий.

Основными задачами комплексного лечения больного были:

- ликвидация гнойно-некротического очага;
- сохранение пораженной кисти и восстановление ее функций;
- предотвращение генерализации инфекции и отторжения почечного трансплантата.

Первым этапом лечения выполнена повторная хирургическая обработка гнойного очага правой кисти, в ходе которой иссечены некротизированные и пропитанные гноем ткани, взят материал для микробиологического исследования (*Klebsiella pneumoniae* 10^7 КОЕ/г и *Staphylococcus epidermidis* 10^5 КОЕ/г).

В послеоперационном периоде проводили антибактериальную (Амоксиклав 1,0 × 3 раза в сутки, внутривенно капельно); симптоматическую (Коринфар 20,0 мг × 2 раза в сутки, внутрь; Физиотенз 0,2 мг утром и 0,4 мг вечером, внутрь; Бифидум бактерин 5 доз × 3 раза в сутки, внутрь); антикоагулянтную терапию (Гепарин 2,5 тыс. ед. × 4 раза в сутки подкожно); инсулинотерапию (Левемир и Новорапид); иммуносупрессивную терапию

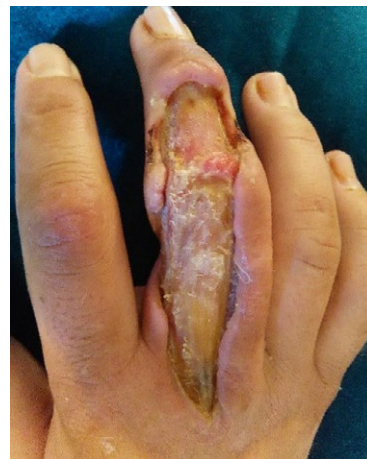

Рис. 3. Внешний вид раны по тыльной поверхности III пальца правой кисти спустя 7 суток после хирургической обработки: замедленный переход во вторую фазу течения раневого процесса

Fig. 3. The appearance of the wound on back surface of right hand third finger 7 days after surgical debridement: a delayed transition to the second phase of the wound healing process presents

(Адваграф 1,0 мг × 1 раз в сутки, внутрь; Майфортик 180,0 мг/сутки; Метипред 4,0 мг/сутки).

Местное лечение заключалось в ежедневной обработке раны раствором антисептика (Пронтосан®) и наложении повязки с 1,0 % раствором йодофоров (Бетадин®).

Несмотря на проводимое лечение, в местном статусе не отмечали выраженной динамики: рана покрылась

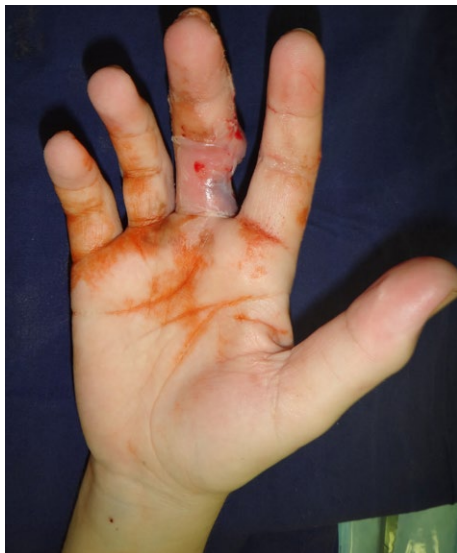

Рис. 4. Внешний вид ладонной поверхности правой кисти после хирургической обработки: купирование отека, увеличение объема активных и пассивных движений в пальцах кисти

Fig. 4. The appearance of the right hand palmar surface after the surgical debridement: relief of edema, an increase in the volume of active and passive movements of the fingers

фибрином, переход во вторую стадию течения раневого процесса отсутствовал, отмечали наличие лишь единичных грануляций бледно-розового цвета (рис. 3). К положительным изменениям можно было отнести ограничение процесса, купирование отека и гиперемии кисти (рис. 4).

Для стимуляции раневого процесса решено добавить к местному лечению ультразвуковую кавитацию (Sonoca-180, Sering, Германия). Всего проведено 5 процедур по 30 мин. каждая через день. Обработку выполняли в перевязочной под проводниковой анестезией, использовали 0,2 % раствор Лавасепта®. Уже после первой процедуры отметили заметное снижение бионагрузки (количество *Klebsiella pneumoniae* снизилось до 10^3 КОЕ/г, *Staphylococcus epidermidis* – до 10^2 КОЕ/г), уменьшение количества фибрина, отсутствие вторичных некрозов и гнойного отделяемого, образование мелкозернистой грануляционной ткани ярко-красного цвета (рис. 5).

Ультразвуковая кавитация способствовала нормализации течения раневого процесса, переходу в репаративную стадию в физиологические сроки (к концу второй недели лечения), кроме того, не потребовалось дополнительных хирургических обработок раны в операционной (рис. 6).

Пациент был выписан для проведения лазерной фотokoагуляции сетчатки в связи с пролиферативной стадией диабетической ретинопатии, но для заключительного этапа лечения не вернулся, продолжив выполнять ежедневные перевязки амбулаторно, пока рана не зажила вторичным натяжением (рис. 7).

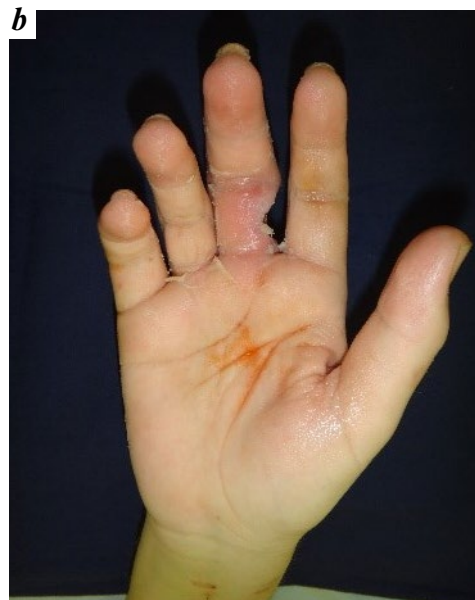
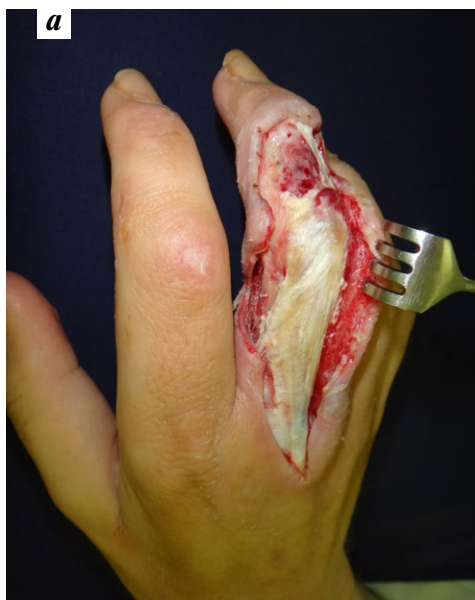
Рис. 5. Внешний вид тыльной (а) и ладонной (б) поверхностей правой кисти после добавления к местному лечению ультразвуковой кавитации: появление мелкозернистой грануляционной ткани ярко-красного цвета, отсутствие фибрина в полости раны

Fig. 5. Back (a) and palmar (b) surfaces of the right hand after adding to the local treatment ultrasonic cavitation: the appearance of bright red color fine-granular granulation tissue, the absence of fibrin in the wound cavity

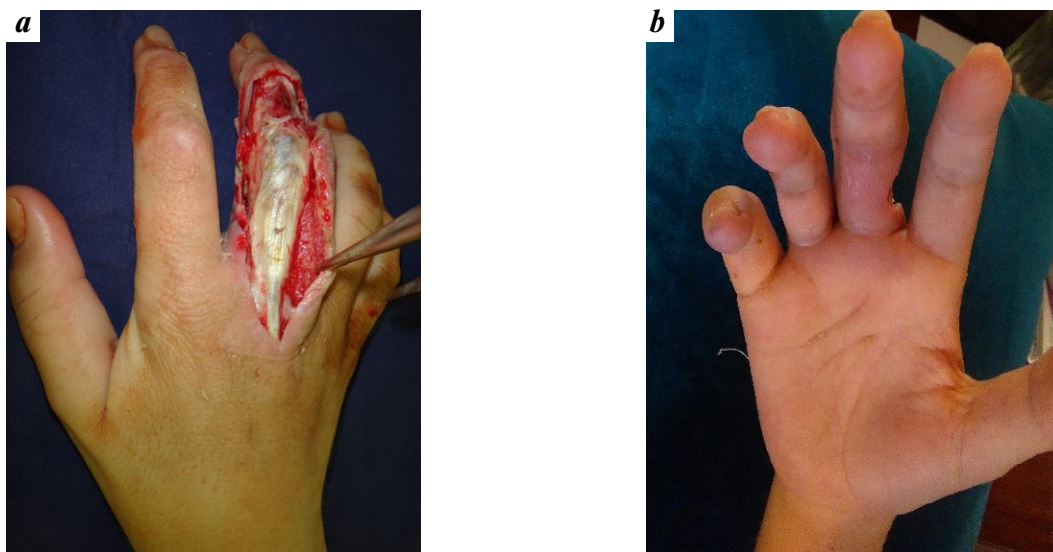


Рис. 6. Внешний вид тыльной (а) и ладонной (б) поверхностей правой кисти после 5 процедур ультразвуковой кавитации: вторая фаза течения раневого процесса

Fig. 6. Back (a) and palmar (b) surfaces of the right hand after 5 procedures of ultrasonic cavitation: the second phase of the wound healing process

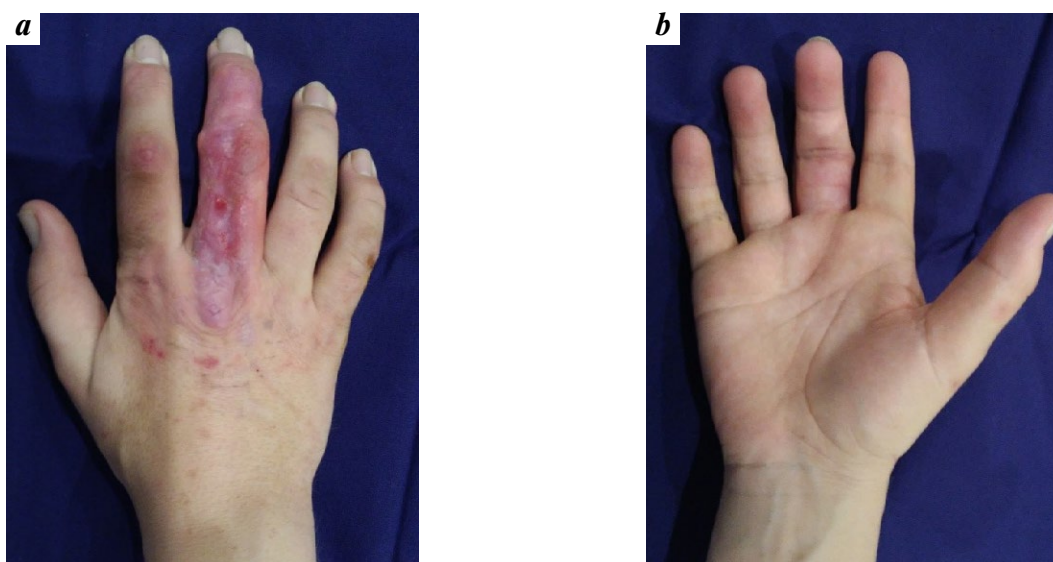


Рис. 7. Внешний вид тыльной (а) и ладонной (б) поверхностей правой кисти через один месяц после заживления раны вторичным натяжением

Fig. 7. Back (a) and palmar (b) surfaces of the right hand 1 month after wound healing by secondary intention

Отдаленный результат отслежен спустя 9 месяцев после окончания лечения: функция кисти удовлетворительная, раны отсутствуют, острых деструктивных изменений скелета правой кисти не визуализируется (рис. 8, 9).

Заключение

Представленное клиническое наблюдение иллюстрирует особенности течения раневого процесса у пациентов с ювенильным сахарным диабетом и иммуносупрессивной терапией: пролонгация фазы воспаления,

тенденция к хронизации, отсутствие перехода в репаративную стадию даже на фоне комплексного лечения. Эти моменты требуют введения в протокол лечения дополнительных методов воздействия на рану, к которым относится ультразвуковая кавитация. В данном случае использование ультразвука способствовало снижению бионагрузки раны и переходу раневого процесса во вторую стадию течения без проведения повторных хирургических обработок, что, безусловно, наилучшим образом отразилось и на стоимости лечения, и на его безопасности.

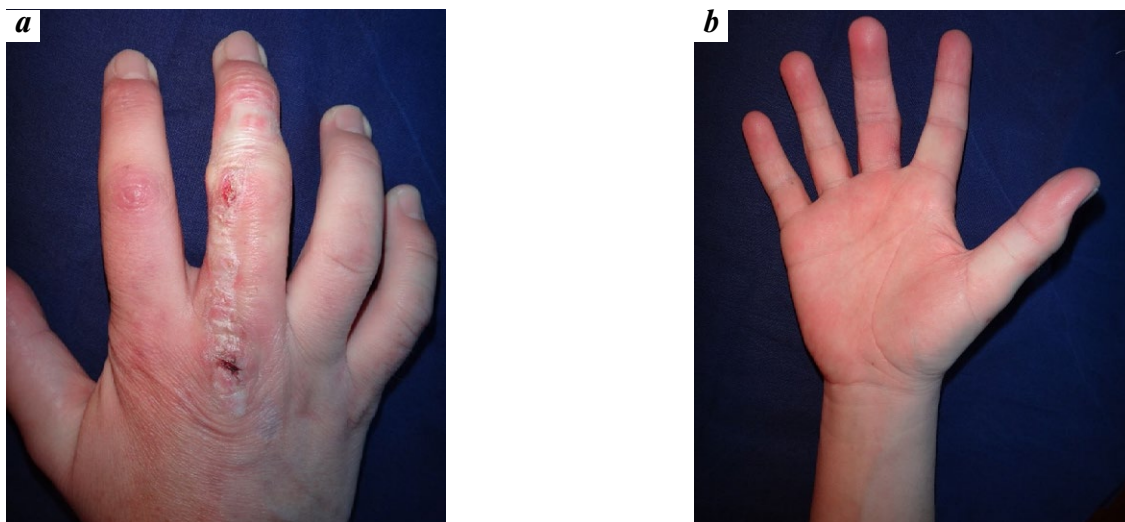


Рис. 8. Внешний вид тыльной (а) и ладонной (б) поверхностей правой кисти спустя 9 месяцев после окончания лечения: пациент полностью удовлетворен результатом, функция кисти сохранена

Fig. 8. Back (a) and palmar (b) surfaces of the right hand 9 months after the end of treatment: the patient is completely satisfied with the results, the hand function is preserved

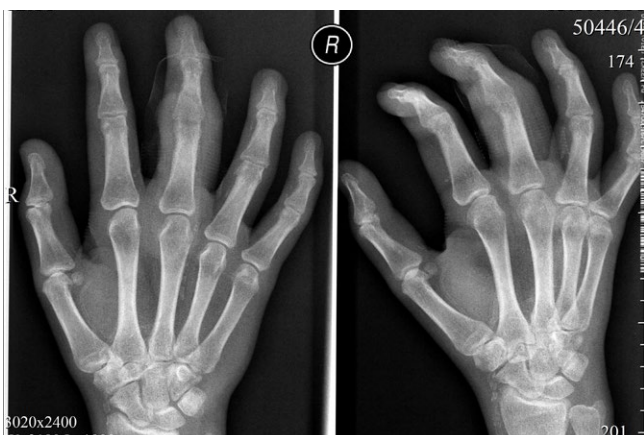

Рис. 9. Рентгенограммы правой кисти в прямой (а) и косой (б) проекциях через 9 месяцев после окончания лечения

Fig. 9. Radiographs of the right hand in the direct (a) and oblique (b) projections 9 month after discharge presented

Конфликт интересов. Авторы заявляют об отсутствии конфликта интересов.

Финансирование. Исследование не имело спонсорской поддержки.

ЛИТЕРАТУРА / REFERENCES

1. Кузин М. И., Костюченко Б. М. Раны и раневая инфекция. М.: Медицина, 1990. 592 с. [Kuzin M. I., Kostyuchenok B. M. Wounds and wound infection = Kuzin M. I., Kostyuchenok B. M. Rany i ranevaya infektsiya. M.: Meditsina, 1990. 592 s. (In Russ.)]
2. Conner-Kerr T., Oesterle M. E. Current perspectives on therapeutic ultrasound in the management of chronic wounds: a review of evidence. *Chronic Wound Care Management and Research* 2017; 4: 89–98
3. Брискин Б. С., Полянский М. В., Прошин А. В. и др. Ультразвуковая кавитация в лечении гнойно-некротических осложнений синдрома диабетической стопы. Инфекция в хирургии. 2007; 5 (3): 33–40. [Briskin B. S., Polyansky M. V., Proshin A. V., et al. Ultrasonic cavitation in the treatment of purulent-necrotic complications of the syndrome of diabetic foot = Briskin B. S., Polyansky M. V., Proshin A. V. i dr. Ul'trazvukovaya kavitatsiya v lechenii gnoyno-nekroticheskikh oslozhneniy sindroma diabeticheskoy stopy. *Infektsiya v khirurgii*. 2007; 5 (3): 33–40. (In Russ.)]
4. Муньос Сэпэда П. А., Блатун Л. А., Пасхалова Ю. С. и др. Эффективность ультразвуковой кавитации при лечении гнойно-некротических осложнений синдрома диабетической стопы. Сборник научных трудов 4-го Международного научно-практического конгресса «Раны и раневые инфекции». М., 2018. 123–124. [Munoz Sapeda P. A., Blatun L. A., Paskhalova Yu. S., et al. Efficiency of ultrasonic cavitation in the treatment of purulent-necrotic complications of diabetic foot syndrome = Mun'os Sepeda P. A., Blatun L. A., Paskhalova Yu. S. i dr. *Effektivnost' ul'trazvukovoy kavitatsii pri lechenii gnoyno-nekroticheskikh oslozhneniy sindroma diabeticheskoy stopy. Sbornik nauchnykh trudov 4-go Mezhdunarodnogo nauchno-prakticheskogo kongressa «Rany i ranevyye infektsii»*. M., 2018. 123–124. (In Russ.)]