

## 原 著

# HER2陽性高齢者乳癌に対する Anthracycline 系薬剤回避レジメンの忍容性と有効性についての検討

武知 浩和<sup>1)</sup>, 森本 雅美<sup>3)</sup>, 田代 善彦<sup>2)</sup>, 松山 和男<sup>2)</sup>, 宮内 隆行<sup>2)</sup>,  
石川 正志<sup>2)</sup>, 笹 聡一郎<sup>3)</sup>, 青山 万理子<sup>3)</sup>, 井上 聖也<sup>3)</sup>, 鳥羽 博明<sup>3)</sup>,  
吉田 卓弘<sup>3)</sup>, 丹黒 章<sup>3)</sup>

<sup>1)</sup>公立学校共済組合四国中央病院乳腺内分泌外科

<sup>2)</sup>同 外科

<sup>3)</sup>徳島大学大学院医歯薬学研究部胸部・内分泌・腫瘍外科

(令和2年3月3日受付) (令和2年3月27日受理)

HER2 (Human epidermal growth factor receptor 2) 陽性乳癌に対する標準レジメンは Anthracycline 系薬剤から Taxane 系薬剤に抗 HER2 薬剤を併用するものが推奨されている<sup>1)</sup>。しかしながら Anthracycline 系薬剤は有害事象が多く発生し、忍容性が低い高齢者や Performance Status (PS) 不良例では治療完遂に難渋することも多い。

Anthracycline 系薬剤を回避しても、抗 HER2 療法を中心としたレジメンが有効であったとする報告<sup>2)</sup>が散見されている。今回われわれは Paclitaxel に Trastuzumab ならびに Pertuzumab を併用する術前化学療法レジメンの忍容性と有効性を検討した。6例の高齢者に施行した結果、本レジメンは高齢者や PS 不良症例に対しても十分な忍容性があり、著明な治療効果が認められた。

The National Comprehensive Cancer Network (NCCN) ガイドラインでは HER2 陽性乳癌に対しては pT1b 以上、すなわち浸潤径 5 mm 以上で化学療法を併用する抗 HER2 療法実施が推奨されている。その際 Anthracycline 系薬剤をレジメンとする化学療法を先行後に Taxane 系薬剤と Trastuzumab (Tmab)、効果不十分の場合は Pertuzumab (Pmab) を併用する化学療法/抗 HER2 療法が標準とされる<sup>1)</sup>。

しかし、Anthracycline 系薬剤は有害事象として、骨髄抑制だけでなく悪心・嘔吐をはじめとした消化管症状や不整脈や心不全などの心毒性が比較的多く発生し、特に高齢者や Performance Status (PS) 不良患者において

は十分なサポーターケアを実践しても治療に難渋するケースを少なからず経験してきた。

今回、われわれは高齢および PS 不良であったホルモン受容体 (HR) 陰性かつ HER2 陽性乳癌患者に対して Anthracycline 系薬剤を回避し、抗 HER2 療法を中心とする術前化学療法を実施した症例を後ろ向きに検討した。その忍容性と有効性について報告する。

## 方 法

2017年4月から2019年3月までの2年間に徳島大学病院において化学療法/抗 HER2 療法を実施した HR 陰性かつ HER2 陽性乳癌患者16例のうち、70歳以上もしくは PS2 以上の患者を対象として6例を抽出した。6例とも徳島大学病院の院内倫理委員会を通過した食道乳腺甲状腺外科治療方針に基づいて、十分なインフォームドコンセントのもとに、全例に術前化学療法を実施した。

weekly Paclitaxel (PTX) (80mg/m<sup>2</sup>) 3週連続投与に3週ごと Trastuzumab (効果不十分な場合は Pertuzumab を追加) を併用投与する方法を4~6コース実施するレジメンを採用した。Docetaxel (DTX) ではなく PTX を選択した理由は有害事象が比較的軽度であり忍容性が高いと考えたためである。

評価項目は治療完遂率、Relative dose intensity (RDI)、Pathological Complete Response (pCR) 達成、そして有害事象 (Adverse event : A. E.) の4項目とした。なお治

療効果および有害事象の基準については、それぞれ Response Evaluation Criteria in Solid Tumors (RECIST) v. 1.1ならびに Common Terminology Criteria for Adverse Events (CTCAE) v5.0に準拠した。

## 結 果

Table に提示したように対象患者は6名で、平均年齢は72.6歳であった。70歳以上を対象としたが、63歳の1例は交通外傷後遺症によりPS3であり、対象とした。全例初診時に針生検を実施しており、浸潤性乳管癌と診断が確定していた。サブタイプはホルモン受容体陰性、HER2陽性のいわゆるpure HER2 typeであった。Clinical StageはI, IIA, IIB, IIIA~IIICまでそれぞれ1例ずつとなった。レジメンはPTX/Tmabが4例、PTX/Tmab/Pmabが2例であった。全例治療完遂できた。有害事象としては3例に末梢神経障害を認めたが、Grade2までと軽症であった。また1例にGrade3の好中球減少がみられたが、G-CSF投与により治療継続可能であった。また全例RDIは1.0であり、減量することなく治療完遂できていた。6例中5例に対して徳島大学病院において手術施行したが、全例pCRを達成していた。1例(症例6)は手術拒否されたためtri weekly Tmab/Pmab投与を6ヵ月継続した時点で初期治療終了とした。画像所見(Fig. 1, 2, 3)からcCR (clinical CR)達成できていたと判断している。なお経過観察も徳島大学病院でおこなっており、現時点で全例、無再発生存中である。

## 考 察

HER2過剰発現は従来、予後不良因子と認識されてきた。しかしTrastuzumabのなどの抗HER2療法の進

歩により、予後は著明に改善しており、現在HER2は予後予測因子ではなく、治療効果予測因子としての意義が重要視されている。

乳癌診療ガイドライン2018年版ではHER2陽性乳癌に対する術後化学療法とTrastuzumab併用療法は強く推奨されている。術後化学療法実施例と術前化学療法実施例の間での治療効果に有意差は無いとされているが<sup>3)</sup>、HER2陽性乳癌においてはpCR達成が無再発生存期間や全生存期間延長に関する予後予測因子になりえるとされていることもあり<sup>4)</sup>、徳島大学病院 食道乳腺甲状腺外科ではHER2 type. 乳癌に対しては術前化学療法を選択する方針としている。

HER2陽性乳癌に対してはAnthracycline系薬剤投与後にTaxane系薬剤を併用しつつTrastuzumabなどによる抗HER2療法をおこなうレジメンが標準的とされる<sup>1)</sup>。しかしながらAnthracycline系薬剤は骨髄抑制だけでなく消化器有害事象、心毒性などが比較的多く発生し、特に高齢者においては治療完遂に難渋するケースを多く経験してきた。そのような中、単アーム第II相試験ではあるものの、腫瘍径3cm以下かつリンパ節転移を認めないHER2陽性乳癌に対してPTX/Tmabをレジメンに術後療法を実施した場合に良好な結果が得られたとの報告がある<sup>2)</sup>。さらにNeoSphere試験はHER2陽性乳癌に対する術前化学療法実施症例を検討しているが、Tmab単独と比較してTmab/Pmab併用群は有意にpCR率が上昇していたと報告され<sup>5)</sup>、わが国でも周術期治療として保険収載され、進行度次第では上乘せすべきとされている。

これらの報告に基づいて今回6例の高齢者およびPS不良HER2陽性乳癌症例に対してAnthracycline系薬剤を回避した術前化学療法を実施した。6例中2例ではPertuzumabを上乗せした。結果的には全例RDIは1.0

Table 症例

Case	Age	PS	cStage	Regimen	RDI	pCR	AE
1	77	0	IIIA	PTX/Tmab×4	1	○	G3 neutropenia
2	72	0	IIA	PTX/Tmab/Pmab×6	1	○	G1 neuropathy
3	70	0	IIB	PTX/Tmab×6	1	○	
4	63	3	IIIB	PTX/Tmab×6	1	○	G2 neuropathy
5	82	1	I	PTX/Tmab×4	1	○	
6	72	0	IIIC	PTX/Tmab/Pmab×6	1	×	G2 neuropathy

PS : Performance Status, RDI : Relative Dose Intensity, pCR : Pathological Complete Response, AE : Adverse Event

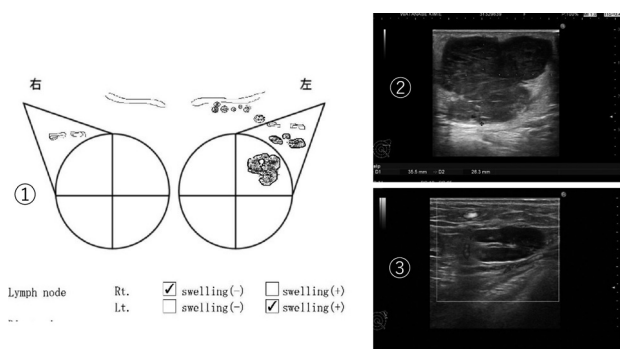


Fig. 1 Preoperative echogram of the patient No 6  
 ① Echogram showed main tumor in upper-outer region of left breast with multiple swelling lymph nodes.  
 ② There was over 5cm diameter hypoechoic mass in C area of left breast. We performed core needle biopsy to the tumor.  
 ③ There were remarkably swelling axillary lymph node. We diagnosed that lymph nodes metastasis was positive.

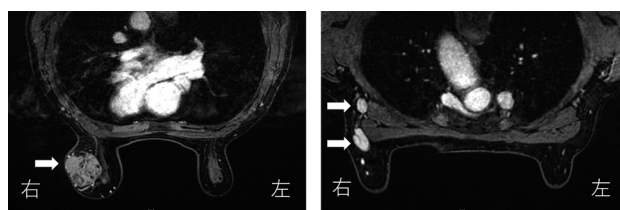


Fig. 2 Preoperative MRI Imaging  
 Gadolinium-enhanced contrast T1-weighted MRI images of the patient No 6 showed 5cm of left breast tumor (left white arrow) and multiple lymph nodes metastasis (right white arrows).

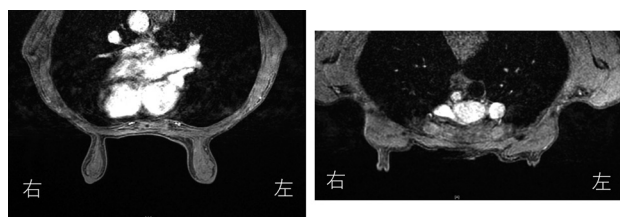


Fig. 3 MRI images after primary chemotherapy  
 Breast tumor and lymph nodes metastasis were disappeared after 6 course of primary chemotherapy with paclitaxel, trastuzumab, and additional pertuzumab.

と減量することなく治療完遂することができた。有害事象も重篤なものは認めなかった。手術施行した5例全例でpCRを達成し、手術拒否となった1例でも画像上腫瘍消失いわゆるcCRを達成できたと判断しており、局所進行症例も含んでいたにもかかわらず著明な治療効果を挙げる事ができたと考えている。

以上からHER2陽性乳癌に対するTaxane系薬剤(今回は全例PTX採用した)にTrastuzumab(場合によってはPertuzumabを併用した)を併用投与する、いわゆるAnthracycline系薬剤回避レジメンは高齢者やPS不良症例においても十分な忍容性があり、さらに著明な治療効果を期待できる可能性があると思われた。

文 献

- 1) Reto, R., Davies, C., Godwin, J., Gray, R., *et al.* : Early Breast cancer Trialists' Collaborative Group (EBC-TCG). Comparisons between different polychemotherapy regimens for early breast cancer. Meta-analyses of long-term outcome among 100,000 women in 123 randomised trials. *Lancet.*, 379(9814) : 432-44, 2012
- 2) Tolane, S. E., Barry, W. T., Dang, C. T., Yardley, D. A., *et al.* : Adjuvant paclitaxel and Trastuzumab for node-negative, HER2 positive breast cancer. *N Engl J Med.*, 372(2) : 134-41, 2015
- 3) Mieog, J. S., van der Hage, J. A., van de Velde, C. J. : Preoperative chemotherapy for women with operable breast cancer. *Cochrane Database Syst Rev.*, (2) : 2007
- 4) Broglio, K. R., Quintana, M., Foster, M., Olinger, M., *et al.* : Association of pathologic complete response to neoadjuvant therapy in HER2 positive breast cancer with long-term outcomes: a meta-analysis. *JAMA Oncol.*, 2(6) : 751-60, 2016
- 5) Gianni, L., Pienkowski, T., Im, Y. H., Tseng, L. M., *et al.* : 5-year analysis of neoadjuvant pertuzumab and trastuzumab in patients with locally advanced, inflammatory, or early-stage HER2-positive breast cancer (NeoSphere) a multicentre, open-label, phase 2 randomised trial. *Lancet Oncol.*, 17(6) : 791-800, 2016

## *Tolerability and efficacy of a chemotherapy regimen avoiding Anthracycline for HER 2 positive elderly and poor risked breast cancer patients*

*Hirokazu Takechi<sup>1)</sup>, Masami Morimoto<sup>3)</sup>, Yoshihiko Tashiro<sup>2)</sup>, Kazuo Matsuyama<sup>2)</sup>, Takayuki Miyauchi<sup>2)</sup>, Masashi Ishikawa<sup>2)</sup>, Soichiro Sasa<sup>3)</sup>, Mariko Aoyama<sup>3)</sup>, Seiya Inoue<sup>3)</sup>, Hiroaki Toba<sup>3)</sup>, Takahiro Yoshida<sup>3)</sup>, and Akira Tangoku<sup>3)</sup>*

<sup>1)</sup>*Department of Breast and Endocrine Surgery, Shikoku Central Hospital, Ehime, Japan*

<sup>2)</sup>*Department of Surgery, Shikoku Central Hospital, Ehime, Japan*

<sup>3)</sup>*Department of Thoracic Endocrine Surgery and Oncology, Institution of Biomedical Sciences, Tokushima University Graduate School, Tokushima, Japan*

### SUMMARY

Tolerability and efficacy of chemotherapy avoiding anthracycline regimen were examined histologically in ER negative and HER2 positive elderly and poor risked breast cancer patients because of serious toxicity of Anthracycline regimen. Neo-adjuvant chemotherapy with 4 to 6 courses of Paclitaxel with Trastuzumab was given to 6 patients, Pertuzumab was added in 2 cases to obtain complete response. Adverse events were controllable, the primary treatment was completed without reducing the dose of drugs (RDI was 100%). Clinical CR rate was recognized in all 6 patients and pathological CR was proved in all of the operated 5 cases.

Key words : HER2 positive breast cancer, Elderly patients, Neo-adjuvant chemotherapy, RDI, pCR rate